The University of Osaka
Institutional Knowledge Archive

Title	オデルカ・ミラーカメラによる定搏動位相連續撮影法
Author(s)	島津, フミヨ; 石原, 純一; 三浦, 茂 他
Citation	日本医学放射線学会雑誌. 1958, 18(1), p. 19-25
Version Type	VoR
URL	https://hdl.handle.net/11094/18997
rights	
Note	

The University of Osaka Institutional Knowledge Archive : OUKA

https://ir.library.osaka-u.ac.jp/

The University of Osaka

オデルカ-ミラーカメラによる定搏動位相連續撮影法

（東京女子医科大学　放射線医学教室　主任教授　島津フミヨ）
教授　島津フミヨ　　石原　純一　　三浦　茂　　高岡　眞
後藤　千代　　重田帝子　　村田みどり

（株式会社　日立製作所　亀戸工場）
草　谷　晴　之

（昭和32年9月7日受付）

（本研究は文部省科学研究費による．こゝに深く謝意を現わす．島津フミヨ）

（内容目次）

1〕緒　言．
2〕定搏動位相撮影装置．
3〕オデルカ-ミラーカメラ附属フィルム捲取装置．
　3－1）装置働作の説明．
　3－2）雑　音．
4〕連動化のための継電回路．
5〕実際への応用．
　5－1）実験的三尖弁閉鎖不全犬への応用．
　5－2）心房中隔欠損症診断への応用．
6〕結言
参考文献．

（内容梗概）

オデルカ-ミラーカメラおよび附属高速度フィルム捲取機構と定搏動位相撮影装置とを連動し，A.C.G 診断を行う際最も重要な Sign を現わす心搏動位相で連続X線曝射を行うことにより診断の確実化，フィルムの節約および患者の大なる被曝線量を避けることを目的とし，更にX線装置容量の大型化を避けることを期した．

本論文では本撮影法の技術的な問題ならびにこのような撮影法が有する意義について検討した．

1〕緒　言

従来，血管心臓造影法（A.C.G 法）は主として左→右方向血流短絡を生ずる疾患（たとえば心中隔欠損症，動脈管開存症，肺静脈還流異常等）あるいは弁閉鎖不全症に対して2義的な診断価値を有するに過ぎないとされていた．之はこの種疾患の A.C.G 像より得られ，診断の確定上極めて有利である Sign，即ち造影像の非造影血液による稀釈状況（血液動態学的 Information）が造影剤注入開始後ある定まつた時期で，更に特定の心搏動位相に限られてのみ得られるため，従来の低速度連続撮影装置（毎秒1ないし2枚）によつたのではこの所見を得難いのが原因である．

こゝで撮影速度の向上は血液動態学的 Information を増して之等症例に対する A.C.G 法の診断能を高めるに有利ではあるが，完全な上記 Information を得るためには少くとも心室収縮期間に2枚（心室収縮期間に1枚の撮影では心室収縮末期像を得る確率が減ずる．）即ち1心搏動間6枚の撮影を行う必要があるものと考えられ，（心室収縮期間は脈周期のほゞ 1/3 であるとした．）之は脈搏数が120/分の場合毎秒約12枚の撮影速度に相当する．

しかるに実際，之等症例即ち左→右方向血流短絡を生ずる疾患あるいは弁閉鎖不全症の診断を行う場合有効であるのは，短絡血液または逆流血液が最も多く存在する心搏動位相，即ち心室搏動両極期あるいは心房搏動両極期での撮影結果に限られ，他の心搏動位相で撮影されたものは殆んど診断には寄与しない．

筆者等はこの必要な心搏動位相でのみX線曝射を行うことによつて A.C.G 法診断適中率の向上を計り，フィルムの節約，および患者の大なる被曝線量を避け，更にX線装置容量の大型化を避け

る目的で定搏動位相撮影装置[1)2)]とフィルム交換を短時間で行い得るオデルカ－ミラーカメラおよび附属高速度フィルム捲取機構を連動使用した．

以下，装置の紹介および本装置によつて撮影された2,3の A.C.G 写眞を示し，本撮影法が有する意義を検討する．

2〕 定搏動位相撮影装置

之は心電圧R棘波を利用し（R棘波は心電圧曲線中最も level が高く，且つ増幅が容易であることおよびその発生時期が正確に心室の機械的収縮初期に一致すること等による．）之より予定した任意の時間後にX線曝射を行うための装置で，その詳細についてはすでに筆者等の1人三浦[1)]が報告している．

即ち筆者等の設計にかゝる装置は心電圧増幅器に同相負饋還を施して安定化した直結3段型平衡増幅器を用い，衝撃的過大雑音電圧入力に対する増幅器働作恢復の迅速化を期し，更にR棘波を選択的に増幅する回路（波形調整回路）あるいは微分回路，リミター等の使用によつて増幅系のS/N向上を計り，被検者に過大雑音電圧を誘起し易い連続撮影装置との確実な連動を可能ならしめたものである．またR棘波から脈周期の1/n後にX線曝射を行うための特殊なタイマを2組使用して迅速に異つた心搏動位相での交互連続X線撮影を容易ならしめている．

この他，電源電圧変動あるいは負荷変動による

第1図　試作した定搏動位相撮影装置の構成原理図

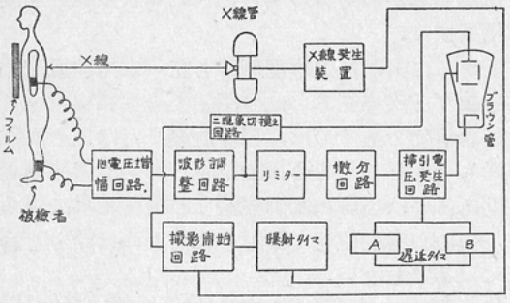

直流電源電圧の変動を防ぎ，装置の働作を安定化するために約10^{-3}の安定化率を有する電子管式安定化電源3基を用い，更にブラウン管スクリーン上に心電圧曲線およびX線曝射予定時期ならびに曝射予定時間を同時に示して撮影位相設定の簡易，迅速化および脈搏数の変動に対する系の良好な応動を期している．

第1図）は本装置の構成原理を示したものである．

3〕 オデルカ－ミラーカメラ附属フイルム捲取装置

3－1）　装置働作の説明．

第2図）にオデルカ－ミラーカメラ附属フィルム捲取機構の概略を示す．この機械系は最高毎秒6枚のフィルム交換を行い得るように設計されたもので，フィルム捲取速度は1枚当り約0.06秒，X線曝射時間には約 0.1秒以下が予定されている．次にこの働作を簡単に説明する．

第2図　オデルカ－ミラーカメラ附属フィルム捲取機構

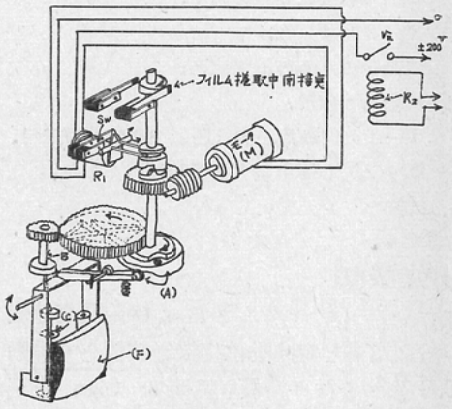

いま，フィルム捲取開始信号（図の継電器R_2の働作，接点r_2→閉）が来れば継電器 R_1 が働作してその接点 Sw を閉じ，電動機（M）を駆動する．こゝで電動機廻転開始と同時にフィルム加圧板（F）がカム機構（A）によつて外れフィルムの捲取が行われるが，捲取が終了すれば直ちに同様カム機構によつてフィルムの加圧が行われ，更に継電器 R_1 の働作停止，即ち接点 Sw が開き電動機の働作が停止して，こゝに一連のフィルム交換働作が終了する．

従つてX線曝射終了と同時に接点 r_2 を0.06秒

以下の時間短絡すれば約0.06秒でフィルム交換が行われ，次のX線曝射が行われるまでその働作が停止するから，心搏動と連動した連続X線曝射への応用が可能である．

尙，図中Bはフィルム捲取軸，Cはフィルムスプールを示し，このスプールには70mm巾の間接用ロールフィルムを約40コマ捲くことができる．

3－2）雜音．

心搏動と連動して撮影を行う場合，フィルム交換機構の電動機，継電器等から被検者に誘導される雜音電圧の大きさが連動の成否を決定する．第3図）は被検者を実際 A.C.G 撮影を行う狀態下に置いて，（即ち被検者をオデルカーミラーカメラ螢光板上に横臥させる）心電圧を記錄した結果*であつて，之より雜音電圧として約 0.4mVp-p が測定される．

第3図　オデルカーミラーカメラ附属フィルム巻取装置より誘導される雜音．（第Ⅱ誘導）

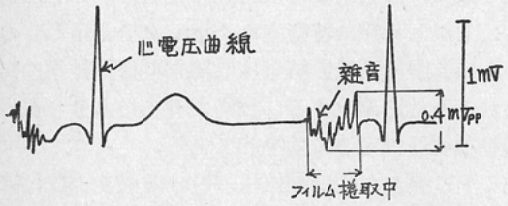

普通，心電圧R棘波は1mVp 以下であり，更に筆者等が試作した装置のS/Nを規定するのはR棘波の振巾およびR棘波と同極性成分の雜音波振巾であるから，この場合のS/Nは約5以下となる．しかし筆者等の設計にかゝる定搏動位相撮影装置では2～3以上の S/N で安定に働作し得るようにしてあるから，この程度の雜音であつても充分安定に心搏動との動化が可能である．

欄外）＊直結2段，C－R結合2段の平衡型増幅器付の心電計を使用．

4〕 連動化のための継電回路

X線曝射終了と同時にフィルムを交換し，フィルム交換中はX線を曝射せず，更に異つた心搏動位相で交互に連続X線曝射を行う目的でフィルム捲取機構と定搏動位相撮影装置およびX線装置間に第4図に示す如き継電回路を用いた．この継電回路は Monostable Multivibrator および Bistable Multivibrator によつて構成される．

第4図　連動化のための継電回路．

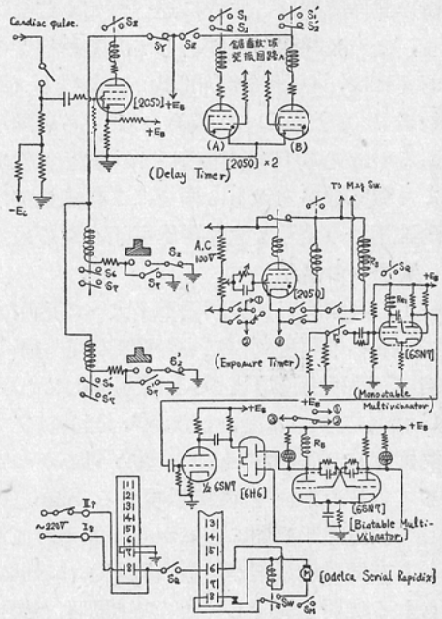

こゝで Monostable Multivibrator はX線曝射終了と同時にその働作が停止して接点 r_0 を閉じる継電器R_3 により，Cg×Rg で定まる時間T（T＝0.3×Cg×Rg＝0.05秒）の間継電器 Re_1 を駆動して接点 Sqを閉じるもので，この接点Sqは第2図）の r_2 に並列接続されているため前節でのべた順序に従つてフィルムが捲取られ，次のX線曝射に備える．

またX線曝射終了時に生ずる信号（即ち継電器R_3 の働作停止，接点 r_0→開）は同時に Bistable Multivibrator を駆動し，信号の発生毎即ちX線曝射終了毎に継電器R_B を交互に断続して定搏動位相撮影装置の遲延タイマ channel A,B を切換える．従つて各遲延タイマの限時々間を夫々心室収縮末期および拡張末期でX線曝射を行い得る如くに定めておけば，心室搏動両極期における交互連続X線撮影を行うことができる．

こゝでオデルカ－ミラーカメラ附属フィルム捲取機構の働作時間は，すでに述べた如く約0.06秒であり，またX線曝射時間として0.05秒程度のものを考えれば，心室収縮期間が0.15秒以上（即ち脈搏数が 120/分以下）の場合には 1心搏動間に心室あるいは心房搏動両極期での交互X線曝射が，また脈搏数が之以上に増せば1心搏動毎に上記搏動位相での交互X線曝射が可能となる．

5〕 實際への應用

5－1）実験的三尖弁閉鎖不全犬への応用．

すでに心室中隔壁側の三尖弁膜腱索を切断し，人為的に三尖弁閉鎖不全症を惹起せしめた犬のA.C.G所見について報告したが[3]，当時はフィルム交換機構に高速度のものを望め得なかつたため，あらかじめ本症を直接示唆する Sign（即ち主として右房造影初期に右室からの非造影血液逆流により右房腔造影剤が特異に稀釈される狀況）が得られる時期を測定し，この時期即ち右房造影初期に，心室収縮末期の位相で撮影を行つた．これと前後した時期にX線曝射を行う場合には，たとえ夫が心室収縮末期で撮影されても上記のSignは得難い．しかるにオデルカ－ミラーカメラを用いた定搏動位相撮影装置によれば，心搏動毎のX線曝射が可能であるため上記の如き複雑な手数を全く必要とせず，簡単に且つ確実に本症に特徴的な多くの Sign を得ることができる．

之等所見の詳細については稿を改めて述べるが[4]，たとえば三尖弁膜後部腱索を切断した実験犬では，注入開始後2心搏動の心室収縮末期像より，右室から逆流する非造影血液によつて右房腔造影剤が稀釈され，恰かもローソクの火が風になびく如き造影像を下大静脈の右房開口部に観察することができる（第5図参照）．第6図）は注入開始後5心搏動で同様心室収縮末期で撮影されたもので，図中（A）の部分が第5図）の（A）縁に相当する．但し心室拡張末期で撮影されたものからはこの特異所見を得ることができない（第7図参照）．

また第6図）より突出した右房内腔縁辺像（B）を観察し得るが，第7図）からはこの所見を得ることができない．こゝでこの突出した（B）縁は逆流血液による右房内腔の膨隆を現わすものと考えられ，之より右房の著しい搏動を推察することができる．

更に心室収縮末期撮影結果（第6図）からは上大静脈へ逆流する造影剤の観察を容易ならしめるが，心室拡張末期撮影結果からは之を見ることができない（第7図）．

本実験犬の逆流血液量は注入部位－右房間静脈間に長時間造影剤が停留していること（注入時間の約 3.5倍におよぶ）．および肝静脈等下大静脈枝への著しい造影剤逆流狀況より比較的大なるものと考えられ，ほゞ体血行量の数十%におよぶものが推定される．（逆流血液量の推定については別稿[4]にて述べる．）

以上示した如く，本症に特徴的な所見は全て心室収縮末期の撮影結果にのみ得られ拡張末期像からは得られないが，之は逆流血液量が心室収縮末期で最大，拡張末期では殆ど存在しないことによる．しかし本症に特徴的な Sign を全く現わさない心室拡張末期撮影結果は収縮末期撮影結果に現われる所見を確定するに極めて有利であり，更に搏動程度の推定等に効果的である．

こゝに異つた心搏動位相における交互連続撮影法の重大な意義があるものと思われる．

5－2）心房中隔欠損症診断への応用．

第8図）は心房中隔欠損症の A.C.G 像を示したもので右房造影初期の心房収縮末期撮影結果である．この心搏動位相では右房に左房からの短絡血液全量が存在するため，右房造影初期における左房からの短絡非造影血液は右房腔造影剤を特異に稀釈する．図の上大静脈右房開口部におけるペン先に似た特異な造影像はこのために生じたものと考えられるが，この所見を確認する爲には短絡血流が充分に減ずる心房拡張末期での撮影結果が必要である．第9図）は第8図）の直前に撮影された心房拡張末期像であつて，造影剤は自然に右房腔に拡がり，この心搏動位相では異常交通血液量の殆んど存在しないことが明らかである．

以上の事柄より心房中隔欠損症の場合には，心

第5図　注入開始後2心搏動のA・C・G像.

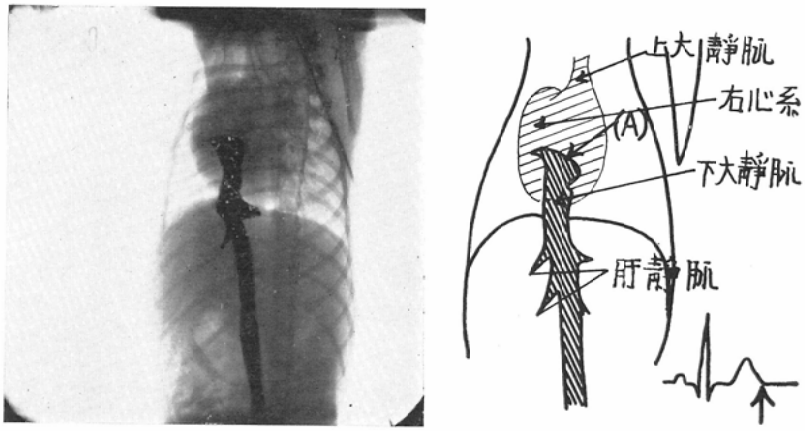

第6図　注入開始後5心搏動のA・C・G像

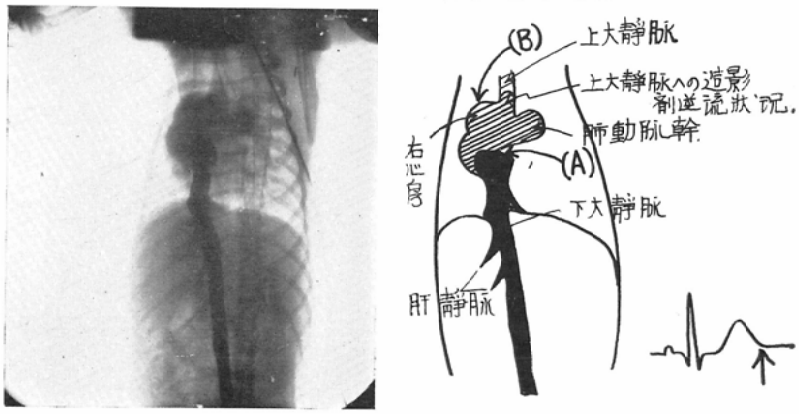

第7図　注入開始後7心搏動のA・C・G像

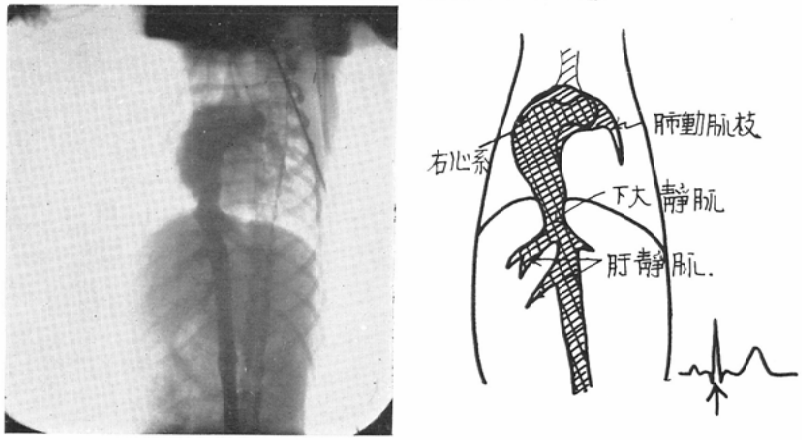

三尖弁膜後部腱索を切断した実験的三尖弁閉鎖不全犬.
70%Urokolin22ccを 1.5秒で股静脈より注入.
X線曝射条件：75kVp, 300mA 0.05秒
X線管焦点—螢光板距離：1m

第8図　注入開始後3心搏動の心房収縮末期 A.C.G 像

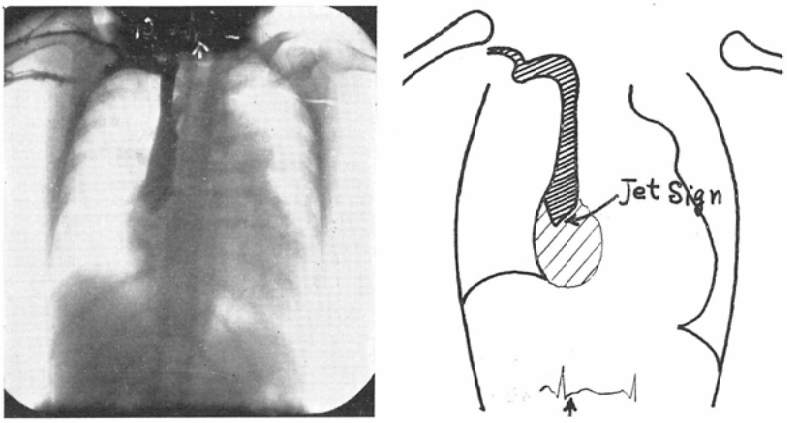

第9図　注入開始後2心搏動の心房拡張末期 A.C.G 像
許○康○♀．43才（心房中隔欠損症）

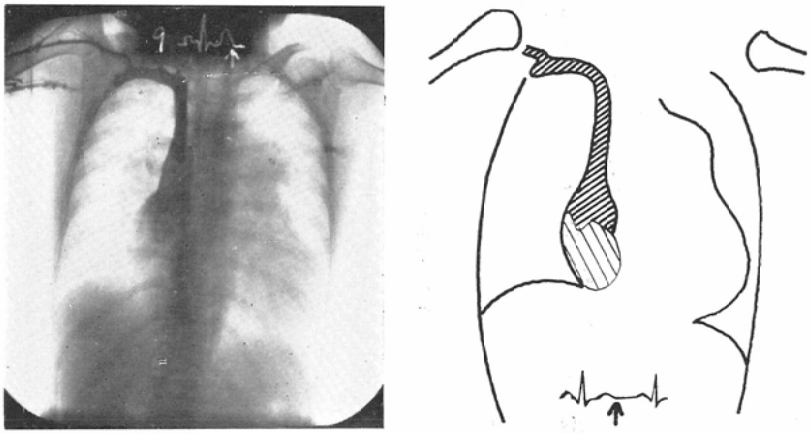

房搏動両極期での交互連続撮影結果が，本症の存在を直接示唆する Sign の確定に有利であることが分る．

6〕結　言

以上，オデルカ－ミラーカメラと高速度フィルム捲取機構および定搏動位相撮影装置と之等を連動するための継電回路により，心搏動毎に異つた心搏動位相で交互連続X線撮影を行う場合の技術的問題，ならびにその実際への応用例について述べ，本撮影法が有する意義を示した．

こゝで最も Sign が多く得られる心搏動位相でのみ撮影を行う場合には，少数枚数のフィルムおよび患者の少ない被曝線量で診断に有利な Information を多量に得ることが出来，特に左→右方向血流短絡を生ずる疾患，あるいは弁閉鎖不全症の如く，造影像の非造影逆流血液による稀釈状況を診断の根拠としなければならないものに対して，A.C.G 法の診断的価値を著しく高めることができる．しかし，上記特徴的な Sign の確認を行うためには，之と全く対照的な時期，即ちこの Sign を全く現わさない時期で撮影を行うことが重要であり，この意味で本論文に示した如き撮影法が有する意義は大きい．

終りに御助言を賜つた長崎大学医学部玉木正男教授，並びに東京大学工学部阪本捷房教房に対して厚く御礼申し上げると共に実験に御尽力下さつた東京女子

医科大学外科教室坪井重雄講師，田中孝，金本栄沢，両医局員および放射線科技師諸氏に感謝の意を表する次第である．

参考文献

1）三浦：日医放会誌，17，10，74～88（1958）．三浦：日医放会誌，17，11，（1958）．—2）島津，玉木，三浦：文部省特殊X線撮影班研究協議会資料，32—Ⅱ—5（1957）．—3）三浦，石原，後藤，重田，坪井，金本，田中，石井：東京女子医科大学会誌，28，1，13～22（1958）．—4）島津，三浦，石原，高岡，後藤，重田，村田，坪井，粟原，田中，金本：日医放会誌，投稿中．—5）島津，石原，三浦，後藤，重田：文部省特殊X線撮影班研究協議会資料（1957）．—6）島津，三浦，石原，後藤，重田，村田：文部省特殊X線撮影班研究協議会資料（1958）—7）Dotter, C.T., Lukas, D.S and Steinberg, I.: Am. J. Roent. 70, 5, 786～792, (1953). —8) Dotter, C.T and Steinberg, I.: "Angiocardiography" (1950). —9) Sepulveda, G and Lukas, D.S.: Circulation. 11, 552～563, (1955). —10) Boesen, I.B., Lind, J., Hansen, B.M., Rosendal, T.H., Storm, O and Wegelius, C.: Brit. H.J., 18, 355～364, (1956). —11) Shaffer, A.B., Silber, E.N and Katz, L.N.: Circulation. 10, 527～535, (1954).

On the Odelca mirror Camera Synchronized with predetermined Cardiac phases

By

Fumiyo Shimazu, Junichi Ishihara, Shigeru Miura, Makoto Takaoka, Chiyo Goto, Akiko Shigeta and Midori Murata
Department of Radiology, Tokyo Womens' Medical School
(Director: Prof. F. Shimazu)
and
Haruyuki Kusagaya
Kameido Works, Hitachi Ltd

With the synchronized Odelca Camera plus the high speed film roller and cardiac phase apparatus, we undertook this research to diagnoses which we often encounter. By these means we were able to economize on our films and at the same time, were able to protect the patient from overexposure, Moreover, from this procedure we were able to avoid from using a high potential unit. For this thesis, we have dealt on the problem of technicality and significance of photography.