The University of Osaka
Institutional Knowledge Archive

Title	右側大動脈弓にみられる食道,気管の圧迫,偏位のMR imagingによる解析
Author(s)	伊東, 邦子; 木暮, 喬; 林, 三進 他
Citation	日本医学放射線学会雑誌. 1996, 56(3), p. 89-93
Version Type	VoR
URL	https://hdl.handle.net/11094/19001
rights	
Note	

The University of Osaka Institutional Knowledge Archive : OUKA

https://ir.library.osaka-u.ac.jp/

The University of Osaka

右側大動脈弓にみられる食道，気管の圧迫，偏位のMR imagingによる解析

伊東　邦子　　木暮　　喬　　林　　三進　　金子稜威雄
嶋田　守男　　津布久雅彦　　草間　　香

東邦大学医学部放射線医学第一講座

Analitical Evaluation of Compression and Displacement of the Esophagus and Trachea due to Right Aortic Arch with MR Imaging

Kuniko Ito, Takashi Kogure,
Sanshin Hayashi, Itsuo Kaneko,
Morio Shimada, Masahiko Tsubuku
and Kahoru Kusama

We studied 12 cases of right aortic arch (RAA) with MRI, and the anatomical relationship between right aortic arch and the esophagus and trachea were analysed. Three of 12 cases showed RAA with mirror-image branching. Nine cases were RAA with aberrant left subclavian artery. The proximal portion of the aberrant left subclavian artery in the retrotracheoesophageal space was expanded just like a pouch. The pouch was the 8th segment dorsal aortic root and the so-called aortic diverticulum. This was one of the causes of symptoms such as wheezing and dysphagia. We divided the configuration of aortic diverticulum into two types, bulging type and saccular type, on the basis of coronal images. Two cases were bulging type, seven saccular type. The axial images in two cases showed compressed esophagus, and in three cases showed displacement of the trachea, narrowing of the space like a triangle surrounded by the aortic arch, aortic diverticulum and aberrant left subclavian artery. We drew lines and measured the angle of the aortic arch with the aberrant left subclavian artery on the axial images of these cases. We found that cases with an angle of less than 60 degrees showed a high correlation with the causes of compression of the esophagus or displacement of the trachea. It was necessary to follow such patients with MRI.

Research Code No. *: 508*

Key words *: Right aortic arch, MR imaging, MR angiography Esophagus, Trachea*

Received Apr. 25, 1994 ; revision accepted Feb. 22, 1995
First Department of Radiology, Toho University Hospital

はじめに

食道，気管の圧迫，偏位の原因の一つとして，大動脈奇形ならびに異所性血管の壁外性圧迫があげられており[1)-4)]，手術に至った報告も見られる[5)-14)]．右側大動脈弓に伴う左鎖骨下動脈起始部異常では本邦22施設集計で，小児24例中12例が手術対象となったと報告されている[5)]．これら手術対象となった例の多くは呼気，吸気にわたるstridorあるいはwheezing，呼吸困難，チアノーゼ，反復する気道感染ならびに嚥下困難などの症状があり，大動脈憩室の切離，縫合および動脈管の切離が行われた．また，成人手術例は本邦では1991年までに12例報告されており[14)]，症状としては嚥下困難，嗄声，呼吸困難，易気道感染などがある．術前診断としては食道透視，血管造影が多く，CT，MR imaging (MRI)による断層画像からの判断は少ない．MRIは非侵襲的に大動脈近傍の描出や血管分枝の形態と周囲臓器との位置関係，さらにMR angiography (MRA)を加えることによって血管分枝の走行を把握することが容易となった．われわれは12例の右側大動脈弓をMRIにより解析し，食道，気管との位置関係から症状発現の特異例を見出した[15), 16)]．

対　　象

対象は1991.6から1994.1までにMRIを行った右側大動脈弓の12例(男性7例，女性5例)である．最低年齢は19歳，20歳代は5例，30歳代は0例，40歳代は3例，50歳代は2例，最高年齢は69歳，平均年齢は約44歳であった．先天性心疾患で治療されていたものは2例で，1例は3カ月検診でVSDを指摘され，手術適応はないと判断されていた．もう1例は生後7カ月でVSDと左肺動脈欠損を指摘されている．その他は胸部写真と食道透視にて右側大動脈弓を指摘されている．症状については，心疾患を有する2例は運動時の息切れが認められ，他の1例は軽度の嚥下困難が認められた(Table 1)．

方　法

使用機種は1.5T Signa Advantage(GE)で，使用coilはBody coilを用いた．撮像条件はSE法で，400-800/10-30/2-4(TR/TE/excitations)，FOV(cm)30-36，NEX(times)2-4，Matrix size 256×192，Slice Thickness/Skip(mm)5.0/2.5で行った．oblique imageは用いず，撮影，分析しやすいようにcoronal image, axial imageとした．MRAはTOF(Time of flight)法を用いて，45/8.7/1(TR/TE)，FOV 20cm，96 th/64，256 ×128で大動脈弓を中心として分枝が含まれるように撮像した．

結　果

MRAにより1991.6-1994.1に，食道透視ないし胸部写真にて発見された右側大動脈弓12症例をEdwardsの発生学的分類(1964)[17]に基づいて分類すると，鏡像分枝型が3例(男性2例，女性1例)，左鎖骨下動脈起始部異常型が9例(男性5例，女性4例)となり，左鎖骨下動脈隔離型は0例だった．(Table 1)．この際，MRA(Fig.1)は各分枝発生部位の同定に有用であった．coronal imageでは，下行大動脈から分岐する大動脈憩室の上端および下端を確認し，全体像を把握することができた．全9症例は左鎖骨下動脈の根部では大動脈憩室を形成しており，同部は食道の背側に位置していた．鎖骨下動脈は憩室のほぼ先端から分岐し，左肺尖部から上肢に至っていた．筆者らはcoronal imageから憩室の形態をドーム状で大動脈弓の一部がやや膨隆し，なだらかに移行部をもつbulging type(Fig.2(A))と，明瞭な境界をもち，筒型を呈するsaccular type(Fig.2(B))とに大別した．左鎖骨下動脈起始部異常9例中2例はbulging typeで，7例はsaccular typeであった(Table 2)．axial imageは大動脈憩室のcoronal imageから内腔のほぼ中央を通るスライスが得られるように設定し，撮像した．axial imageより憩室と食道，気管との位置関係を検討した．圧迫については偏位を伴わない臓器の変形，圧排については偏位を伴う臓器の変形と定義し，食道の圧迫，圧排および気管の偏位について分析した．その結果，全症例は3型に分かれた．9例中3例はI型で食道が正中よりも右側に位置し，異所性血管による圧排を受けており，気管の偏位も見られた(Fig.3(A))．9例中2例はII型で食道がほぼ気管の真後ろに位置し，異所性血管による圧迫を受けていた(Fig.3(B))．残りの4例はIII型で食道が左側に位置し，異所性血管による圧排を受けていた(Fig.3(C))．このことから，I型は呼吸器症状が，II型は食道の症状発現が一番考えられた．次に縦隔の広さを大動脈弓からの大動脈憩室の分岐角度を用いて表してみることとした．図に示すように(Fig.4)，大動脈弓と憩室の両者が同時に，しかも憩室が明瞭に把握できるslice面を選択し，上行大動脈の断面を円と仮定して，その中心点から大動脈弓の中央を通る線をA線とし，左鎖骨下動脈の中心と大動脈憩室の中心とを結んだ線をB線とし，A線とB線との交点θの角度を測定した．角度θは食道の圧排，圧迫，気管の偏位度の指標となった．筆者らはこの角度θをAortic-Diverticular angle(以下AD angle)と呼称した．AD angleは30°から70°と比較的広い範囲に分布し，IあるいはII型に属する5例は角度が60°以下，III型に属する4例は60°よりも大きくなった(Table 2)．食道の圧迫あるいは気管の偏位が認められた症例では，大動脈弓および異所性血管で囲まれている縦隔の広さが狭小化していた．これらの結果から，coronal imageは大動脈憩室全体の把握に役立ち，axial imageは異所性血管，大動脈弓による食道の圧排，圧迫および気管の偏位度を知るのに必要と考えられた．

Table 1　Right aortic arch -12 cases- Symptoms and Past history

No	age	sex	symptoms	past history
*1	48	M	–	gallstone, left renal cyst
*2	29	M	–	DM, AV block
*3	22	M	shortness of breath	VSD
*4	25	M	Difficult to swallow	–
*5	51	F	–	hypertension
*6	43	F	–	pyelonephritis
*7	20	F	–	–
*8	19	M	–	–
*9	69	F	–	–
**10	20	M	shortness of breath	VSD, DRPA
**11	51	M	–	–
**12	49	F	–	–

DRPA : defect of right pulmonary artery
* : Right aortic arch with aberrant left subclavian artery
** : Right aortic arch with mirror image branching

考　察

成人の右側大動脈弓は多くは無症状で，胸部写真や食道透視で初めて発見されるのが現状である．右側大動脈弓の発見率は本邦では文献上1500例中1-2人，5000例中7人[2]，剖検例では欧米で0.03-0.04%の頻度[18]とされ，頻度には差が

Table 2　MR images of Aortic Diverticulum, Esophagus and Trachea

	Aortic Diverticulum		Esophagus	Trachea		
No	Bulging type	Saccular type	compression	displacement	AD-angle	Type
1		○		○	40°	I
2		○		○	30°	I
3		○		○	38°	I
4		○	○		30°	II
5	○		○		50°	II
6		○			65°	III
7		○			75°	III
8		○			70°	III
9	○				70°	III

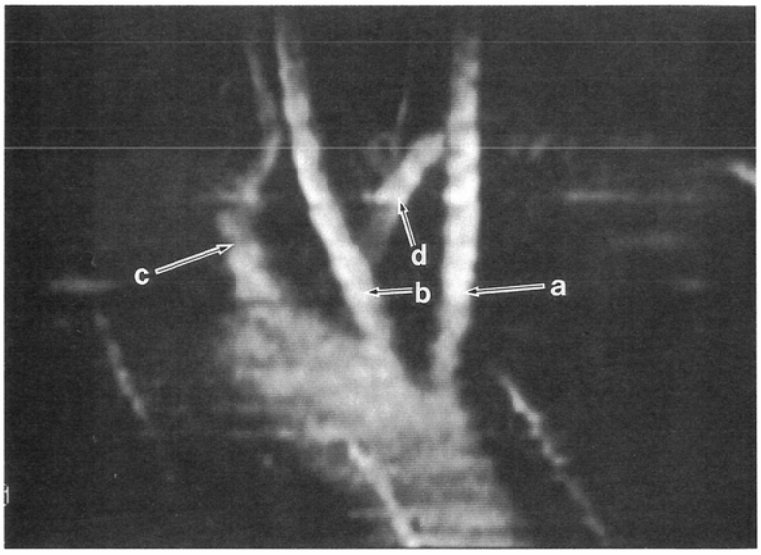

Fig.1　MR angiography of the right aortic arch with the aberrant left subclavian artery
a : Left carotid artery, b : Right carotid artery, c : Right subclavian artery, d : Left subclavian artery

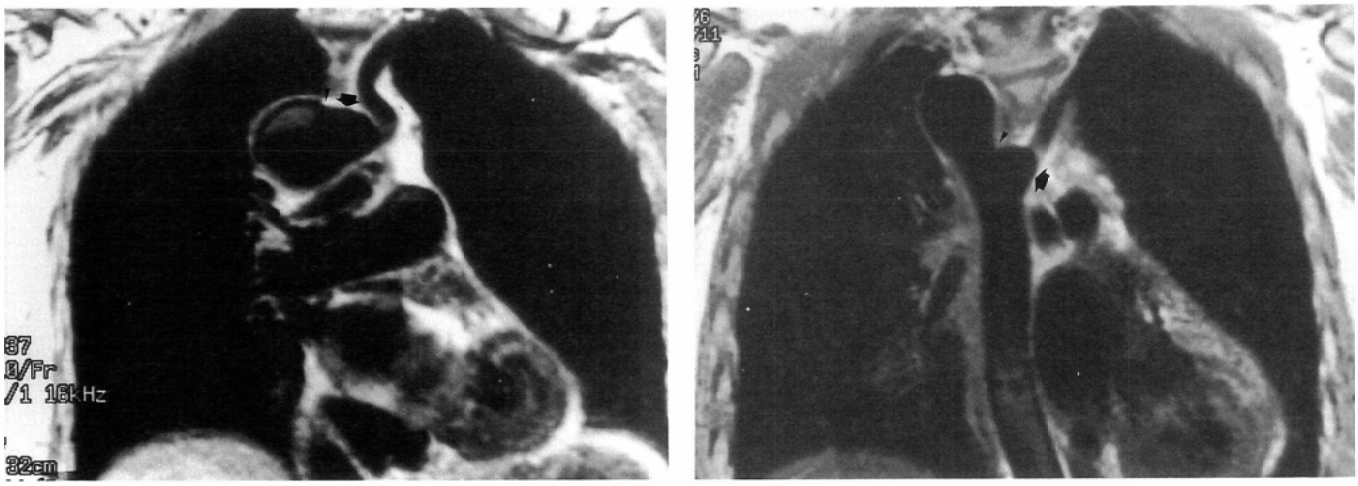

(A)　(B)

Fig.2　(A), (B) Coronal image of the aortic diverticulum (A : bulging type, B : saccular type)
⬆ arrow : Aortic diverticulum, ◄ arrowhead : boundary

見られ，正確な頻度は内外とも明らかではない．欧米では右側大動脈弓の中で左鎖骨下動脈起始部異常は約0.1％[18]といわれている．井上らによる1975年の小児を含めた全国集計では，左鎖骨下動脈起始部異常例は先天性心疾患を含む手術例58例中24例を占めており，その内24例中12例は手術の適応となった[5]．本邦における左鎖骨下動脈起始部異常の成人手術例では，1980年の石川らによれば手術例は成人5例[19]と報告されており，それを含めた成績で日比らは，1991年現在で成人手術例は自験例を含めて12例と報告している[14]．12例の手術結果を筆者らがまとめてみると，12例すべて有症状例で，大動脈造影あるいはDSAで術前診断が行われている．動脈管が認められた例が10例，さらに大動

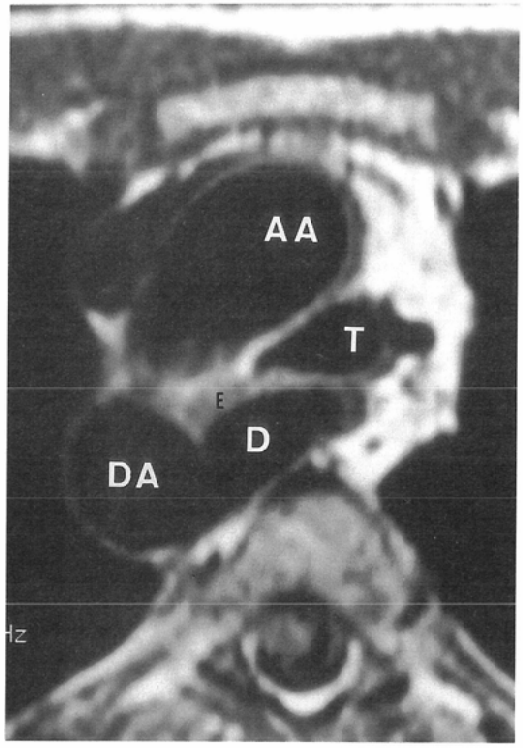

(A)

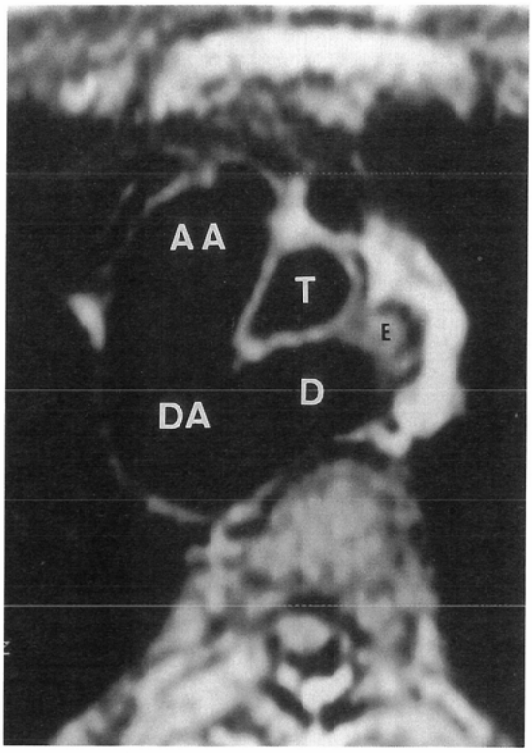

(C)

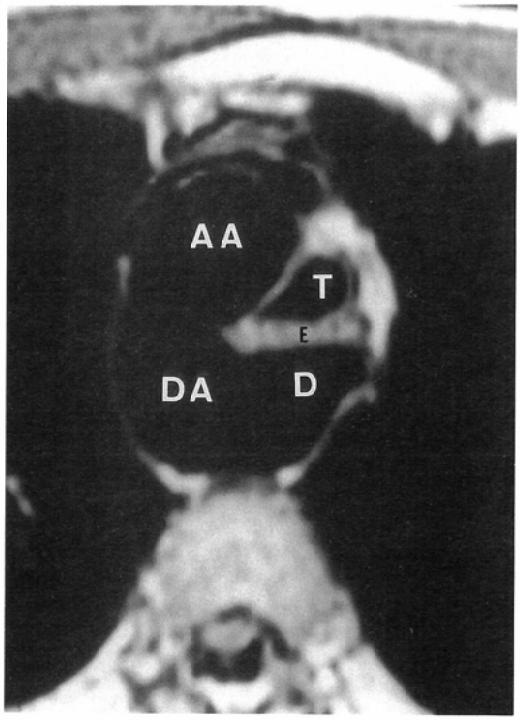

(B)

Fig.3 Axial image of the aortic arch,the aortic diverticulum, esophagus and trachea (A)I type (B)II type (C)III type
AA : Ascending aorta, DA : Dscending aorta, D : Aortic diverticulum, T : Trachea, E : Esophagus

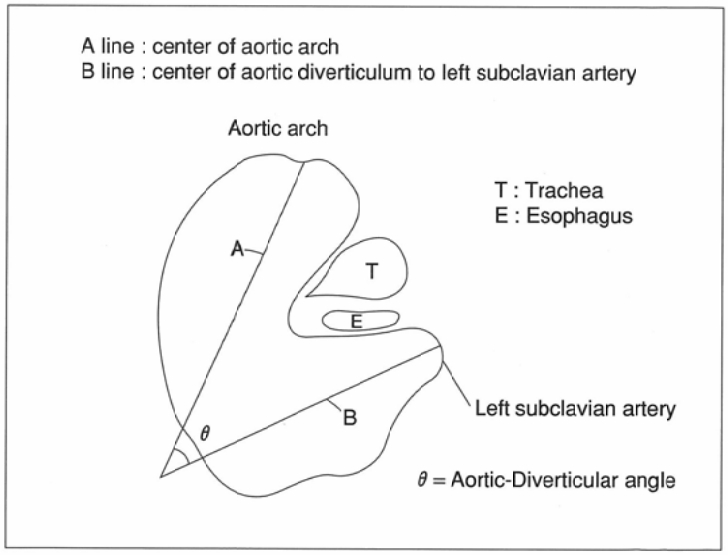

Fig.4 Schema of axial image of the aortic arch, the aortic diverticulum, esophagus and trachea and Aortic-Diverticular angle

脈憩室による食道，気管の直接の圧排および動脈管との相乗効果が原因とされるものは7例あり[6)-14), 20)]，これら文献的報告から大動脈憩室(血管自体)の形態も症状発現の注目すべき1原因と考えた．また，文献的検索をした12例について見ると，手術に至る確定診断は全例が血管造影であった．血管造影は血管の走行および拡張，狭窄の有無を知るには適するが，周辺臓器との関係を見るには不適であるため，侵襲なく食道，気管との関係を知るにはCT，MRIが適すると思われた．しかしながら，CTは血管が食道とほぼ同じdensityを呈し，境界が不明瞭で，食道の圧迫，圧排に関する解剖学的詳細は得られない．よって，壮年以後の高血圧の出現，動脈硬化，血管拡張，蛇行，動脈瘤形成等の動脈壁の変化による憩室の2次的変化による自覚症状の出現には[6)-14), 21)]，非侵襲的な経過観察が臨床経過の推移を知るうえで重要となる．また，文献的には憩室の動脈瘤[22)]，食道癌の合併例[23)]，憩室の食道内破裂[24), 25)]などの報告がなされており，MRIによる食道と大動脈憩室との詳細な位置関係を把握することは意味があるものと考えられた．今回，憩室の形態にかかわらず，食道の圧迫あるいは圧排，気管の偏位があり，かつ縦隔の狭小化が見られた症例(AD-angle 60°以下)は，食道と異所性血管の接する面が大きく，前後方向からの圧迫を受けやすい．よって，加齢による血管壁の変化が加わり，手術の対象となると推論した．以上のことから，MRIはCT，血管造影に比べ非侵襲的に経過を追うことが可能で，症状発現の予測に寄与するものと考えられた．現段階では憩室の形態にかかわらず，I型あるいはII型の5症例が，その解剖学的構造から症状発現，増悪が予想される特異例とした．

結　　語

右側大動脈弓の12症例をMRIにて撮像し，coronal imageおよびaxial imageより大動脈憩室の形態を分析，食道，気管との位置関係を解析した．coronal imageより得られた憩室の形態にかかわらず，12例中2例に食道の圧迫，3例に気管の偏位，食道の右方への圧排が認められ，AD-angleは60°以下を呈していた．これら5例は特異例であり，MRIによる経過観察が必要であると断案した．

文　　献

1) 木暮　喬，他：食道圧排および圧痕像これだけは知っておきたいX線写真の読影のポイント．medicina 30 : 343-345, 1993
2) 野崎秀映，牧　徹：右側大動脈弓に就いて．東京医事新報 37：5-15, 1950
3) Robert E Gross MD : Arterial Malformations which Cause Compression of the Trachea or Esophagus. Circulation 11 : 124-134, 1955
4) AC KLINKHAMER : Esophagography in Anomalies of the Aortic Arch System. EXCERPTA MEDICA FOUNDATION : 1-62, 1969
5) 井上　正：血管輪(Vascular ring and related anomalies)．胸部外科　28：543-549，1975
6) 川田志明，福田崇典，他：右側大動脈弓合併症例の外科治療．日胸外会誌　32：93-105，1984
7) 川田光三，他：血管輪およびその類縁疾患の外科治療．胸部外科　27：695-701，1974
8) 小籐田敬介，他：血管輪の1手術例；右側大動脈弓，右下行大動脈，左動脈管索で異常左鎖骨下動脈起始部の憩室により食道狭窄をきたした症例．Japan Circ J 41 : 335-336, 1977
9) 山崎　昭，他：右大動脈弓，大動脈憩室，左鎖骨下動脈起始部異常を伴った不完全血管 輪の1例．逓信医学　29：213-214, 1977
10) 山田　充，他：高齢者にみられたEdwards III B型の血管輪の1治験例．日胸外会誌　32：2187，1984
11) 山本直樹，他：大動脈憩室を伴うEdwards III B型血管輪の成人2治験例．胸部外科　37：1047-1051, 1984
12) 奥田　収，他：呼吸困難を来した成人の 血管輪(Stewart & Edwards III B型)の1例．Japan Circ J 50 : 208, 1986
13) 富田雅樹，他：左側動脈管索および左鎖骨下動脈起始異常を伴う右大動脈弓(Edwards III B)の成人例．胸部外科　41：779, 1988
14) 日比道昭，竹内栄二，他：Edwards III B型血管輪の1治験例．胸部外科　44：486-488, 1991
15) 伊東邦子，木暮　喬，他：右側大動脈弓の9症例とMRI診断．第399回日医放射線学会関東地方会，1993 5，東京
16) K Ito, S Hayashi, T Kogure ; MRI evaluation of the mediastinal space associated with right aortic arch. 18th international congress of radiology, Jan. 26, 1994, Singapore
17) Stewart JR, Edwards JE, Kincaid OW : An atlas of vascular rings and related malformations of the aortic arch system : 80-129, 1964, Charles C Thomas Publisher, Springfield III
18) D'cruz IA, Cantez T , Namin EP, et al : Right-sided aorta. Brit Heart J 28 : 722-739, 1966
19) 石川政則，他：血管輪(Edwards III B型)の1治験例および本邦のEdwards III B型の手術例の検討．胸部外科　33：784-787，1980
20) Inoue T, et al : Surgical treatment of vascular ring. Japan J Surgery 2 : 21-29, 1972
21) 丹治雅博，他：Subclavian steal syndromeを呈した右大動脈弓の1例．胸部外科　42：929-932, 1989
22) Cambell CF : Repair of an aneurysm of an aberrant retroesophageal right subclavian artery arising from Kommerell's diverticulum. J Thorac Cardiovascular Surg 62 : 330-334, 1971
23) 横田侃児，他：心疾患を伴わない右側大動脈弓の3症例．臨床放射線　24：483-488，1979
24) 工藤　一，他：右側大動脈弓の最終枝をなす左鎖骨下動脈の食道内破裂の1検例．気管食道会誌　20：71-75, 1967
25) Brooks S Edwards MD, William D E M D, DanialC C M D, et al : Arterial-Esophageal Fistulae Developing in Patients with Anomalies of the Aortic Arch System. Chest 86 : 732-735,1984