The University of Osaka
Institutional Knowledge Archive

Title	實驗的三尖瓣閉鎖不全犬の血管心臓造影(A.C.G)所見について
Author(s)	島津, フミヨ; 石原, 純一; 三浦, 茂 他
Citation	日本医学放射線学会雑誌. 1958, 18(4), p. 411-419
Version Type	VoR
URL	https://hdl.handle.net/11094/19016
rights	
Note	

The University of Osaka Institutional Knowledge Archive : OUKA

https://ir.library.osaka-u.ac.jp/

The University of Osaka

實驗的三尖瓣閉鎖不全犬の血管心臓造影 (A.C.G) 所見について

東京女子医科大学放射線医学教室（主任　島津フミヨ教授）
島津フミヨ，　石原　純一，　三浦　茂，　高岡　眞
後藤　千代，　重田　帝子，　村田みどり
東京女子医科大学外科教室（主任　榊原仟教授）
坪井　重雄，　栗原　弘雄，　田中　孝，　金本　榮澤

（昭和33年2月1日受付）

（本研究は文部省科学研究費による．こゝに深く謝意を表わす．）

目　次

§ 1〕緒　言
§ 2〕実験方法
　2—1〕実験装置
　2—2〕被検犬
　2—3〕造影剤注入量算定基準
　2—4〕造影剤注入部位
§ 3〕実験結果
　3—1〕A.C.G.所見
　3—2〕血液逆流程度の評価
　3—3〕総　括
§ 4〕結　言
　参考文献

内容梗概

オデルカ・ミラーカメラおよび附属高速度フィルム捲取機構と定搏動位相撮影装置とを連動して心室あるいは心搏動両極期の位相における交互連続X線曝射を可能ならしめた装置を用い，心室中隔壁側，前側，後側あるいは円錐部側の三尖弁膜主腱索群，あるいはこの何れか2群を切断して人為的に三尖弁閉鎖不全症を惹起せしめた犬8頭にA.C.G 法を施行した．

本論文ではその A.C.G 所見ならびにこの所見より症状程度を推定する方法について述べている．

§ 1) 緒　言

たとえば心室中隔欠損症の外科治療として欠損部縫合を行う場合，屢〻三尖弁膜腱索の切断が縫合操作を容易にすることがある．しかしこのような場合には心室中隔欠損症は治癒し得ても弁膜腱索の切断による三尖弁閉鎖不全症が現われる．

筆者等のうち坪井，栗原，田中，金本はこのようにして作られた三尖弁閉鎖不全症の臨床的意義解明を目的として，三尖弁膜腱索のいろいろな部位を切断した実験的三尖弁閉鎖不全犬を作成し，心臓カテーテル法，色素稀釈法等によつて逆流血液の体血行量変化への寄与あるいは逆流血液量の評價等を試みているが，心臓カテーテル法による場合には右房にて右室圧波を検出し得，之より血液逆流の存在および定性的な症状程度の判定をし得ても，逆流部位の末梢側および中心側，即ち右室，右房における酸素含量が等しいため，また稀釈法では逆流血液の存在を示唆する稀釈曲線が得られても技術的な難点のため逆流血液の定量的評價は容易でない．

しかし，A.C.G 法により撮影時期および X線曝射が行われる心搏動位相を充分に考慮すれば，血液逆流に起因する右房腔の拡張，上，下大静脈への造影剤逆流等の間接的所見および血液逆流の存在を直接示唆する所見（右房造影初期に右室からの非造影逆流血液により右房腔造影像が稀釈さ

れる状況）を得て逆流程度の推定を行うに有利であり，更に長時間にわたる右心系造影所見より逆流血液の定量的評價も可能である．すでにこの問題については三尖弁膜の心室中隔壁側腱索群を切断した実験犬について報告を行つた所であるが[1]，当時はフイルムの交換を高速度に行い得る撮影装置が得られず，更に実験犬も心室中隔壁側腱索群を切断したもの一種類に限られたため多くを記載し得なかつた．

本回は毎秒6枚の撮影を行い得る装置を用い，更に被検犬にも三尖弁膜腱索のいろいろな部位を切断したもの8頭を用いて実験した結果について示し，前回報告を補足することゝした．

§　2）**實驗方法**

2－1）実験装置

すでに筆者等の1人三浦が報告した定搏動位相撮影装置[2]をオデルカーミラーカメラおよび附属高速度フィルム捲取機構に運動せしめ，心動搏毎に予定した任意心搏位相での連続撮影，あるいは異つた心搏動位相（たとえば心室搏動両極期）での心搏動毎，交互連続撮影を可能ならしめた装置[3]を使用した．ここでオデルカーカメラ装置のフィルム交換速度は約0.06秒，またX線曝射時間を0.05秒以下とすれば，最低0.12秒の間隔でX線曝射が可能であり，従つて心室搏動両極期に撮影位相を定める場合には脈搏数が120/分までは1心搏動間に，また夫以上に脈搏数が増す場合には2搏動で心室收縮末期および拡張末期における撮影が完了する．（犬の場合には一般に脈搏数が多く180/分におよぶものが少くない．）

また撮影位相は右房に逆流血液が最も多量に存在する時期および全く存在しない時期でのA.C.G像を比較する目的で心室收縮末期および拡張末期に定めた．更に撮影中は心電圧曲線とX線装置高圧変圧器の一次端子電圧とを同時に記録して撮影位相の確認を行つている．

尚，X線装置には島津製作所製"山城号"および廻転陽極X線管（焦点：2×2㎜）を用い，撮影条件としては80KVp，200mA，0.05秒あるいは75KVp，300mA，0.05秒，X線管焦点フィルム間距離には約1m を与えた．

2－2）被検犬

第1表）に被検犬番号と弁膜腱索切断部位を示すが，何れも切断手術後約2カ月を経過したものである．

2－3）注入造影剤量算定基準

三尖弁閉鎖不全症では右心系内腔容積が拡張し，更に静脈管の造影時間が延長する（注入時間の等價的延長）ため造影劑は右心系で著しく稀釈される．従つて正常例の注入量算定基準によつたのでは左心系の造影が至難であるばかりか右心系の満足な造影すら困難である事が多い．

筆者等はこの場合の注入量算定基準として正常犬における場合の約1.5倍，即ち体重1kg当り約1.5ccを用いることにした．また造影劑には70% Urokolin，70% Triodan，76% Urografin 等を使用した．

第1表　被検犬番号および弁膜腱索切断部位

被検犬番号	三尖弁膜切断部位
64	後部腱索
56	前部腱索
48	円錐部側腱索
72	円錐部側および中隔壁側腱索
77	後部および中隔壁側腱索
70	前部および円錐部側腱索
24	中隔壁側腱索
37	中隔壁側腱索

2－4）造影劑注入部位

造影劑の注入は全犬股静脈より行つた．ここで心臓より遠く離れ，従つて層流効果の発現も著明な股静脈を注入部位として選んだ理由は，先ず股静脈が頸静脈に比べて露出容易であることにもよるが更にその末端が三尖弁位置附近に開口するため，逆流血液の存在を直接的に示唆する Sign，即ち右房造影初期に右室からの逆流非造影血流による右房腔造影像の稀釈状況を得易いこと，および肝静脈等下大静脈枝への造影劑逆流状況の観察が容易である事等による．

尚，注射針には所謂 Robb-Steinberg 針を用いた．

§ 3) 實驗結果

3－1) A.C.G 所見

三尖弁閉鎖不全症に特徴的な A.C.G 所見は何れも心室收縮末期撮影結果からのみ得られ，心室拡張末期撮影結果からは得られないが，心室拡張末期撮影結果は心室收縮末期撮影結果から得られる所見を特徴づけるに有利である．以下，各A.C.G所見について説明する．

a）下大静脈の右房開口部における特異な造影像

右房造影初期に右室からの非造影逆流血液によつて右房腔造影劑が稀釈され下大静脈の右房開口部で特異な造影像が形成される．この特異像は逆流血液の存在を直接示唆するが，その型は撮影時体位あるいは逆流の程度によつて様々であり，また心室收縮末期撮影結果にのみ観察される．第1図はこの Schematic Diagram を示したものである．

第1図　下大静脈の右房開口部における種々の特異造影像

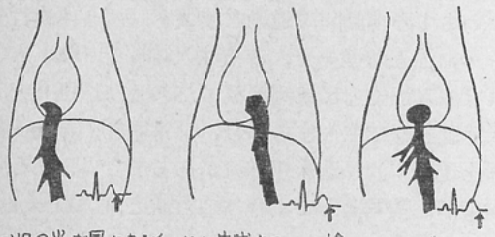

ローソクの火が風にねびく如き像．　ペン先状あるいは槍穂状像．　球形状像．

第2図は No.64犬の注入開始後2心搏動における心室收縮末期像で，之より下大静脈の右房開口部に恰かもローソクの炎が風になびく如き不自然な造影像を見ることができる．この特異像は注入開始後5心搏動の心室收縮末期像からも尙観察されるが（第3図）心室拡張末期像からは見ることができない．（第4図）

また第5図は No.77犬の注入開始後2心搏動における心室收縮末期像で，同じく下大静脈の右房開口部にペン先状を成した特異造影像を観察することができる．同じ時期に心室拡張末期の位相で撮影されたものからはこの特異像が得られず，造影劑が右房内で一様に拡散される狀況が明らかである．（第6図）

第7図）は No.70犬の注入開始後4心搏動における心室收縮末期撮影結果で，特異像は球形である．

b）上大静脈および下大静脈枝への造影劑逆流狀況

三尖弁を通じての血液逆流は上大静脈および下大静脈への造影劑逆流狀況観察を容易ならしめる．（第8図にこの Schematic Diagram を示す．）

ここで下大静脈を経て造影劑を注入する場合，上大静脈への造影劑逆流狀況は心室收縮末期像に著明に得られ，心室拡張末期像からは得られない．（たとえば第3図および第4図）

一方逆流血液量が少なる場合には心室收縮期間右房へ流入する静脈血量を減ずるか，あるいは阻止するにとゞまり，従つて造影劑逆流所見は得られない．（たとえば第9図）

大静脈腔への造影劑逆流所見は本症の他心房中隔欠損症でも見られるが，心房中隔欠損症の場合には心房收縮末期位相（即ち心室拡張末期に相当）で造影大静脈腔領域が最大となつて心室收縮末期で最大となる本症との鑑別が可能である．

c）右心系内腔容積拡張および搏動増加所見

右房へ漏洩する右室圧は右房内腔容積を拡張し，更に逆流血液量の増大に伴つて右房および右室の搏動が増す．云うまでもないが本症の場合右房，右室は反対方向に搏動する．即ち右房内腔容積は心室收縮末期に最大，心室拡張末期に最小となる．

1例を示せば第3図）の著しく上向突出した（B）縁は右房内腔縁辺の一部であり右房内腔容積の拡大を示唆するが，心室拡張末期撮影結果（第4図）からはこの所見が得られず，これより右房の搏動増大および右房搏動が右室搏動と逆位相であることが明らかである．

同様な所見は第9図からも得られるが，逆流血液が存在しない場合あるいは少ない場合には殆

第8図　下大静脈に造影剤注入を行つた場合の上大静脈および下大静脈枝への造影剤逆流像

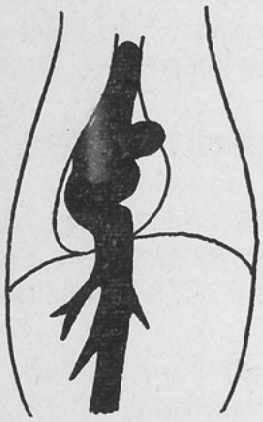

んどこの所見を得ることができない．（たとえば第10図）

d）右心系，注入側静脈の長時間造影所見

右心系の内腔容積拡張および逆流血液の存在は右心系内造影剤の濃度を低下せしめ，また造影時間を延長する．

ここで造影時間の延長は単なる右心系のうつ血によつて内腔容積が拡張している場合とは多少異なる．内腔容積の拡張にのみ起因する造影時間の延長は主として造影剤濃度低下過程に現われるが，本症の場合には上昇過程低下過程の何れにも現われる．即ち本症の場合造影剤濃度上昇過程における造影時間の延長は血液逆流による注入時間の等價的延長に起因するが，低下過程における延長は血液逆流，内腔容積の拡張が原因であり，低下過程における延長についてはすでにその数式的取扱いを示した[1]．

右心系の長時間造影所見は本症，肺動脈狭窄症等右心系のうつ血を有するものの全てに共通した所見であるが，一方心房中隔欠損症，心室中隔欠損症，肺静脈還流異常等左→右方向血流短絡により無効肺血行量が増している場合にも見られる．

しかし，左→右方向血流短路を生ずる場合での右心系造影時間延長は再循環による2次的なものであるため，造影剤注入さえ適当に行われゝば一旦右心系が造影され，造影剤濃度が低下して再度短絡部位末梢側の内腔が造影される狀況を見ることが出来る点本症等の場合とは異なる．

3－2）血液逆流程度の評價

正常犬に造影剤注入を行う場合，注入部位－右房間静脈管の造影時間は注入時間にほゞ合致する．勿論，注入部位が余り右房と離れている場合には層流効果の発現が著明となり，注入時間に比して注入部位－右房間静脈管の造影時間延長を僅かにみとめ得るが，両者の合致には精々10～20%以下の誤差を含むに過ぎない．

しかし三尖弁閉鎖不全犬の場合には上記静脈管の造影時間が注入時間に比して相当延長し，注入時間の2～3倍またはこれ以上にもおよぶものがある．またこのように造影時間が延長する場合には殆んど常に肝静脈等下大静脈枝への造影剤逆流狀況が観察され，更に屢ゝ上大静脈への造影剤逆流所見が得られる．

造影時間が延長している例ではその延長程度の増加に伴い血液逆流を示唆する所見が豊富に得られる所から，三尖弁閉鎖不全症における血液逆流程度の定量的評價にこの延長所見を用いるのが有利であると考えられる．

いま1心搏動間の逆流血液量を φ_I，体血行量を φ，注入時間をT，等價注入時間を Teq とすれば注入部位と反対側静脈（たとえば造影剤を下大静脈を経て注入する場合，反対側静脈は上大静脈を現わす）に造影剤逆流がある場合，即ち逆流程度が比較的著しい場合体血行量と逆流血液量との比 φ_I/φ は1)式で，また注入部位と反対側静脈に造影剤逆流をみとめ得ない場合には2)式で評價される．

$$\varphi_I/\varphi \simeq 1 - T/Teq \qquad 1)$$

$$\varphi_I/\varphi \simeq Teq/T - 1 \qquad 2)$$

こゝで1)式は逆流血液の全量が静脈管に存在することを假定し，

$$(\varphi - \varphi_I)\ Teq = \varphi . T$$

としてもとめたものであり，2)式は静脈血の流速が一定であり心室收縮期間にのみ逆流血液により血流速度が減ずるかあるいは阻止されるとし，

$$Teq = k \frac{G}{T_v m_v + (T_0 - T_v) m}$$

第2図　No. 64，注入開始後2心搏動の像

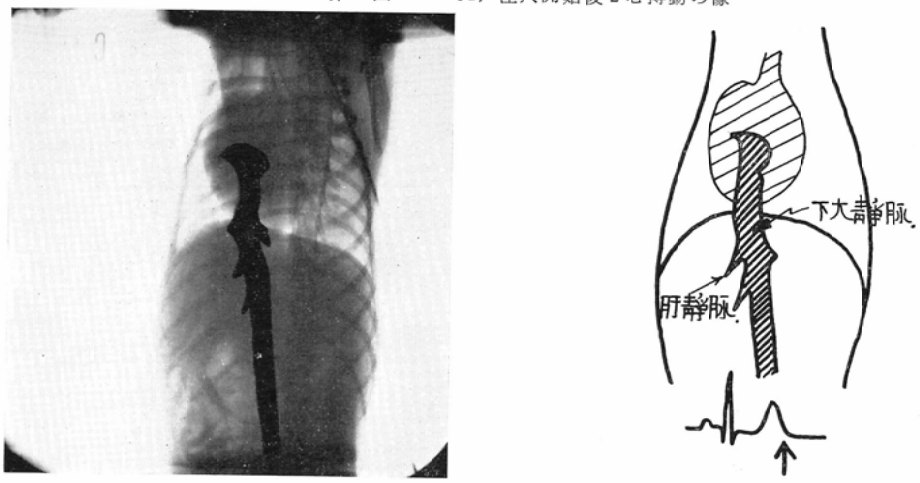

第3図　No. 64，注入開始後5心搏動の像

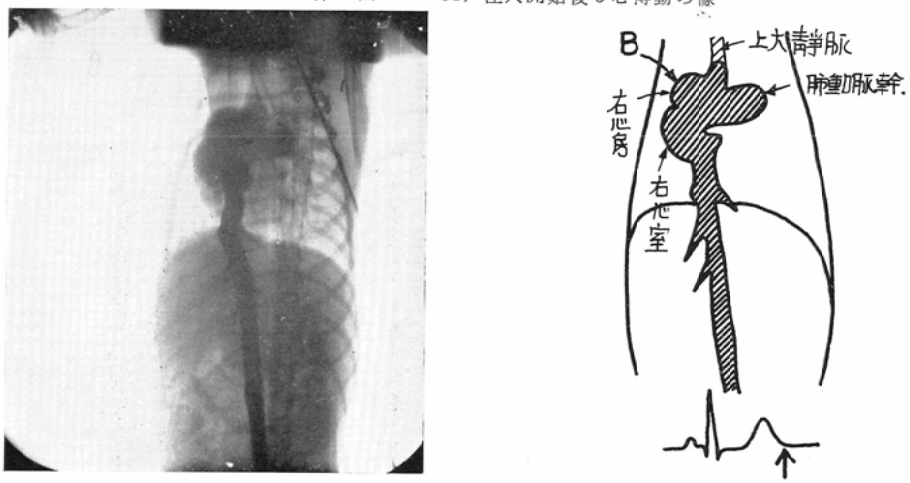

第4図　No. 64，注入開始後7心搏動の像

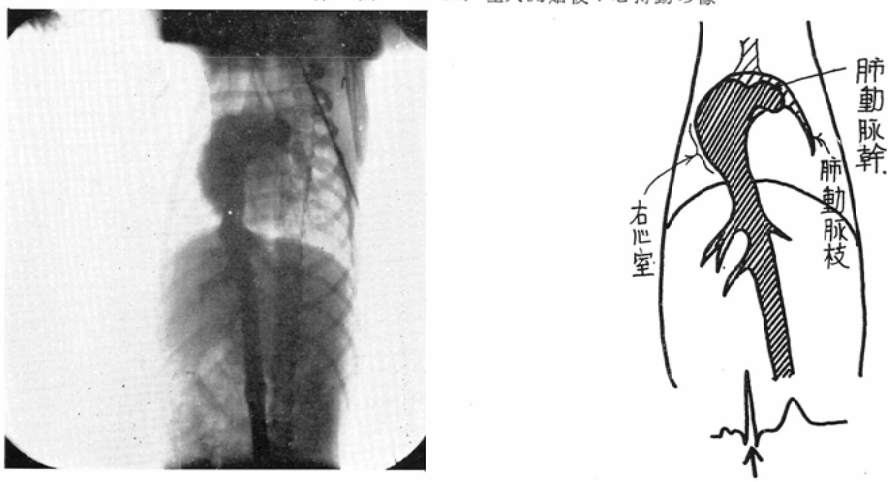

第5図　No. 77，注入開始後2心搏動の像

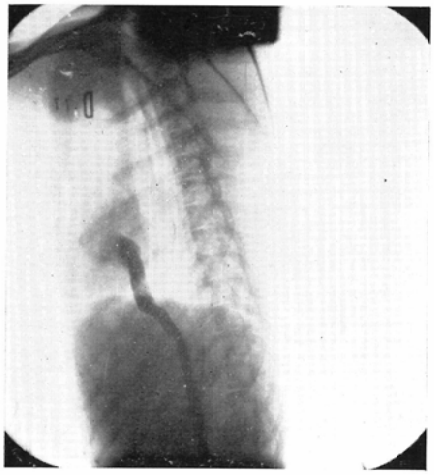

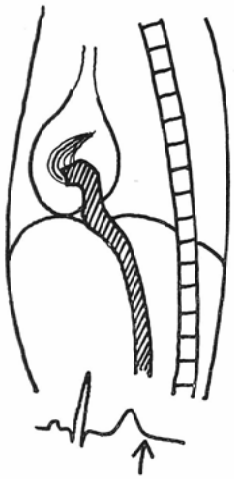

第6図　No. 77，注入開始後3心搏動の像

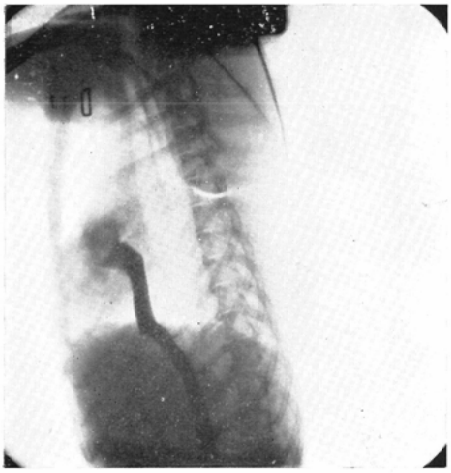

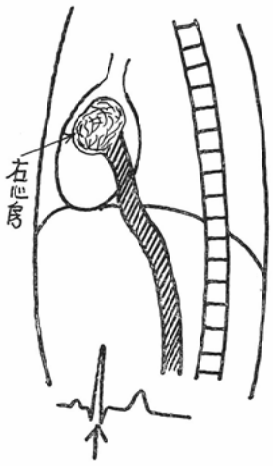

第7図　No. 70，注入開始後4心搏動の像

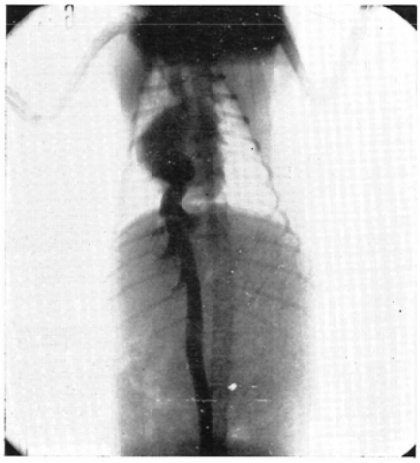

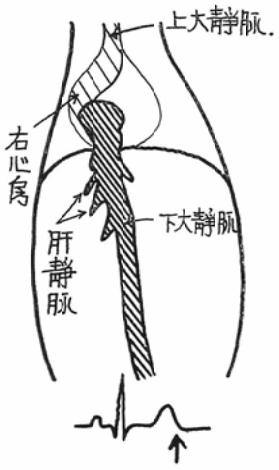

第9図　No. 77 の A.C.G. 像

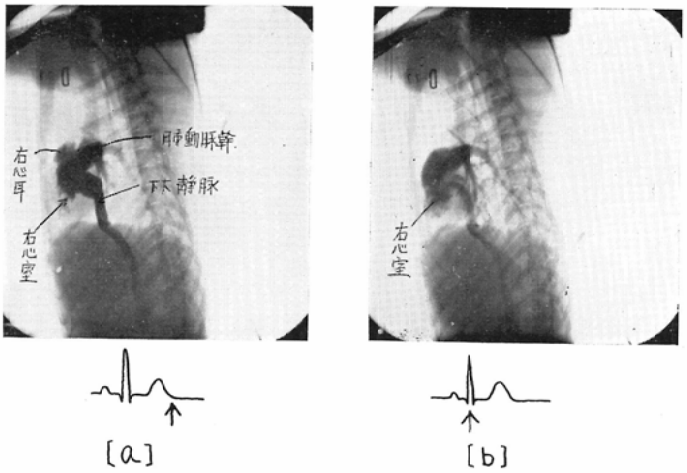

a〕注入開始後3心搏動の像　　b〕注入開始後4心搏動の像

第10図　右心室切開図

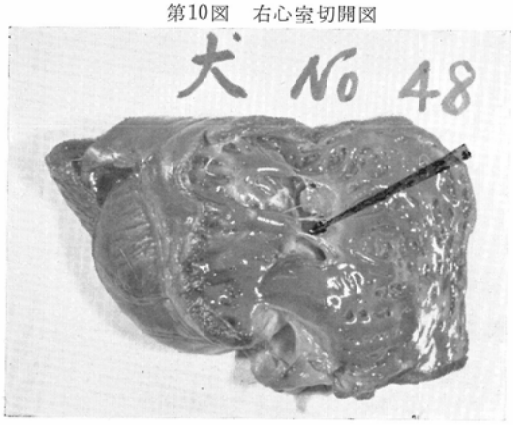

$$T=k\frac{G}{T_0\ m}$$

m_v ：心室收縮期間の静脈血流速度

$$=\frac{1}{T_0}\left(\varphi\text{-}\varphi_I\ \frac{T_0-T_v}{T_v}\right)$$

m：心室拡張期間の静脈血流速度

$$=\frac{1}{T_0}(\varphi+\varphi_I)$$

としてもとめたものである．

但し，式中 T_0 は脈周期，T_v は心室收縮期間，Gおよびkは夫々注入造影剤量および比例係数を現わす．

正常犬の場合にはT＝ 1.8秒に対して Teq＝ 2.2秒であり，2)式より $\varphi_I/\varphi=0.1$ となつて層流効果にもとづく誤差範囲内で逆流血液の存在を否定することができる．

また三尖弁膜後部主腱索群を切断し，相当の血液逆流があると考えられる犬（No. 64）ではT＝1.5秒に対し Teq＝5.3秒，あるいはT＝2秒に対し Teq＝6秒が計測され，更に上大静脈への造影剤逆流をみとめられるため1)式より $\varphi_I/\varphi=0.7$ となる．

No. 48の被検犬では円錐部側腱索群を切断したために多量の逆流血液が存在すると考えられたものであるが，φ_I/φ の測定結果は殆ど0であり更にA.C.G フィルムからも前節で述べた如き本症に特徴的な所見は殆んど得られていない．（弁膜腱索の切断は直視下で行われたものである．）尙，A.C.G 法施行後心臓切開を行つた所後部の小腱索群は完全に切断されていたが主腱索は健在であつた．（第10図）これは切断された腱索の完全癒合を示すものと考えられ，現在この問題については検討中である．

3－3）総　括

以上述べた各事項を綜合して第2表に示す．之より心室中隔壁側の弁膜腱索を切断したものでは血液逆流の程度が軽度であり，前部あるいは後部腱索を切断したものでは強度の血液逆流があること，また φ_I/φ の値は A.C.G 像で逆流血液の存在を示す所見と良く一致すること等が明らかで

第2表　実験結果の綜合

被検犬番号	64	56	48*	72	77	70	24	37
体重（kg）	15	18.6	13.2	15.0	15.8	10.0	7.0	14.0
造影剤	70% Urokolin 22cc	70% Triodan 25cc	70% Urokolin 20cc	70% Urokolin 21cc	70% Urokolin 25cc	70% Urokolin 17cc	76% Urografin 15cc	70% Urokolin 22cc
注入時間（秒）	1.5	1.3	1.8	1.3	1.6	1.3	1.4	1.2
弁膜瘤塞切断部位	P	A	C	S &C	S &P	C &A	S	S
φ_I/φ	0.7	0.75	≅0	0.6	0.3	0.63	≅0	≅0
下大静脈の右房開口部における特異な造影像	ローソク火が風になびく如き像	ペン先状	(−)	球状	ペン先状	球状	(−)	(−)
上大静脈への造影剤逆流	(⧺)	(⧺)	(−)	(⧺)	(+)	(⧺)	(+)	(−)
右心系内腔の拡張	(⧺)	(⧺)	(−)	(⧺)	(⧺)	(⧺)	(−)	(−)
下大静脈枝への造影剤逆流	(⧺)	(⧺)	(−)	(⧺)	(±)	(⧺)	(−)	(−)
左心系，大動脈の造影遅延	(⧺)	(⧺)	(−)	(⧺)	(±)	(⧺)	(−)	(−)
エーテル循環時間（秒）	13	5	5	4	7	7	4	4
注入開始—肺動脈造影時間（秒）	2.5	2.0	1.5	2.5	1.5	1.7	1.6	—
備考	*：剖検時切断主瘤塞の瘤合をみとめたもの．P：後部，A：前部，S：心室中隔壁側，C：円錐部側．X線曝射条件：75kVp，300mA，0.05秒．80kVp，200mA，0.05秒．F−F間距離：1m．							

ある．

またエーテル法による小循環時間の測定結果と φ_I/φ あるいは A.C.G 像における血液逆流所見との間には良い相関々係を認め難いが，これは注入開始後肺動脈に造影剤が現われるまでの時間と φ_I/φ との間に余り明確な相関々係がみとめられず精々1秒程度の差異しかないこと，および血液逆流による注入エーテルの稀釈あるいは注入量算定基準の不適切，測定時誤差等によるものと思われる．

§4）結　言

以上，実験的三尖弁閉鎖不全犬の A.C.G 所見および逆流血液量の推定等について述べた．

三尖弁閉鎖不全症は屢々リウマチ性の僧帽弁障害，ワルサルバ洞動脈瘤の右室への破裂，Ebstein 氏病に合併して存在すると云われるが[4)5)]，今日まで本症の鑑別診断には専ら心臓カテーテル法が用いられ，A.C.G 法による診断に関しては僅かに Dotter 等[6)]の高速度連続撮影装置による報告を見得るに過ぎない．

本症は毎秒1～2枚程度を撮影し得るに過ぎない従来の A.C.G 法によつては殆んど診断が不可能であり，従つて本症に対する A.C.G 法の診断的價値は今日まで低く評價されていたが，こゝで示したような A.C.G 法（即ち予定した任意の異つた心搏動位相で交互に連続撮影する方式）によれば良く血液逆流程度を推定することができ，また得られる所見の種類も多く，本症に対する診断的價値を著しく高めることができる．

また本論文で示した方式を高速度連続撮影方式（毎秒6枚または夫以上の撮影速度）に比べればフィルムの節約を計ることができ，更に被検者の大なる被曝線量を避けあるいはX線装置容量の大型化を避けることができる点優れている．

終りに本研究に対し絶大な御援助を賜つた東京女子医科大学外科教室榊原仟教授に厚く御礼申し上げると共に実験に御協力戴いた放射線科技師諸氏，心臓研究所技術補助員の各氏に感謝する．

考参文献

1）三浦，石原，後藤，重田，坪井，金本，田中，

石井：東京女医大誌，28，1，13～21，(1953). — 2) 三浦：日医放会誌，17，10，74～88，(1953). — 3) 島津，石原，三浦，高岡，後藤，重田，村田，草谷：日医放会誌投稿中. — 4) Sepulveda, G, and Lukas, D.S.: Circulation,11, 552～563, (1955). — 5) 佐野，他：先天性心疾患の臨床，上，下，医学書院発行，(1956). — 6) Dotter, C.T., Lukas, D.S.,and Steinberg, I.: Am, J, Roent, 70, 786～792, (1953). — 7) Dotter, C. T., Steinberg, I.: "Angiocardiography" (1950). — 8) Lind, J.. Wegelius, C.: Circulation, 7, 819～829, (1953).

On the Angiocardiographical Finding of the Experimental Tricuspid Insufficiency.

By

Fumiyo Shimazu., Junichi Ishihara., Shigeru Miura., Makoto Takaoka., Chiyo Gotô., Akiko Shigeta and Midori Murata.

(Department of Radiology., Tokyo Women's Medical School.)

Shigeo Tsuboi., Hiroo Kurihara., Takashi Tanaka and Eitaku Kanamoto

(Department of Surgery., Tokyo Women's Medical School)

This research was undertaken to acknowledge the insufficiency of tricuspid from the point of ACG and also from the amount of back flow of blood.

Unit utilized for this particular purpose was Odelca's camera with high speed accessories. This apparatus was synchronized with cardiac phase unit. Under this circumstance we were able to photograph the maximal phases of ventricle or atrium instantaneously. With the experimented dogs the venticular septal side, anterior side, posterior side or the conus side of the tricuspid value cord were cut off and two groups of tricuspid insufficiency was artificially aroused. For this purpose eight dogs were used, all these dogs underwent ACG procedures.