The University of Osaka
Institutional Knowledge Archive

| | |
|---|---|
| Title | 肝腫瘍に対するCO2動注下超音波診断の検討 |
| Author(s) | 内藤, 晃; 速水, 恭子; 内藤, 久美子 他 |
| Citation | 日本医学放射線学会雑誌. 1991, 51(4), p. 380-386 |
| Version Type | VoR |
| URL | https://hdl.handle.net/11094/19029 |
| rights | |
| Note | |

*The University of Osaka Institutional Knowledge Archive : OUKA*

https://ir.library.osaka-u.ac.jp/

The University of Osaka

日本医放会誌：51（4），380—386，1991（平3）

# 肝腫瘍に対する $CO_2$ 動注下超音波診断の検討

広島大学医学部放射線科[1)]
吉島病院放射線科[2)]

内藤　晃[1)]　速水　恭子[1)]　内藤久美子[1)]　中西　正[1)]
福田　浩[1)]　大前　忠幸[1)]　西岡　康二[1)]　福岡　治仁[1)]
伊藤　祥子[2)]　東　和義[1)]　伊藤　勝陽[1)]

（平成2年4月11日受付）
（平成2年8月9日最終原稿受付）

# Evaluation of Hepatic Tumors by Contrast Ultrasonography with Carbon Dioxide

Akira Naito[1)], Kyoko Hayamizu[1)], Kumiko Naito[1)], Tadashi Nakanishi[1)], Hiroshi Fukuda[1)], Tadayuki Omae[1)], Yasuji Nishioka[1)], Haruhito Fukuoka[1)], Shoko Ito[2)], Kazuyoshi Azuma[1)] and Katsuhide Ito[1)]

1) Department of Radiology, Hiroshima University School of Medicine
2) Department of Radiology, Yoshijima Hospital

*Research Code No. : 514.2*

*Key Words : Hepatic tumors, Ultrasonography, Carbon dioxide*

For evaluating hepatic tumors, ultrasonograms using carbon dioxide by arterial injection ($CO_2$US) was performed in 37 patients, including 28 hepatocellular carcinomas, 11 hepatic matastases, and 3 hepatic hemangiomas.

Hepatic tumors were enhanced by $CO_2$US and easily identified. $CO_2$US of hepatic tumors were classified into six patients. Generally, on $CO_2$US hepatocellular carcinomas were well enhanced, and hepatic metastases had rign-like enhancement. Hepatic hemangiomas showed peripheral patchy enhancement.

In the patients with hepatocellular carcinoma, the primary tumors were better identified on $CO_2$US than conventional sonography. The daughter nodules with hepatocellular carcinoma were also better demonstrated than other examinations.

$CO_2$US is helpful in evaluating and differentiating hepatic tumors.

## I. はじめに

肝腫瘍に対する画像診断法は超音波診断（以下US），CT，血管造影，MRI など進歩をとげているが，小腫瘤に対しては十分満足できる成果が得られていないのが現状である．今回筆者らは肝腫瘍に対し，血管造影検査の際，気体である $CO_2$ 動注後 US（以下 $CO_2$US）を施行し，その画像，検出能などについて検討したので報告する．

## 2. 対象・方法

対象とした症例は，肝細胞癌23例，転移性肝腫瘍11例，肝血管腫3例である．このうち肝細胞癌12例，転移性肝腫瘍1例に切除術が施行され，組織学的に診断が確定した．残りの症例は，血管造影によりあるいは臨床的に診断がなされた．

方法は，動脈造影を施行し，術中に通常の US を行った後，カテーテルを介し固有肝動脈より，$CO_2$ 15ml を気体のまま用手注入した後，15分間 US に

て肝内を観察した．

検討した項目は，(1) 腫瘍，非腫瘍部の $CO_2$ 増強持続時間，および腫瘍の最良描出時期，(2) 腫瘍の $CO_2$US パターン，(3) 結節型肝細胞癌の $CO_2$US パターンと被膜浸潤の有無，(4) 腫瘍描出能における $CO_2$US と他検査との対比などである．

## 3. 結　果

### (1) 腫瘍，非腫瘍部の $CO_2$ 増強持続時間，および腫瘍の最良描出時期

$CO_2$ を動注すると，まず肝動脈内の $CO_2$ が樹枝状の高エコーとして現れ，次いでガスによる音響陰影のため，肝臓はほとんど描出不能となるが，次第に著明な高エコーとしてみられるようになる．時間の経過と共にエコーレベルは低下し，動注前のエコーレベルに戻る．この時間を $CO_2$ 増強持続時間として，腫瘍と非腫瘍部において検討した．また $CO_2$US により，最も腫瘍が明瞭に描出された時期を最良描出時期として検討した．

非腫瘍部の $CO_2$ 増強持続時間は最短4分，最長15分以上，平均9.5分であった．腫瘍の平均 $CO_2$ 増強持続時間は，肝細胞癌10.9分，転移性肝腫瘍12.5分，肝血管腫15.0分であり，非腫瘍部に比較し長い傾向にあった．最良描出時期は，肝細胞癌8.1分，転移性肝腫瘍10.1分，肝血管腫9.8分であった（Table 1）．

### (2) 腫瘍の $CO_2$US パターン

腫瘍の $CO_2$US パターンを，増強され方に重点をおいて6型に分類し検討した．1型は US でハローを有する高エコーないし等エコーの腫瘍で，$CO_2$ により内部のみが増強され，ハローは低エコーのままであるもの，2型はハローを有する腫瘍で，ハローの部および高エコーの部分の両者が増強されるもの，3型はハローのない低エコーの腫瘍で，腫瘍全体が増強されるもの，4型は US で不明瞭であったものが，増強され明瞭に描出されるもの，5型はハローを有する，内部が高エコーないし等エコー腫瘍で，腫瘍の辺縁部が増強され，内部とのエコーレベルの逆転がみられるもの，6型はハローのない腫瘍で，辺縁部に斑状の増強がみられるものとした．なお肝細胞癌のうち3例は多結節型と考えられ，計26例として検討した．

1型は，7例全例が肝細胞癌にみられ，2型，3型は14例中12例，6例中5例が肝細胞癌であった．4型は肝細胞癌1例，転移性肝腫瘍2例に，5型は肝細胞癌1例，転移性肝腫瘍6例で転移性肝腫瘍に多い傾向にあった．6型は，肝細胞癌，転移性肝腫瘍にみられず，3例全例が肝血管腫であった．また肝細胞癌の娘結節は，$CO_2$US でほぼ均一に増強される小腫瘤として描出された（Table 2）．

肝細胞癌，その娘結節および転移性肝腫瘍において，腫瘍の大きさと増強パターンを検討したが，いずれにおいても一定の傾向は得られなかった．

### (3) 結節型肝細胞癌の $CO_2$US パターンと被膜浸潤の有無

肝細胞癌で US 上ハローを有した腫瘍のうち，$CO_2$US のパターンは3種類に分類されたが，切除術の施行された10症例に対し，ハロー部の増強パターンと，被膜浸潤の有無について検討した．ハロー部が相対的に低エコーのままであったもの

Table 1　Duration of contrast enhancement by $CO_2$

| | No. of cases | Meam time (min) | Optimal time (min) |
|---|---|---|---|
| Normal portion of liver | 37 | 10.0 | |
| Hepatocellular carcinomas | 23 | 10.9 | 8.1 |
| Hepatic matastases | 11 | 12.5 | 10.1 |
| Hepatic hemangiomas | 3 | 15.0 | 9.8 |

Table 2　Ultrasonographic patterns of hepatic tumors

| Type | US | CO2US | Hepatocellular carcinoma | Hepatic metastasis | Hepatic hemangioma |
|---|---|---|---|---|---|
| 1 | ◎ | ● | 7 | 0 | 0 |
| 2 | ◎ | ● | 12 | 2 | 0 |
| 3 | ○ | ● | 5 | 1 | 0 |
| 4 | | ● | 1 | 2 | 0 |
| 5 | ◉ | ○ | 1 | 6 | 0 |
| 6 | ● | ◌ | 0 | 0 | 3 |
| Total | | | 26 (3例は多結節型) | 11 | 3 |

Table 3　Relationship between $CO_2$US pattern and the invasion over the capsule

| Type | US | CO2US | Invasion (+) | Invasion (−) |
|---|---|---|---|---|
| 1 | | | 2 | 0 |
| 2 | | | 5 | 2 |
| 3 | | | 0 | 1 |

は2例であり，いずれも被膜浸潤がみられた．ハロー部が増強された計8例の腫瘍のうち，被膜浸潤のあったものは5例（63%）であった．すなわち今回の検討では，ハロー部の増強の有無と被膜浸潤との間に一定の関係はなかった（Table 3）．

**(4) 腫瘍描出能における $CO_2$US と他検査との対比**

切除術の施行された11症例の肝細胞癌について，US, $CO_2$US，リピオドール CT（以下 LpCT），血管造影の描出能を検討した．11症例のうち，3例に娘結節を認めた．主腫瘍11結節は全例，いずれの検査法においても描出された．3例の娘結節に関しては，US で2例，$CO_2$US で3例，LpCT で2例，血管造影では2例に描出された．すなわち1症例の娘結節は，$CO_2$US のみで描出可能であった（Table 4）．

Table 4　The visualization of the tumors in resected cases with hepatocellular carcinoma

| | No. of cases | US | $CO_2$US | LpCT | AG |
|---|---|---|---|---|---|
| Main tumor | 11 | 11 | 11 | 11 | 11 |
| Daughter nodules | 3 | 2 | 3 | 2 | 2 |

(N=11)

尚，副作用に関しては，1例に動注直後に軽度の腹痛を認めたが，経過観察により消失した．

## 4. 症　例

【症例1】68歳，女性，肝細胞癌．

US では $S_8$ に内部モザイク状の，薄いハロー，外側陰影を伴う腫瘍がみられた．$CO_2$US では，腫瘍内部は $CO_2$ により明瞭に増強され，またハローの部分も増強された（Fig. 1）．2型に分類され，切

(a)

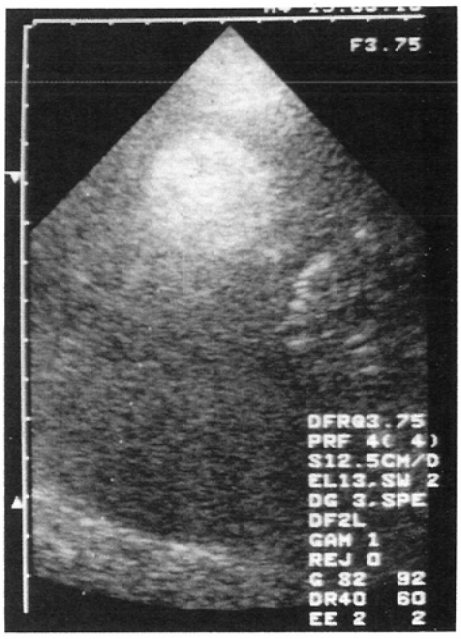


(b)

Fig. 1　Hepatocellular carcinoma, classified as type 2.
(a) Ultrasonogram demonstrated a hyperechoic mass with halo (arrow).
(b) $CO_2$US. The tumor became more hyperechoic after injection of $CO_2$. The area of halo was also enhanced.

除術が施行された．

【症例2】66歳，女性，肝細胞癌．

USでは$S_8$にハローを伴わない，やや不整形の低エコーの腫瘍を認めた．$CO_2$USでは，肝内はまだ全体的にエコーレベルが高いが，腫瘍は明瞭に高エコーとなり，その描出，同定が容易である（3型）．なお本症例は同時に直腸癌があり，転移性肝腫瘍が疑われたが，$CO_2$USにより肝細胞癌と診断され，切除術が施行された（Fig. 2）．

【症例3】60歳，男性，肝細胞癌．

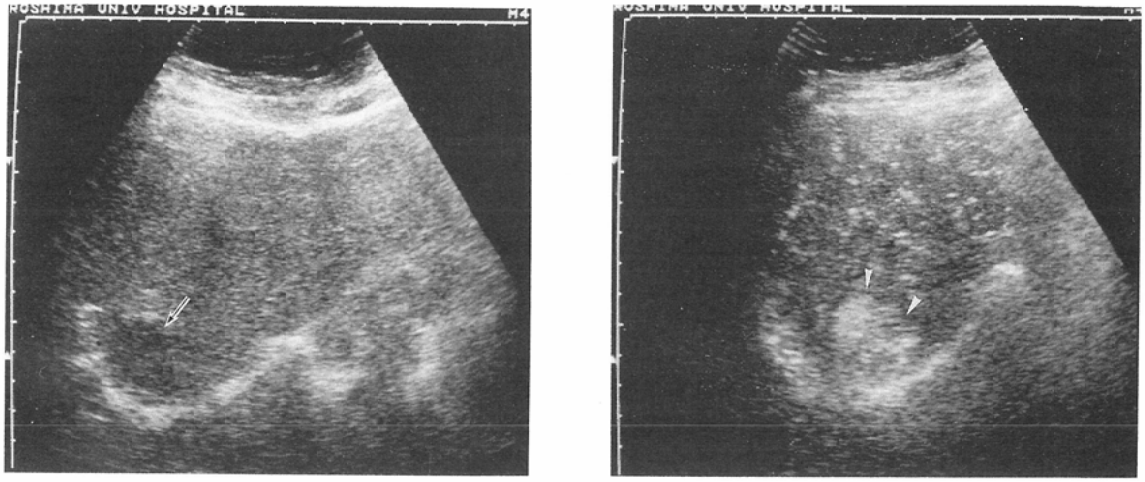


(a)　(b)

Fig. 2　Hepatocellular carcinoma, classified as type 3.
(a) Transverse sonogram showed the hypoechoic mass (arrow).
(b) $CO_2$US. The tumor changed to a hyperechoic mass and was well recognized (arrowhead).

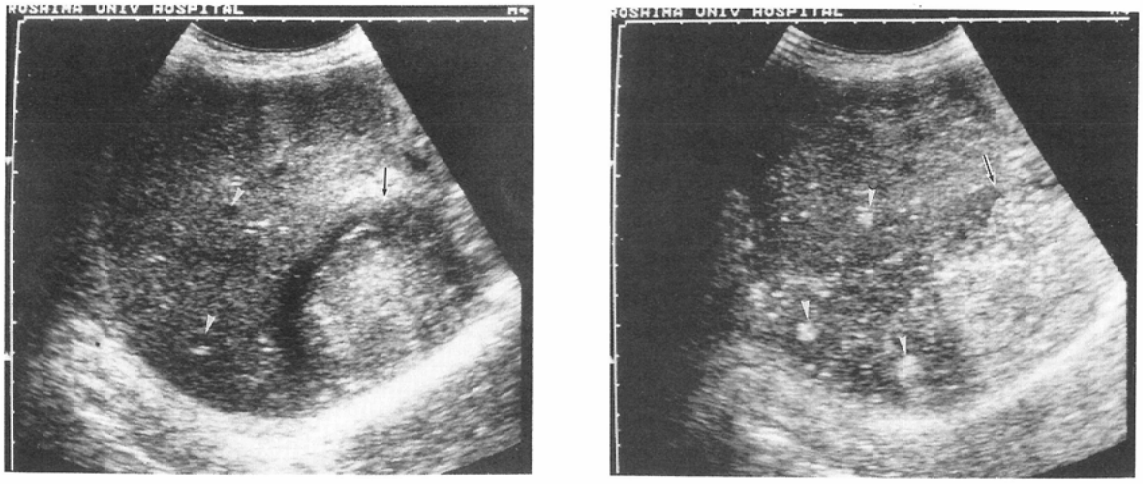


(a)　(b)

Fig. 3　Hepatocellular carcinoma, classified as type 2.
(a) Ultrasonogram demonstrated a hyperechoic mass with halo (arrow). Two small hypoechoic nodules which were thought to be intrahepatic metastases were identified (arrowhead).
(b) $CO_2$US. The main tumor was distinctly demonstrated as a hyperechoic mass (arrow). Two small hypoechoic nodules became hyperechoic. Three small hyperechoic nodules were clearly identified (arrowhead).

肝右葉に比較的厚いハローを有する，高エコーの腫瘍を認めた．また周囲に5mm 大の低エコーが2個みられ，娘結節が疑われた．$CO_2$US では主腫瘍はさらに高エコーとなり（2型），ハロー部も同様に高エコーを呈している．娘結節も高エコーとなり，3個描出されるようになった．また，他の区域にも US で不明瞭であった娘結節が，高エコーとして明瞭に描出された（Fig. 3）．

【症例4】60歳，男性，転移性肝腫瘍．

US では $S_5$ に内部に高エコー域を有する低エコーの腫瘍を認めた．$CO_2$US ではリング状に辺縁が増強され，5型に分類された（Fig. 4）．

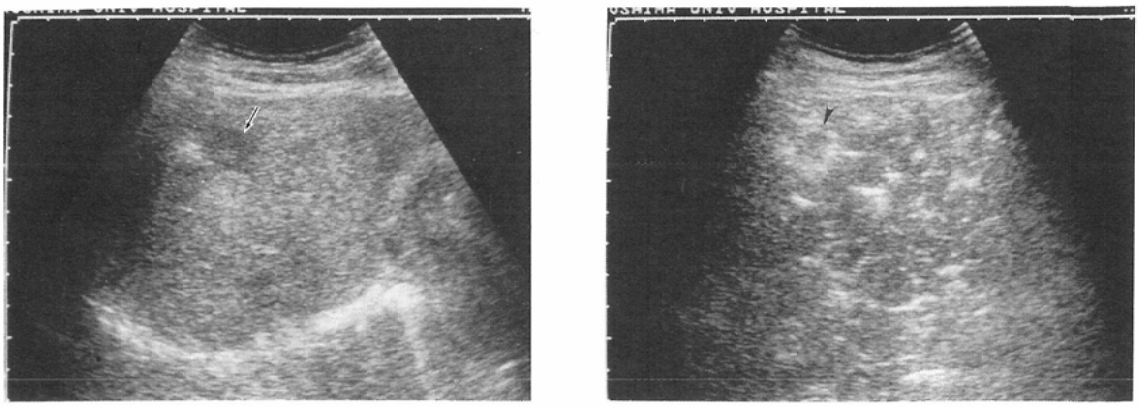

(a)　　(b)

Fig. 4　Hepatic metastases, classified as type 5.
(a) Ultrasonogram showed a hypoechoic mass with the central hyperechoic area (arrow).
(b) $CO_2$US. The tumor showed the ringlike enhancement (arrowhead).

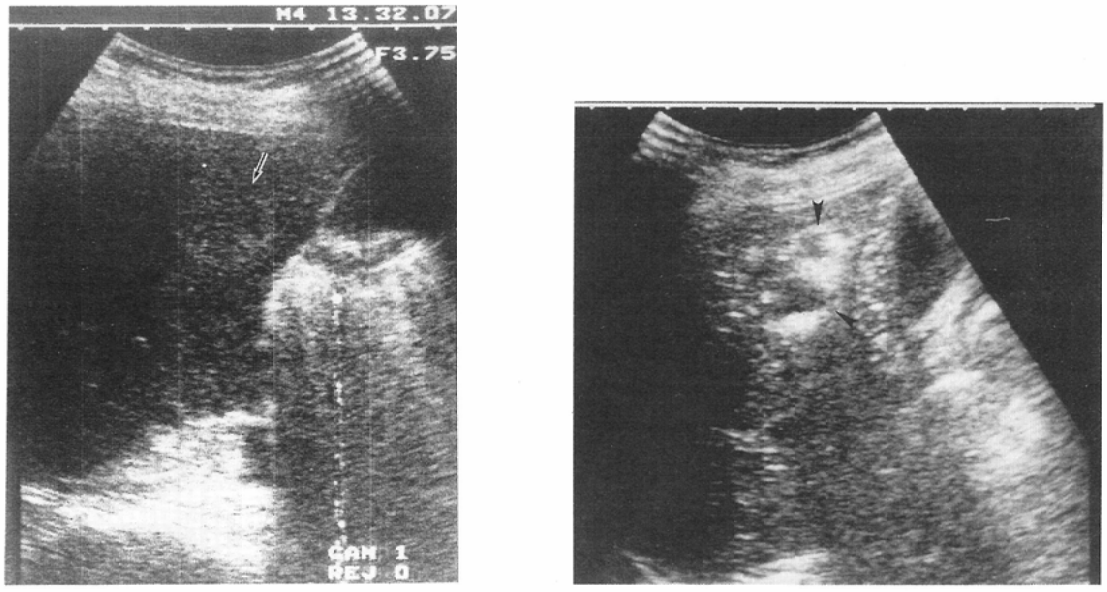


(a)　　(b)

Fig. 5　Hepatic hemangioma, classified as type 6.
(a) Ultrasonogram demonstrated a hyperechoic mass with the central hypoechoic area (arrow).
(b) $CO_2$US. Hyperechoic patchy pattern on the marginal zone were identified (arrowhead).

【症例5】63歳，女性，肝血管腫．

USでは$S_5$に，内部が不均一なやや高エコーの腫瘍がみられた．$CO_2$USでは辺縁に斑状の著明な高エコーが認められ，6型に分類された（Fig. 5）．

## 5. 考　察

陰性造影剤としての$CO_2$は，濃度分解能の高いDSA装置の出現によって，血管造影検査に使用可能となり，ヨード過敏症や腎不全症例にも用いることができる．$CO_2$は水溶性造影剤に比較し，粘稠性や刺激性が極めて低く，正確な臓器血流を反映するものと考えられている[1)2)]．このため，動静脈短絡や肝腫瘍の血行動態の把握に用いられている[3)4)]．近年$CO_2$は超音波診断にも応用され，心血管系を中心に，肝臓への応用の報告もみられる[5)6)]．肝組織と気体の音響インピーダンスの差は極めて大きく，肝組織内の僅かな気体も明瞭にとらえられ[7)]，DSAにおける気体の描出能を遙かに上回るものと考えられる．

肝腫瘍に対する画像診断は，腫瘍の検出，その鑑別診断が重要である．また肝細胞癌においては，娘結節の発見も重要な問題となる．転移性肝腫瘍では，単発の場合には切除術の対象となり，単発か多発か，あるいはその区域診断も重要となる．このため，肝腫瘍の検出，鑑別診断，肝細胞癌における娘結節の検出を目的として，$CO_2$USの有用性について検討した．$CO_2$動注直後には，肝腫瘍の評価は困難であり，評価する時期が問題となる．$CO_2$動注後時間の経過と共に，非腫瘍部のエコーレベルが低下し，正常に近づくが，腫瘍は依然エコーレベルが高く，明瞭に描出されるようになる．この時期，すなわち最良描出時期において検査することが重要である．自験例では，動注後15分間の観察を行ったが，最良描出時期はこれより短く，15分間の観察で十分と考えられた．$CO_2$を用いたDSAでの検討では，腫瘍部には長く停滞するが，その持続は8秒以内であったと報告されている．USでは10分以上とかなり長時間であったが，これはUSがガスに対し鋭敏であるためと考えられ，血行動態の把握にも有用である．

肝腫瘍の画像診断は，US, CT，血管造影などが中心となるが，特に肝細胞癌では3cm以上の腫瘤は，各診断法ともにほぼ100%に近い検出率とされるが，2cm以下のものでは，小さいものほど検出率は低下する．なかでもUSは小腫瘍に対する検出能は高いが[8)]，描出困難な場合もある．腫瘍の検出に関しては，自験例では通常のUSでも比較的良好に描出されたが，病変の認識しやすさでは$CO_2$USが優れていた．さらに切除例において，US上不明瞭であったものが，$CO_2$USにより高エコーとして描出された娘結節が存在し，わずかなvascularityの差を容易に描出可能であり，小腫瘍の存在診断に関しても有用であると考えられる．

松田ら[9)]は，$CO_2$USの画像パターンを4型に分類し，その鑑別診断の可能性について述べている．自験例では，ハローの有無およびその増強の有無を加え6型に分類した．すなわち，肝細胞癌では，腫瘍の内部あるいは全体が高エコーに増強され，転移性肝腫瘍では辺縁がリング状に高エコーとなるものが多くみられた．さらに肝血管腫では，腫瘍辺縁に斑状の高エコー域がみられた．これらの所見は，血管造影の所見とほぼ同様であるが，その実質相とは明らかに時期の異なるものである．$CO_2$USは鑑別診断においても，その一助となるものと考えられる．ハローを有する肝細胞癌の$CO_2$USパターンとしては，USでのハロー部分が$CO_2$USで高エコーとなる症例と，増強されない症例があり，その成因を検討したが，被膜浸潤とも無関係であり，今後さらに検討が必要である．また通常のUSで，高エコー域を呈する小肝細胞癌に対しても，肝血管腫との鑑別診断が可能か否か，検討が必要と考える．

肝細胞癌において，娘結節の存在の有無は重要な問題である．血管造影は娘結節の描出には優れるが，とらえにくい結節も存在する．またその区域診断は困難な場合もある．LpCTは，娘結節の描出が最も良好であるが[10)11)]，リピオドールの集積しない娘結節も存在する．松田ら[6)]は，$CO_2$USは娘結節の発見に優れ，もっとも鋭敏な検査法であると述べている．自験例においても症例数は少ないものの，LpCT，血管造影いずれでも描出されなかった結節が$CO_2$USのみで高エコーの小腫瘤

として明瞭に描出された．さらに US では区域診断が容易で，有用な情報を得ることが出来る．$CO_2$ US を目的として血管造影を施行すべきではないが，血管造影検査中に，超音波検査を併用するのみの簡便な方法であり，積極的に施行すべき検査法と考えられる．なお $CO_2$ の動注により，後期に門脈壁が高エコーとして描出される．これは門脈壁を栄養する動脈からの増強と推測されるが，末梢レベルの細い門脈枝の壁が高エコーとなり，娘結節とまぎらわしいことがあり，注意が必要である．

副作用に関しては，中村ら[4]の報告によれば，20ないし50ml の $CO_2$ を用いて IADSA を行ったが，少数例に軽度の熱感，不快感がみられたのみであり，また動脈中 $Paco_2$, $Pao_2$, PH に全く変動はなかったとしている．副作用は特に問題ないものと考えられる．

## 6. 結　語

肝腫瘍37例に対し，$CO_2$ US を施行しその有用性について検討した．腫瘍および肝細胞癌の娘結節の存在診断に優れ，また鑑別診断についても一助となりうるものと考えられた．肝腫瘍に対する血管造影時には，今後積極的に併用すべき検査法と考える．

## 文　献


1) Hawkins I: Carbon dioxide digital subtraction arteriography. AJR 139: 19—24, 1982
2) Miller FJ, Mineau DE, Koehler PB, et al: Clinical intra-arterial digital subtraction imaging. Radiology 148: 273—278, 1983
3) 竹田利明，井戸邦雄，湯浅祐二，他：炭酸ガスを用いた IADSA—A-V shunt 検出能の鋭敏性について—，日本医放会誌，47: 320—322, 1987
4) 中村健司，林　茂肇，玉岡紅一，他：$CO_2$ intraarterial digital subtraction angiography—肝癌の血流動態の検索—，日本医放会誌，47: 1445—1454, 1987
5) Carroll BA, Young SW, Rasor JS, et al: Ultrasonic contrast enhancement of tissue by encapsulated microbubbles. Radiology 143: 747—750, 1982
6) 松田康雄，薮内以和夫：肝動脈内炭酸ガス microbubble 注入法による肝腫瘍の超音波造影法（enhanced ultrasonography）の試み，超音波医学，11: 286—294, 1984
7) Goodsitt MM: The basic physics of ultrasound imaging. (In) Taveras JM, Ferrucci JT, ed: Radiology. Diagnosis-imaging-intervention. Vol 1, Cap 28, 1989, JB Lippincott Company, Philadelphia
8) 松井　修，亀山富明，吉川　淳，他：肝癌の血管造影診断（動注 CT を含む），画像診断，8: 1289—1300, 1988
9) Matsuda Y, Yabuuchi I: Hepatic tumors; US contrast enhancement with $CO_2$ microbubbles. Radiology 161: 701—705, 1986
10) 松井　修，高島　力，角谷真澄，他：肝癌内 lipiodol 集積及び停滞機序について—lipiodol 単独動注例における検討—，日本医放会誌，47: 1395—1404, 1987
11) Ohishi H, Uchida H, Yoshimura H, et al: Hepatocellualr carcinoma detected by iodized oil. Use of anticancer agents. Radiology 154: 25—29, 1985