The University of Osaka
Institutional Knowledge Archive

| | |
|---|---|
| Title | 眼窩腫瘍のMRI |
| Author(s) | 入沢, 実; 吉田, 明生; 馬淵, 順久 他 |
| Citation | 日本医学放射線学会雑誌. 1989, 49(3), p. 286-292 |
| Version Type | VoR |
| URL | https://hdl.handle.net/11094/19036 |
| rights | |
| Note | |

*The University of Osaka Institutional Knowledge Archive : OUKA*

https://ir.library.osaka-u.ac.jp/

The University of Osaka

日本医放会誌：49（3），286—292，1989（平1）

# 眼窩腫瘍のMRI

近畿大学医学部放射線科
入沢　実　吉田　明生　馬淵　順久　藤井　広一
吉岡　寛康　浜田　辰巳　石田　修

（昭和63年8月8日受付）
（昭和63年10月17日最終原稿受付）

# MR Imaging of Orbital Tumors

Minoru Irisawa, Akio Yoshida, Nobuhisa Mabuchi, Koichi Fujii,
Hiroyasu Yoshioka, Tatsumi Hamada and Osamu Ishida
Kinki University School of Medicine

*Research Code No. : 504.9*

*Key Words : MRI, Orbit, Neoplasms*

Nine cases of pathologically confirmed orbital tumors were evaluated with magnetic resonance imaging (MRI) at 0.5T. Seven cases were examined with orbit-coil using 7-mm-thick sections and two cases were examined with head-coil using 10-mm-thick sections. All lesions were clearly demonstrated on T1-weighted images as low intensity. However, the lesions were indistinct on T2-weighted images because of low contrast between the lesions and surrounding orbital fat and artefact produced by eye movement. Two of three cases with meningioma examined with orbit-coil were clearly discriminated from the optic nerve. Meningioma in the remaining case examined with head-coil was discriminated from the optic nerve by administration of Gd-DTPA. Adenoma of the right lacrimal gland was shown as an enlarged gland on T1-weighted images. Pseudotumors (four cases) showed very low intensity on T1-weighted images. Three cases of four pseudotumors showed low intensity on T2-weighted images. Among them one was moderately low intensity, and histological examination of the lesion showed prominent fibrotic changes. Pseudotumor of the remaining case examined with the head-coil showed same intensity with fat on T2-weighted images. Intraorbitally infiltrating foci of chronic lymphocytic leukemia showed low intensity with fat on T1-weighted images, and the same intensity with fat on T2-weighted images. MRI may be useful to discriminate pseudotumor with fibrotic changes (chronic inflammatory lesions) from lymphoma or leukemic infiltration.

## 1. はじめに

眼窩病変の診断は従来Computed Tomography（CT），超音波（US以下同様に略す）が用いられてきたが，表面コイルの開発により高分解画像が得られるようになってきたことから，Magnetic Resonance Imaging（MRI）も使用されるようになってきている[1)~3)]．MRIはCTとは異なり骨からのartefactがないため視神経管内の病変の検出には優れていると言われている[4)]．今回我々は，MRIにおける眼窩腫瘍の描出能と腫瘍性状の鑑別の可能性を検討したので報告する．

## 2. 対象と方法

対象は，1986年12月から1987年11月までにMRIが施行され，組織学的に検討された眼窩腫瘍9例である．男性4例，女性5例で年齢は11歳から73歳である．腫瘍の内訳は髄膜腫3例，慢性リンパ

球性白血病（CLL）1例，涙腺腺腫1例，偽腫瘍4例である．

使用機種は，島津社製0.5T超電導型MR装置で，受信コイルとしては7例に両側眼窩用コイルを2例に頭部用コイルを使用した．断層厚は主に7mmで一部に10mmで行った．繰り返し時間（TR）400～560ms，エコー時間（TE）23～35msのスピンエコー法(SE)をT1強調像として撮像した．さらに7例ではTR 2,000ms，TE 30～35ms，80～95msのマルチエコー法でそれぞれProton Density強調像，T2強調像として，また2例ではT2強調像のみを撮像した．測定マトリックスは256×256で，平均加算回数はT1強調像で4回，TR 2000の像では2回である．検査は閉眼にて行った．

## 結　果

腫瘍の信号強度を周囲の脂肪，外眼筋の信号強度と比較検討した(Table 1)．腫瘍はT1強調像では周囲組織とのコントラストがよく9例全例で描出可能であり，その腫瘍の描出はCTに劣らなかった．Proton Density強調像及びT2強調像では腫瘍と周囲組織とのコントラストが失われるためと，検査時間が長い（約17分）ために眼球運動によるartefactにより，腫瘍は検出困難となる傾向がみられた（Table 1）．

髄膜腫3例のうち表面コイルを用いた2例において視神経と腫瘍とが分離でき，腫瘍の内部を走行する血管が描出できた（Fig. 1）．また頭部用コイルを用いて10mm厚で検査を行った1例でも，Gd-DTPAの投与により投与前には不明瞭であった視神経と腫瘍の頭蓋内部分が明らかとなった（Fig. 2）．これら3例の髄膜腫は，T1強調像で外眼筋と等信号強度で，脂肪より強い低信号強度を示し，腫瘍がはっきりと確認できた．Proton Density強調像では脂肪よりわずかに高信号強度で，T2強調像では，同一の信号強度となるために，これらの撮像法では腫瘍が不明瞭となった．CLLの眼窩浸潤の例では，T1強調像で両側の眼窩外側部に辺縁明瞭で脂肪より強い低信号強度を示し明瞭に認められたのに対し，Proton Density強調像とT2強調像では脂肪と等信号強度となるために腫瘍が不明瞭となった（Fig. 3）．涙腺腺腫の1例では，T1強調像で健側に比べて腫大した右涙腺がみられたが，信号強度は左右差がみられなかった．TR 2000の像はmotion artefactのため腫瘍が描出できなかった(Fig. 4)．偽腫瘍は3例が一側に，1例に両側に病変がみられた．4例とも眼窩脂肪内に浸潤性の病変が見られ，腫瘤状の部分はT1強調像では脂肪に対して強い低信号強度で外眼筋と等信号強度であった．T2強調像では，3例が脂

Table 1　*Signal intensity relative to fat and muscle*

| | Case | T1-WI | | PD-WI | | T2-WI | |
|---|---|---|---|---|---|---|---|
| | | Fat | Muscle | Fat | Muscle | Fat | Muscle |
| Meningioma | 1 | LLL | I | L | H | I | H |
| | 2 | LLL | I | L | H | I | H |
| | 3* | LLL | I | L | H | I | I |
| CLL | 4 | LLL | I | I | H | I | H |
| Pseudotumor | 5 | LLL | I | — | — | LL | I |
| | 6 | LLL | I | L | H | L | I |
| | 7 | LLL | I | L | I | L | I |
| | 8* | LLL | I | — | — | I | I |
| Adenoma of lacrimal gland | 9 | LL | HH | | | | |

HHH : very　HH : moderately　H : slightly　high intensity
LLL : very　LL : moderately　L : slightly　low intensity
I : isointesity
WI : weighted image
PD : Proton density
*Examined with head-coil with 10mm thickness

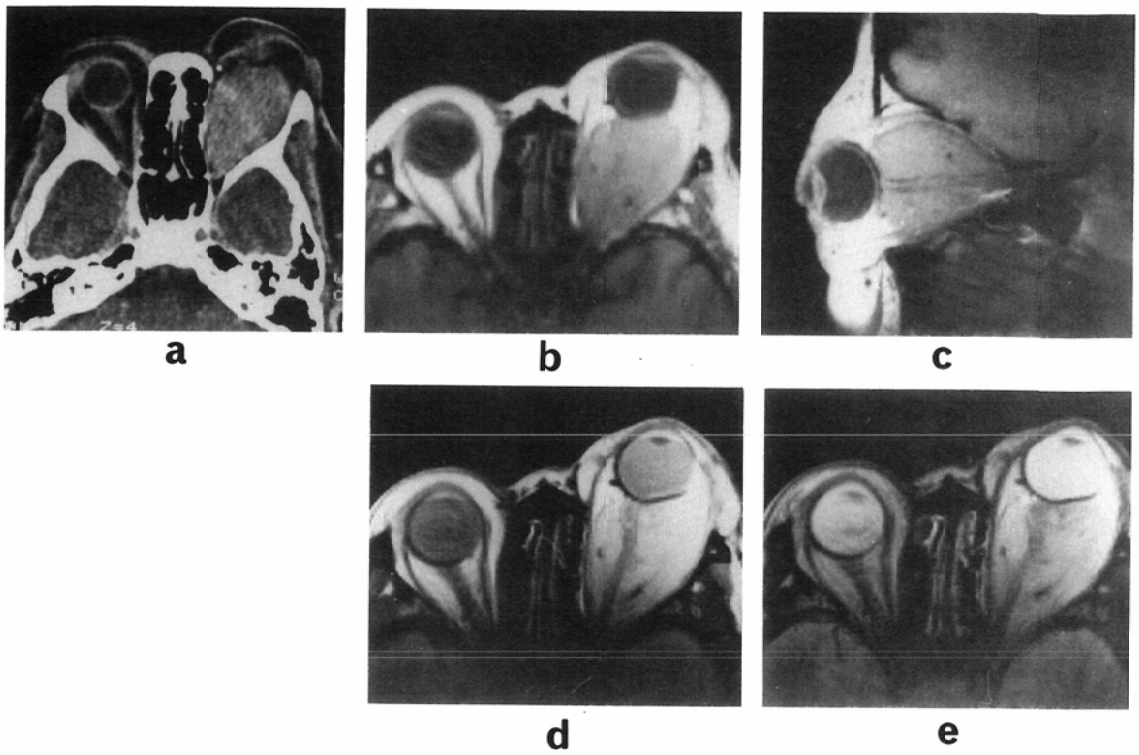


Fig. 1 Meningioma (case 1)
a) Contrast enhanced CT, b, c) T1-weighted (TR400, TE31) MR image, d) Proton density-weighted (TR2000, TE31) MR image, e) T2-weighted (TR2000, TE81) MR image
A tumor occupies the left retrobulbar space. The optic nerve cannot be identified on enhanced CT. There is no calcification in the tumor (a). MR demonstrates the optic nerve running through the tumor and the intracanalicular portion of the optic nerve (b, c, d, e). Vessels are seen as a signal free region in the tumor, which shows low intensity with fat on T1-weighted image and almost same intensity on TR2000 images.

肪より低信号強度を，1例が等信号強度であった(Fig. 5, 6).

## 考　察

MRI は眼窩の検査において軟部組織のコントラスト分解能に優れ，水晶体の被曝の心配がなく，任意の断面を撮像出来る利点があるものの，空間分解能が悪いといわれてきた．しかし，表面コイルが利用できるようになり，S/N が向上したために thin slice での検査が可能となったために空間分解能も良くなり，眼窩病変の検索に MRI の有用性が言われてきている[1)~3)5)6)]．高磁場 MRI で問題となる chemical shift artefact を打ち消すための方法も開発されてきている[7)8)]．さらに偽腫瘍と悪性腫瘍との鑑別が，信号強度から可能かもしれないと言われてきている[9)10)]．

髄膜腫の7mm 厚で検査を行った2例で，腫瘍と視神経とが，造影剤なしで分離が可能であり，MRI で視神経膠腫とは鑑別できる事が示された．しかし，MRI は石灰化の検出に劣るために石灰化のある小さな髄膜腫の描出は不良であったと報告されている[10)]．また髄膜腫と視神経の周囲に腫瘤を形成するのみで浸潤傾向のない偽腫瘍及び悪性リンパ腫との鑑別は，MRI の信号強度も似るため困難なことがあると考えられる．症例3 (Fig. 2)

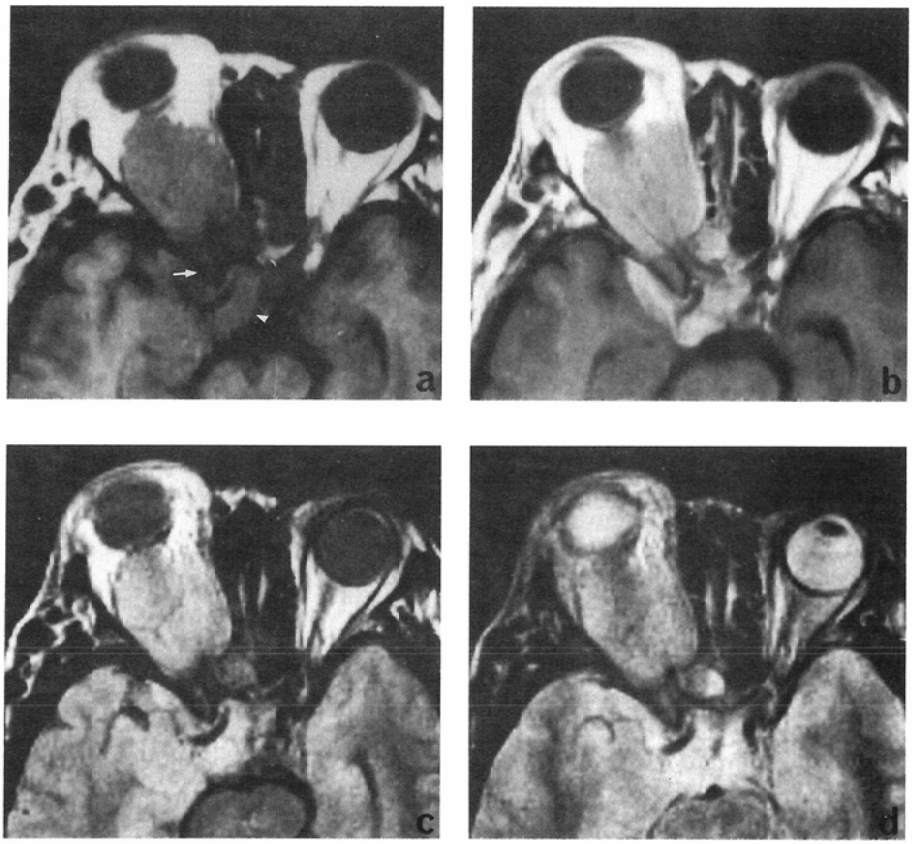


Fig. 2　Meningioma (case 3)
a) T1-weighted (TR400, TE31) MR image, b) T1-weighted (TR400, TE31) MR image with Gd-DTPA, c) Proton density-weighted (TR2000, TE31) MR image, d) T2-weighted (TR2000, TE81) MR image
A tumor is seen in the right retrobulbar space. The medullary cavity of the right anterior clinoid process (arrow) and the right side of the suprasellar cistern (arrow head) are obliterated (a). The optic nerve is not identified (a). The optic nerve is demonstrated by administration of Gd-DTPA. Intracranial and ethmoidal invasion of the tumor is clearly shown (b). The tumor shows slightly low intensity with fat on Proton density-weighted image (c) and shows same intensity with fat on T2-weighted image (d). The ophthalmic artery running through the tumor is seen as a signal free structure in all images.

で鞍上槽の右側に灰白質と等信号強度の腫瘍がみられるが，Gd-DTPA投与後のMRIで明らかになる右側頭葉前内方の部分は，投与前のMRIでは不明瞭である．このように髄膜腫は，灰白質と同程度の信号強度であることが多い[11)12)]ことから，頭蓋内に浸潤が疑われる症例では，Gd-DTPAの投与によるMRIの検査が必要と思われた．

偽腫瘍は，組織学的には多彩な炎症細胞と間質とから成るもので，多くの場合臨床的な診断であり，ステロイド剤に急性期はよく反応する．亜急性期，慢性期では間質の増加のために，ステロイド剤への反応性は悪くなるとされている．CT, USでは悪性リンパ腫，転移性腫瘍との鑑別が出来ないことがある[9)10)]．偽腫瘍はT1強調像で外眼筋とT2強調像で脂肪と等信号強度で，T2強調像で脂肪より高信号強度を呈する悪性腫瘍と鑑別可能で

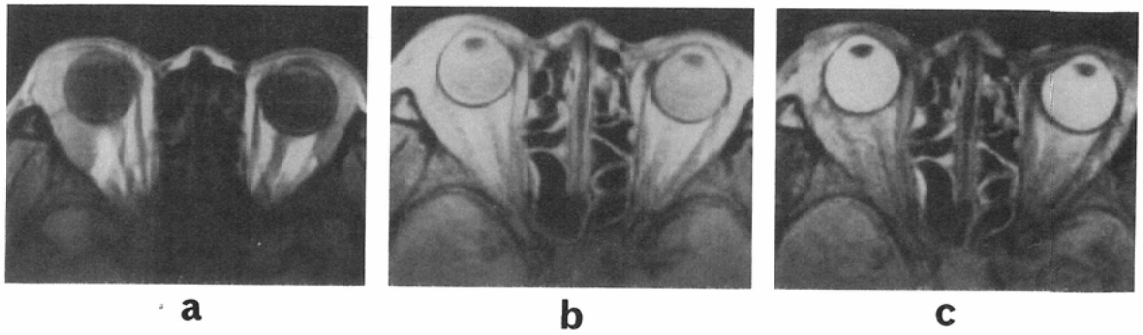


Fig. 3 Chronic lymphocytic leukemia (case 4)
a) Tl-weighted (TR500, TE35) MR image, b) Proton density-weighted (TR2000, 35) MR image, c) T2-weighted (TR2000, TE85) MR image
T1-weighted image shows tumors in lateral sides of the both orbits (a). They show the same intensity with fat on TR2000 images (b, c).

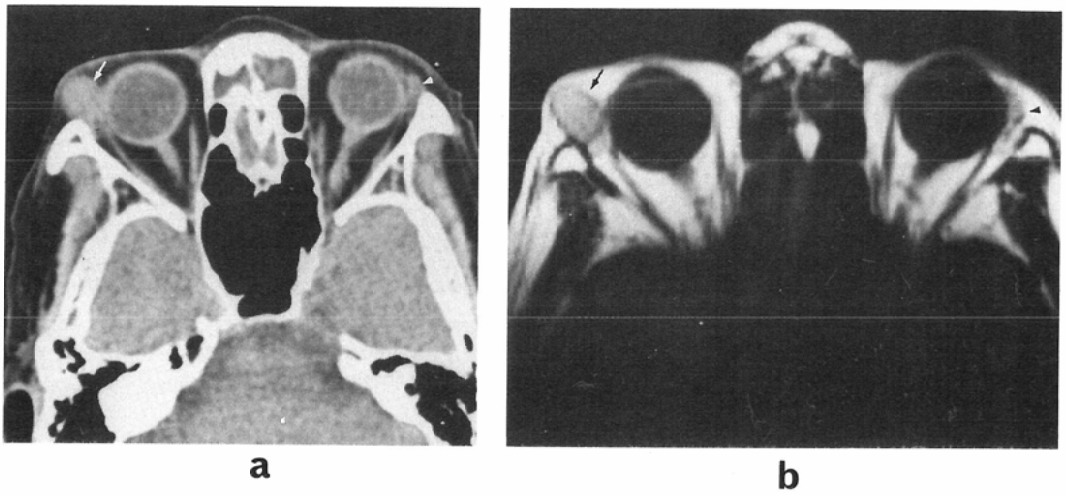


Fig. 4 Adenoma of the right lacrimal gland (case 9)
a) unenhanced CT, b) T1-weighted (TR400, TE31) MR image
CT and MRI show enlargement of the right lacrimal gland (arrow) (a, b). The enlarged gland shows the same intensity as that of the normal left gland (arrow head) (b).

あったと Atlas らの報告がある[9)10)]. 我々の経験した4例では, T1強調像は Atlas らの同様の傾向を示したが, T2強調像では, Atlas らの T2強調像で脂肪と等信号であったとの報告とは, やや異なり脂肪に対して1例は等信号で, 2例はわずかな低信号を, 1例は中等度の低信号であった. Atlas らは, T2強調像は TR 2,000～2,500ms, TE 80ms で撮像しており我々とほぼ同様のパルスを用いているが, 磁場強度が1.5T と異なっている. Atlas らが報告した10例の偽腫瘍の組織像とか病期について記載されていないが, 10例すべてがステロイドに良好に反応したと述べていることから, 急性期の偽腫瘍であることが予想される. これに対して我々の症例は慢性期の病変であり, T2強調像における信号強度の違いが, 磁場強度の差によるものだけでなく, 細胞浸潤と間質成分割合の差にもとずくものと考えられる. 特に中等度の低信号であった1例は細胞成分が少なく, 線維成分が多い

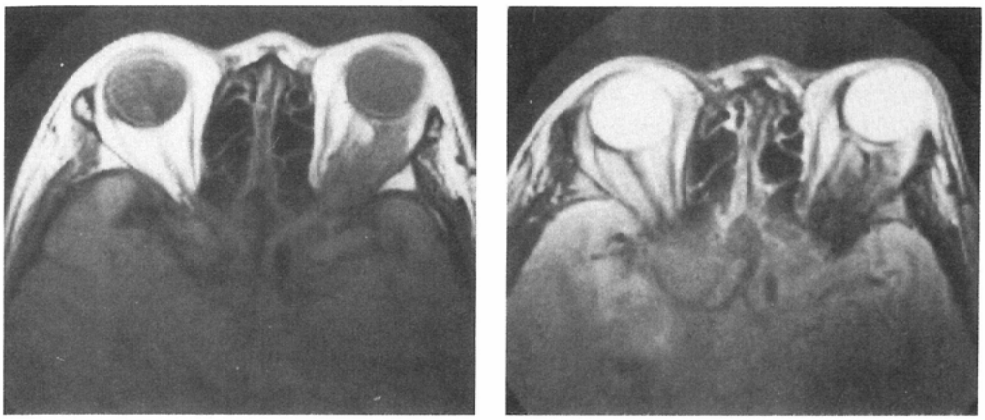

a　b

Fig. 5　Pseudotumor (case 5)
a) T1-weighted (TR510, TE35) MR image, b) T2-weighted (TR2000, TE80) MR image
An irregular-shaped left retrobulbar tumor shows the same intensity with muscle and low intensity with fat on both images (a, b)

という組織組成を反映しているものと考えられ，細胞浸潤を主体とする悪性リンパ腫とは鑑別できるものと思われた．しかし，1例の偽腫瘍がCLLの眼窩浸潤と似た信号強度を示したことから，細胞成分の多い偽腫瘍とリンパ系腫瘍との鑑別は難しいと思われる．また間質の多い偽腫瘍はステロイド剤の治療効果が悪いと言われており，治療方針の決定及び治療効果の予測にもMRIが役立つものと思われた．

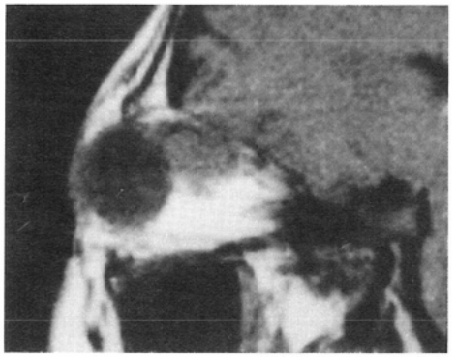

a

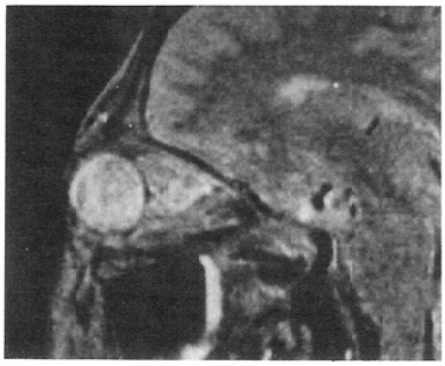

b

Fig. 6　Pseudotumor (case 8)
a) T1-weighted (TR500, TE31) MR image, b) T2-weighted (TR2000, TE80) MR image
A retrobulbar mass shows very low intensity with fat on T1-weighted image and the same intensity with fat on T2-weighted image. Whereas the mass shows the same intensity with the muscle on both images.

## まとめ

眼窩腫瘍9例のMRI像を報告した．MRIの腫瘍の占拠部位，形状等の解剖学的性状についての描出はCTに劣らなかった．また髄膜腫では，造影剤なしで視神経と腫瘍とが区別可能であった．間質成分の多い偽腫瘍は，T2強調像で脂肪よりも低信号を示し，細胞浸潤を主体とするリンパ腫との鑑別ができる可能性が示唆された．また間質成分が信号強度に反映することから偽腫瘍におけるステロイド剤の治療効果が予測できるものと考え

られた.

稿を終えるにあたり，多大の御援助を頂きました眼科学教室　中尾雄三助教授，脳外科学教室　黒田良太郎助教授をはじめ，両教室の諸先生方に深く感謝します.

## 文　献

1) John AS, Steven EH : Surface-coil MR imaging of orbital neoplasms. AJNR 7 : 29—34, 1985
2) Jon HE, Roger AH, SJ. Vacirca, et al : 0.6T magnetic resonance imaging of the orbit. AJNR 6 : 253—258, 1985
3) David FS, William K, Bent OK, et al : MR imaging of orbital and ocular disease. AJNR 6 : 259—264, 1985
4) David LD, Robert H, Walter EG, et al : Magnetic resonance imaging of the optic nerves and chiasm. Radiology 152 : 79—83, 1984
5) Larissa TB, John FS, Robert AZ, et al : Ocular and orbital lesions : Surface coil MR imaging. Radiology 156 : 669—674, 1985
6) John FS, Howard RH Jr, Thomas HF, et al : Improved MR imaging of the orbit at 1.5T with surface coils. AJNR 6 : 193—196, 1985
7) David LD, J. Bruce K, Ann S, et al : MR imaging of the optic nerve and sheath. AJNR 7 : 249—253, 1986
8) Scott WA, Robert IG, Leon A, et al : Orbital lesions : Proton spectroscopic phase-dependent contrast MR imaging. Radiology 164 : 510—514, 1987
9) Scott WA, Robert IG, Peter JS, et al : Surface-coil MR of orbital pseudotumor. AJNR 8 : 141—146, 1987
10) Scott WA, Larissa TB, Robert AZ, et al : Orbit : Initial experience with surface coil spin-echo MR imaging at 1.5T. Radiology 164 : 501—509, 1987
11) Bradley WG Jr, Waluch V, Yadley RA, et al : Comparison of CT and MR in 400 patients with suspected disease of the brain and cervical spinal cord. Radiology 152 : 695—702, 1984
12) Zimmerman RD, Fleming CA, Saint-Louis LA, et al : Magnetic resonance imaging of meningiomas. AJNR 6 : 147—157, 1985