The University of Osaka
Institutional Knowledge Archive

Title	0.5tesla MR装置における副腎腫瘍の鑑別-out-of-phase T2*強調像の有用性について-
Author(s)	市川, 智章; 藤本, 肇; 内山, 暁 他
Citation	日本医学放射線学会雑誌. 1994, 54(4), p. 229-234
Version Type	VoR
URL	https://hdl.handle.net/11094/19047
rights	
Note	

The University of Osaka Institutional Knowledge Archive : OUKA

https://ir.library.osaka-u.ac.jp/

The University of Osaka

0.5 tesla MR 装置における副腎腫瘍の鑑別
—out-of-phase T 2* 強調像の有用性について—

市川　智章[1)]　藤本　肇[2)]　内山　暁[1)]
村上　康二[2)]　大友　邦[1)]

1）山梨医科大学放射線科　2）沼津市立病院放射線科

Distinction between Adrenal Adenomas and Metastases Using 0.5 Tesla MR Imaging : Diagnosis with Out-of-Phase T2*-Weighted Gradient-Field-Echo Image

Tomoaki Ichikawa[1)], Hajime Fujimoto[2)], Gyo Uchiyama[1)], Koji Murakami[2)] and Kuni Ohtomo[1)]

The purpose of this study was to investigate the ability of MR imaging with a 0.5-T apparatus to distinguish adrenal adenomas from adrenal metastases. The series included 23 adrenal adenomas (18 non-hyperfunctioning adenomas, 5 hyperfunctioning) and 23 adrenal metastases (14 from lung, 5 liver, 3 colon, and 1 stomach cancer). The signal intensity (SI) ratio (adrenal tumor/liver) on T 1-, T 2-, and T 2*-weighted MR images was calculated for adrenal tissue characterization. Adrenal adenomas were more precisely distinguished from adrenal metastases on T 2*-weighted images (21/23, 91%) than on T 2-weighted images (15/23, 65%). In conclusion, T 2*-weighted images were better than routine T 2-weighted images in distinguishing adrenal adenomas from adrenal metastases. The reason could be that the total signal intensity of adrenal adenomas which contained some fat components decreased on T 2*-weighted images due to an out-of-phase effect.

Research Code No. : *517*

Key words : *Adrenal gland, Neoplasm, MR imaging, T2* image*

Received Dec. 28, 1992 ; revision accepted Jun. 23, 1993

1) Department of Radiology, Yamanashi Medical College / 2) Department of Radiology, Numazu City Hospital

はじめに

副腎領域は悪性腫瘍の転移が多く，CT 検査で偶然に発見される，いわゆる incidentaloma と呼ばれる非機能性腺腫との鑑別が問題となる．非機能性腺腫は，決して稀なものではなく，剖検例の1.4—8.7%に認められるとされている[1)]．また，悪性腫瘍をもつ患者の副腎に腫瘤を認めた場合，50%以上は転移ではなく非機能性腺腫であるという報告[2),3)]もあり，画像診断において両者を鑑別することは，その後の治療方針を決定する上においても非常に重要な意味をもっている．

MRI はその卓越した組織分解能により，存在診断のみならず質的診断をも画像としてとらえることができる．近年，MRI において，肝・筋肉・脂肪と副腎腫瘍の信号強度比を測定，比較することにより，その良・悪性の鑑別が可能であるとする報告が認められる[4),5)]．しかし，最近の報告のなかには，副腎腫瘍は良・悪性を問わず，類似の信号パターンを示すことが少なくないという，信号強度比を用いた副腎腫瘍の鑑別について否定的

なものも認める[6),7)]．また，副腎腫瘍の鑑別には，T 2 値そのものが有用であったとする報告[8),9)]もあり，MRI で副腎腫瘍を鑑別する最良の方法については，明確な結論は得られていない．今回われわれは，中磁場 MRI 装置を用いて，spin echo (SE) 法 T 1 強調像及び T 2 強調像に加え，良性副腎腺腫が悪性転移性腫瘍に比し，有意に脂肪含有量が多い[5)]ことに着目し，gradient-field-echo (FE) 法 T 2* 強調像を，脂肪抑制法の一種である out-of-phase にて撮像し，それぞれの画像における腫瘍と肝の信号強度比を検討することにより，知見を得たので報告する．

対象および方法

対象は 1989 年 8 月より 1991 年 6 月までの 23 カ月間に，CT にて副腎腫瘍を指摘され，MRI が施行された 46 例中，明らかな脂肪肝を有さない 42 例 46 病変である．男性 23 例 25 病変，女性 19 例 21 病変であり，年齢は 41 歳から 72 歳（平均 54 歳）に分布し，病変の内訳は，腺腫 23 病変（非機能性腺腫：18，機能性腺腫：5），転移性腫瘍 23 病変であった．確定診断は 46 病変中 15 病変は手術，8 病変は生検，5 病変は剖検によってなされ，機能性腺腫 3 病変は副腎静脈血採血によった．残りの 18 病変は，15 カ月—24 カ月の CT による経過観察にて間接的に行った．腫瘍の大きさは，最大径で平均，非機能性腺腫 22 mm，機能性腺腫 15 mm，転移性腫瘍 43 mm であった．転移性腫瘍の原発巣は肺癌 15 病変（扁平上皮癌：9，腺癌：1，小細胞癌：5），肝細胞癌 4 病変，胃癌 3 病変，結腸癌 1 病変であった．

使用した MRI 装置は MRT-50 A（東芝社製）であり，磁場強度は 0.5 tesla である．撮像法は SE 法 T 1 強調像：500/20/4（TR / TE / excitations），T 2 強調像：2000/80/2 に加え，FE 法 out-of-phase T 2* 強調像：300/22/8，flip angle 20° を使用した．マトリックスは 256×256，スライス厚は 10 mm とし，全例に呼吸同期法を使用した．撮像はすべて体軸横断像とし，検討の対象画像とした．

Table 1 Mean of signal intensity ratio of adrenal tumors/liver : Quantitative data

	adenomas (n=23)	metastases (n=23)	P value
T 1-weighted images mean SI ratio A/L±SD	0.92±0.02	0.89±0.31	N S
T 2-weighted images maen SI ratio A/L±SD	1.25±0.42	2.15±0.55	—<0.01
T 2*-weighted images mean SI ratio A/L±SD	0.94±0.08	1.45±0.10	—<0.01

Note.-SI=signal intensity, A/L=adrenal tumors/liver, SD=standard deviation, NS=not significant

信号強度の測定方法としては，副腎腫瘍，肝に，artifact を最小限に押さえるよう注意を払いできるだけ大きく region of interest (ROI) を設定して測定した．さらに，その測定値を用いて，副腎腫瘤/肝の信号強度比を求めた．また今回，腺腫と転移性腫瘍との間で，統計学的有意差を認めるかどうか，それぞれの画像で検定（t 検定）を行った．

結　果

それぞれの画像における信号強度比の平均値±標準偏差を Table 1 に示す．T 1 強調像においては，両者の信号強度比の平均値の間に統計学的有意差を認めなかった．一方，T 2 強調像と T 2* 強調像のそれぞれの信号強度比では，両者の平均値の間に統計学的有意差を認めた．T 2 強調像と T 2* 強調像における副腎腫瘤/肝の信号強度比を Fig. 1 に示す．T 2 強調像，T 2* 強調像ともにすべての信号強度比において転移腫瘍は

Table 2 Numbers and percentage of overlapping tumors

	overlapping SI ranges	overlapping ademomas	total overlapping tumors
T 2-weighted image	1.49—2.00	35% (8/23)	28% (13/46)
T 2*-weighted image	1.19—1.25	9% (2/23)	13% (6/46)

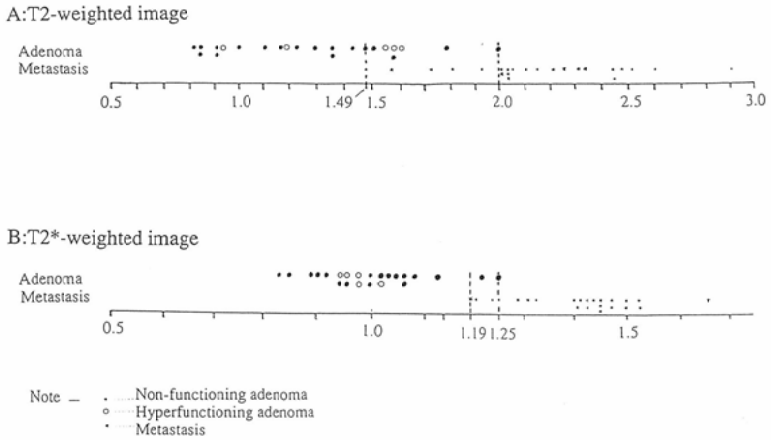

Fig. 1. Comparison T 2-weighted image (A) with T 2*-weighted image (B) using diagrams of SI ratio of adrenal tumors/liver. The number of tumors in the overlapped ranges (broken lines) on T 2*-weighted image is much fever than that on T 2-weighted image. ○=non-hyperfunctioning adenoma, ●=hyperfunctioning adenoma, ★=metastasis.

腺腫に比し，高い値を示す傾向を認めた．Table 2に示すように，T 2，T 2* 強調像ともに両者の間に overlap する領域を認めるものの，この範囲に存在する副腎腫瘤の割合は，T 2* 強調像において13%と最も低い値を示した．両画像において overlap 領域に存在する腫瘤数を転移と腺腫別に比較した場合，転移では有意差はないのに対し，腺腫ではT 2 強調像で8例，T 2* 強調像で2例と，T 2* 強調像で少なかった．すなわち，T 2* 強調像では91%の腺腫が正確に診断できたのに対し，T 2 強調像では65%にすぎなかった．

考　察

副腎領域のMRIの報告は，1983年，Moon[1]らの0.35 T MR装置を用いて行った検討に始まり，今までにいくつかの報告が見られる[2)-7)]．初期に報告されたいくつかの低磁場装置における肝，脂肪，筋との信号強度比による adrenal tissue characterization の報告[2)]においては，腺腫と非腺腫の鑑別においては，T 2 強調像が有用であったとするものが多く，期待されたが最近の，中磁場及び特に高磁場装置における報告[3),4)]では，これに反し否定的なものが多い．この理由として，一つには磁場強度による各組織のT 2 値の変化は一定していないことが挙げられる．すなわち，副腎腫瘤の信号強度の，磁場の違いにおける変化の割合と，比較する肝，筋，脂肪の信号強度の変化の割合はおのずと違ってくる．Remer[5)]らは，より磁場強度が高くなるにつれて，副腎に比し，肝臓のT 2 値はより短くなると述べている．第2の理由として，装置及び pulse sequence，parameter の設定の違いが挙げられる．Glazer ら[2)]は，それぞれの報告における結果は，用いられた pulse sequence においてのみ，あてはまると指摘しており，Chang[7)]らは，この違いが報告によって結果が異なる最も大きな原因であろうと述べている．

最近の高磁場装置における報告[5),8),9)]では，T 2 値そのものが副腎腫瘤の鑑別に有用であったとするものも認めるが，緩和時間は装置特性，磁場強度などに大きく左右されることや，八代[8)]らの報告や，伊東[9)]らの検討で示唆されるように，T 2 値は腫瘍径に比例して大きくなることなどを考慮した場合，一考の余地があると思われ，今後，さらに検討が必要と思われる．

Glazer[2)]らは，信号強度比による検討は，T 2 値による検討に比し，1）装置の調整状態（RF tuning 等）に左右されにくい，2）呼吸や動きなどによって生じるアーチファクトや，装置の限界

としてやむをえない，磁場の不均一性などをかなり帳消しにできるなどの利点を持ち，より有用であると述べている．

Doppman[10]，Reining[11] らは，0.5 T MRI 装置における T 2 強調像での副腎腫瘤/肝信号強度比を用いた，比機能性腺腫と転移性腫瘍の鑑別について検討しているが，両者の信号強度比の間には統計学的有意差を認め，大多数の腫瘍はこれにより鑑別可能であり有用と思われるが，両者が取りうる信号強度比の間には overlap range が存在し，22%の腫瘍が鑑別困難であったとしている．Chang[7] らによる同じく 0.5 T，T 2 強調像での副腎腫瘤/脂肪信号強度比の検討においても，ほぼ同様の結果が示されているが，それによると，overlap range に存在する腫瘍は 31%と報告されている．今回，われわれが行った同様の検討において T 2 強調像における結果は，overlap range に存在する腫瘤数は 28%と，これらの報告とほぼ同様の傾向を示した．

われわれが試みた 0.5 T MR 装置における out-of-phase T 2* 強調像における同様の検討については，われわれが知る限り，過去に報告を認めない．今回の検討で腺腫と転移腫瘍の鑑別において T 2 強調像より T 2* 強調像の方が勝っていた理由として，T 2* 強調像は T 2 強調像に比し，画質の安定性という点において有意に優れている

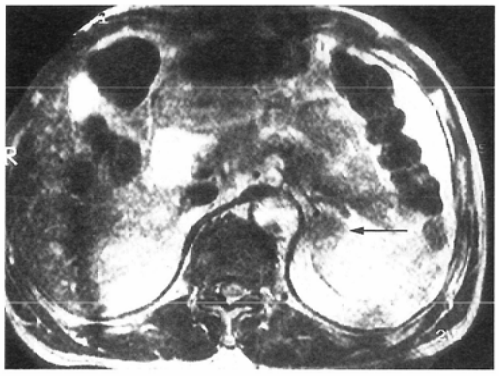

(A)

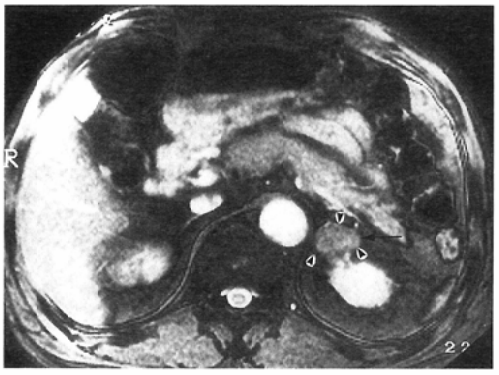

(B)

Fig. 2　A non-functioning adenoma in a 48-year-old-man. On T 2-(A) and T 2*-(B) weighted images, the adrenal mass shows lower signal intensity than that of the liver (black arrows). Note that the margin of the mass is better recognized on the T 2*-weighted image due to an out-of-phase effect (black arrowheads).

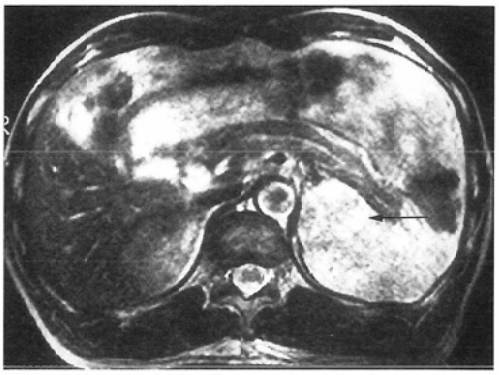

(A)

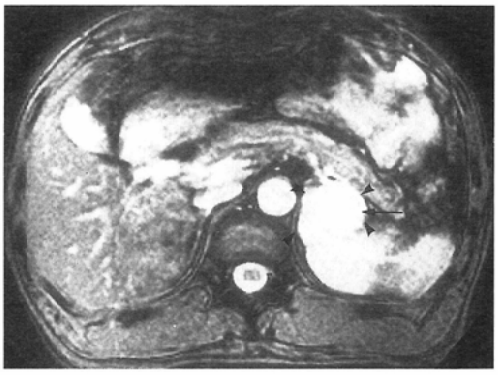

(B)

Fig. 3　A metastatic adrenal tumor from lung cancer in a 56-year-old man. on T 2- (A) and T 2*- (B) weighted images, the adrenal mass shows much higher signal intensity than that of the liver (black arrows). On T 2*-weighted image, the mass is more clearly demonstrated as well as Fig. 2 (black arrowheads). On T 2-weighted image, we can not draw a line between the mass and surrounding organs.

ことが挙げられる[12]．これは，T 2* 強調像ではT 2 強調像に比し，撮像時間が短いことに加え，artificial contour enhancement のため副腎腫瘍と周囲組織との境界がより明瞭となることによる(Fig. 2(A), (B), 3(A), (B))．このことは，小さな領域に ROI を設定するうえで非常に重要である．しかし，最大の理由はわれわれが撮像したT 2* 強調像が，out-of-phase image であるという点にあると考えられる．Remer[5] らが考察しているように，副腎腺腫は steroid 含有量が多く，一方転移性腫瘍は脂肪を含むことは少ない．Leroy-Willing[13] らによる MR spectroscopy による報告によると，副腎腺腫は内部に 13.4%の脂質を含み，転移性腫瘍での 3.5%に対し，有意に脂肪含有量が多い．水プロトンと脂肪の dephasing により，互いの信号が相殺されるためにおこる，いわゆる，out-of-phase effect は，0.5 T MR 装置の場合，その効果が最大となる TE の理論値は，19.6 msec であるが，実際上は，われわれが機械の制限のため使用した TE 22 msec でも十分な out-of-phase effect が得られる．中磁場 MRI 装置では水と脂肪の共鳴周波数の差が小さいため，脂肪の信号のみを抑制する純粋な脂肪抑制画像 (fat saturation image) を得ることは困難であるが，out-of-phase T 2* 強調像は，脂肪と同量の水プロトンの信号が相殺されるため，理論的には脂肪含有組織での信号減衰は純粋な脂肪抑制画像より鋭敏に示現される[14]．したがって，out-of-phase T 2* 強調像は，両者の脂肪含有量の違いを画像に反映できる可能性があり，今回の結果もそれを支持するものである (Fig. 4(A), (B))．したがって今後，中磁場 MRI 装置においては，副腎腫瘍の鑑別には T 2 強調像にかえて，out-of-phase T 2* 強調像を使用する方が望ましいと考えられる．

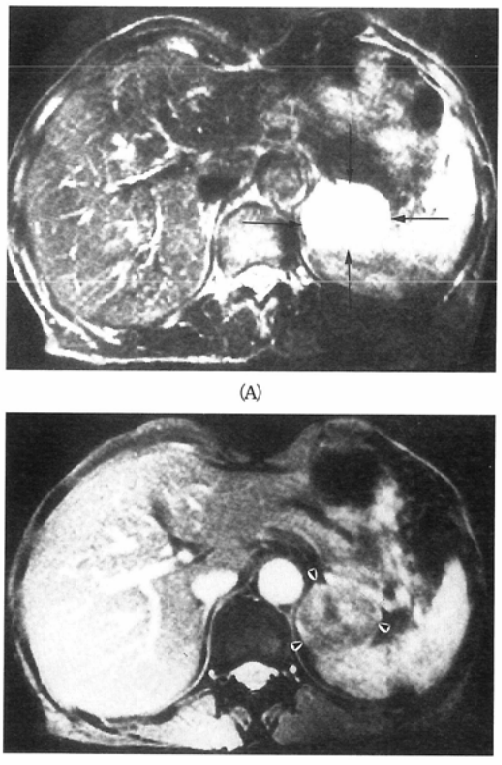

(A)

(B)

Fig. 4　A non-hyperfunctioning adenoma in a 46-year-old male. On a T 2-weighted image (A), the mass shows very high signal intensity (black arrows) which suggests an adrenal metastasis. However, on a T 2*-weighted image (B), the total signal intensity of the mass decreses due to out-of-phase effect (black arrowheads).

結　語

1．0.5 tesla MR 装置により撮像した out-of-phase T 2* 強調像を用いて，副腎腺腫と転移性副腎腫瘍の鑑別を試み，その鑑別能を T 2 強調像と比較検討した．

2．副腎腫瘍の鑑別能は，out-of-phase T 2* 強調像では 87%，T 2 強調像では 72%であり，out-of-phase T 2* 強調像の方が有意に優れていた．

3．腫瘍別鑑別能では，転移性副腎腫瘍では両画像に有意差は認めなかったが，腺腫では有意に out-of-phaseT 2* 強調像が優れていた．これは，out-of-phase effect により，脂肪を含む腺腫が正確に診断できたためと考えられた．

文　献

1) Moon KL, Hricak H, Crooks LE, et al : Nuclear Magnetic Resonance Imaging of the Adrenal

Gland : A Preliminary Report. Radiology 147 : 155-160, 1993

2) Glazer GM, Woolsey EJ, Borrello J, et al : Adrenal tissue characterization using MR imaging. Radiology 158 : 73-79, 1986

3) Egglin TK, Hahn PF, Stark DD, et al : MRI of the Adrenal Glands. Seminars in Roentgenology, Vol. XXIII, No. 4 : 280-287, 1988

4) Baker ME, Spritzer C, Blinder R, et al : Benign Adrenal Lesions Mimicking Malignancy on MR Imaging : Report of Two Cases. Radiology 163 : 669-671, 1987

5) Remer EM, Weinfeld RM, Glazer GM, et al : Hyperfunctioning and nonhyperfunctioning benign adrenal cortical lesions : characterization and comparison with MR imaging. Radiology 171 : 681-685, 1989

6) Kier R, McCarthy S : MR characterization of adrenal masses : field strength and pulse sequence considerations. Radiology 171 : 671-674, 1989

7) Chang A, Glazer HS, Lee JKT, et al : Adrenal gland : MR imaging. Radiology 163 : 123-128, 1987

8) 八代直文，鈴木誠，飯尾正宏：T2強調像による副腎腫瘍の鑑別診断は可能か？—副腎腫瘍のT2信号強度の腫瘍径依存性について—．臨放 34：1465-1468，1989

9) 伊東久雄，高橋範雄，北田雅久：副腎腫瘤のMRI—信号強度比およびT2値の検討—．日磁医誌 Vol.10 No.2：99-105，1990

10) Doppman JL, Reinig JW, Dwyer AJ, et al : Differentiation of adrenal masses by magnetic resonance imaging. Surgery Vol. 102 No. 6 : 1018-1026, 1987

11) Reining JW, Doppman JL, Dwyer AJ, et al : MRI of Indeterminate Adrenal Masses. AJR 147 : 493-496, 1986

12) 市川智章，藤本肇，村上康二，他：超伝導0.5 Tesla MRIにおける正常副腎描出能の検討．日医放会誌 51 (8)：906-911，1991

13) Leroy-Willing A, Bittoun J, Luton JP, et al : In vivo MR spectroscopic imaging of the adrenal glands : distinction between adenomas and carcinomas larger than 15 mm based on lipid content. AJR 153 : 771-773, 1989

14) Krestin GP, Steinbrich W, Friedmann G, et al : Adrenal masses : Evaluation with Fast Gradient-Echo MR Imaging and Gd-DTPA-enhanced Dynamic Studies. Radiology 171 : 675-680, 1989