The University of Osaka
Institutional Knowledge Archive

Title	水を経口造影剤としたMR小腸造影の有用性の検討
Author(s)	箕輪, 興仁; 尾崎, 裕; 住, 幸治
Citation	日本医学放射線学会雑誌. 2002, 62(2), p. 73-78
Version Type	VoR
URL	https://hdl.handle.net/11094/19101
rights	
Note	

The University of Osaka Institutional Knowledge Archive : OUKA

https://ir.library.osaka-u.ac.jp/

The University of Osaka

水を経口造影剤としたMR小腸造影の有用性の検討

箕輪興仁[1)]　尾崎　裕[2)]　住　幸治[2)]

1)順天堂大学医学部放射線医学教室　2)順天堂大学浦安病院放射線科

MR Imaging of Small Bowel with Water Administration

Okito Minowa[1)], Yutaka Ozaki[2)] and Yukiharu Sumi[1)]

We performed MR imaging of the small bowel (MRSB) in 20 patients using water as an oral contrast agent, to improve the demonstrability of pathologic conditions without a large amount of intestinal fluid. Bowel lumen and folds were clearly visualized: duodenum in 13(65%), jejunal loops in 14 (70%), ileal loops in 15(75%), and ileocecum in 8 (40%) cases. Furthermore, conventional enteroclysis was performed in 16 of 20 patients, and the MRSB findings were comparable with those of conventional enteroclysis. If conventional enteroclysis is used as the gold standard, MRSB visualized luminal stenosis in 11 of 13(84.6%), displacement or extrinsic compression in 4 of 5(80%), polypoid lesion in 3 of 4(75%), and fistula formation in one of one cases. None of four ulcerative lesions could be visualized by MRSB. Our MRSB technique is a noninvasive, easy method that does not require a long time. Accordingly, MRSB can be used in addition to the conventional MR sequence. MRSB has potential usefulness for evaluating small-bowel disease without radiation exposure.

Research Code No.: *513.9*

Key words: *Gastrointestinal tract, Oral contrast agent, MR hydrography, MR imaging*

Received Jun. 27, 2001; revision accepted Jan. 10, 2002

1) Department of Radiology, Juntendo University School of Medicine
2) Department of Radiology, Juntendo University Urayasu Hospital

別刷請求先
〒113-8421　東京都文京区本郷2-1-1
順天堂大学医学部放射線医学教室
箕輪　興仁

はじめに

小腸は解剖学的に消化管のほぼ中央に位置することから，内視鏡などのアプローチが困難とされており，小腸疾患の診断には未だバリウムを用いた小腸造影の役割は大きい．しかし，これらの手技による検査は長時間に及ぶことが多く，放射線被曝も多いことが知られている．また，他の消化管に比べ小腸疾患が比較的少ないため，習熟した検査医の育成も困難である．従って，より簡便で放射線被曝の少ない検査法の開発が望まれている．

近年，水を高信号強度に描出し，短時間で撮像できるMR hydrographyがMRIにおける重要な撮像法のひとつとなっている[1)-4)]．最近では，小腸閉塞に対して停滞する腸液を描出する事により，その閉塞部位を描出する報告がなされ，小腸疾患にもMR hydrographyが用いられてきている[5),6)]．しかしながら高度の狭窄や閉塞がない場合には腸液の貯留が十分ではなく，腸管の内腔を描出することは困難となるため造影剤が必要となる．造影剤を用いた報告では経口的に牛乳を投与した報告[7)]や経管的にメチルセルロースを用いた報告[8)]がある．水はMR hydrographyにおいて高信号に描出されるため，以前われわれは正常対象者に対し水を経口的に投与後，正常な小腸内腔がどの程度に描出されるかを報告した[9)]．今回は臨床例を対象として小腸内腔の描出能を検討し，更に病変の描出能をバリウムを用いた小腸造影(以下，Ba小腸造影)と比較検討したので報告する．

対　象

平成11年5月から平成12年11月までの19カ月間に下血や下腹部痛，下痢などの臨床症状や腹部単純写真，CTなどの画像所見により小腸疾患が疑われた31例にMR小腸造影が施行された．このうち，11例は挿入されたイレウス管から経管的に水を投与し，閉塞部位の近傍のみの描出を目的としたため今回の検討対象からは除外した．経口的に飲水が可能であった残りの20例を対象としてMR小腸造影による小腸内腔の描出能を検討した．性別は男性13例，女性7例で平均年齢は43.1歳であった．さらにBa小腸造影が施行された

16例については，その所見とMR小腸造影の所見とを比較検討した．また，MR小腸造影を施行した患者全員にインフォームドコンセントを得た．

方　法

1.前処置

検査3時間前より絶食とし，検査の90分から60分前の間に最大1,500mLの飲用水を経口摂取させた．その量は被検者が苦痛を感じない程度として，可能な限り飲水させた．また膀胱と小腸の重なりを防ぐため，検査直前に排尿させてから撮像を開始した．前投薬として鎮痙剤や下剤は使用しなかった．イレウス症例では経口投与が可能になった後に待期的に施行した．

2．撮像法

使用機種は，東芝メディカル社製1.5T超電導MRI装置VISART Hyperで体幹部用フェイズドアレイコイルを併用した．呼吸や体動による画質劣化抑制と，腹部の伸展のために腹臥位とした．fast spin echo(FSE)法によるT2強調横断像を位置決め用画像として撮像後，呼吸停止下に fast advanced spin echo(FASE)法にてheavily T2 強調冠状断像を撮像した．撮像条件はTR6,000ms，TE250ms，ETL180，ETS12.5ms，データ収集時間2.25秒，撮像時間は6秒，Matrix320×320，FOVは患者の体格により350×330～450×400mmとしたため，理論分解能は1.09mm(PE)×1.03mm(RO)～1.41mm(PE)×1.25mm(RO)となった．スライス厚は全小腸を撮像するため，原則的に腹壁直下から終末回腸を含む8cmの範囲とした．小腸係蹄の重なりを防ぐために腹側4cmおよび背側4cmの2スライスにわけて撮像し，病変により1cm，2cmのスライス厚を追加撮像した．造影剤として用いた飲用水の到達が遅い場合や蠕動が疑われた場合には適宜撮像を追加したが，日常の使用を考え全検査時間は30分間を超えないようにした．

3．内腔の描出能の評価

小腸内腔の描出能については，飲用水の経口投与によりMR小腸造影が施行された20例を対象として評価した．十二指腸，空腸，回腸，回腸末端のそれぞれの部位において，腸管の内腔およびKerckringひだが描出されるものをexcellent(E)，腸管の内腔が描出されるものをsufficient(S)，腸管の内腔が不明瞭なものをpoor(P)とした．また小腸内における水の移動を間接的に阻害し，描出能を低下させる原因となる大腸(上行結腸)内残渣については位置決め用画像であるT2強調像により，残渣が大量にあるものを(+)，残渣がないか，少量のものを(–)とした．

4．病変の描出能の評価

小腸病変の描出能については，MR小腸造影後，1週間以内にBa小腸造影が施行された16例を対象とした．病変部の所見は，狭窄をstenosis(S)，腸管の偏位や壁外性の圧排をdisplacement or extrinsic compression(D)，潰瘍性病変をulceration(U)，隆起性病変をpolypoid lesion(P)，腸管外への瘻孔をfistula(F)の5つに分類し，Ba小腸造影およびMR小腸造影についてそれぞれ判定した．MR小腸造影では1回の撮像で所見が明らかでない場合にはスライス厚を変え，数回撮像した上で適当なものを選択し，後の評価に用いた．

5．検定

小腸内腔の描出能，病変部の所見については2名の放射線科医の合議のもとに判定した．内腔の描出能と飲水量，上行結腸内残渣の有無との統計学的検定にはFisher's exact probability testを用い，$p<0.05$を有意差ありとした．

結　果

1．小腸内腔の描出能

小腸の部位別にその描出能をみると，十二指腸では，excellentおよびsufficientが20例中13例(65.0%)，空腸では20例中14例(70.0%)，回腸では20例中15例(75.0%)であった．回腸末端では20例中8例(40.0%)と他の部位に比べ描出能が低かった．

飲水量と内腔の描出能の関係をみるために1,500mL飲水群(n = 8)と1,500mL未満飲水群(n = 12)にわけて描出能を検討した(Fig. 1)．対象症例20例の平均飲水量は1,200mLであり，全例で800mL以上の飲水が可能であったが，最大量である1,500mLを飲水できたのは8例であった．1,500mL飲水群では1,500mL未満飲水群にくらべて小腸の遠位側ほど小腸内腔の描出能が高くなる傾向がみられたが，両群間に有意差は認められなかった．

次に上行結腸内残渣(+)群(n = 14)と残渣(–)群(n = 6)に分けて描出能を検討した(Fig. 2)．残渣(–)群は残渣(+)群とくらべ，いずれの部位でも小腸内腔の描出能は高かった．特に回腸末端が描出されなかった12例では全例に上行結腸内残渣が認められ，描出された8例中5例では残渣がほとんど認められず，統計学的にも両群間で回腸末端の描出能に有意差($p<0.05$)が認められた．

2．病変部の描出能

20例中16例においてMR小腸造影後，1週間以内にBa小腸造影が施行された．この16例の最終診断の内訳はCrohn病5例，術後癒着3例，悪性リンパ腫2例で，腸重積，Behçet病，転移性小腸腫瘍，後腹膜腫瘍(paraganglioma)，粘膜下腫瘍(lymphangioma)，正常がそれぞれ1例ずつであった(Table 1)．Ba小腸造影で診断された27病変中，MR小腸造影では19病変が描出され，8病変は描出されなかった．MR小腸造影で狭窄と診断された2病変はBa小腸造影では認められず蠕動と判定した．したがってBa小腸造影をgold standardとした場合，MR小腸造影による病変の描出能はsensi-

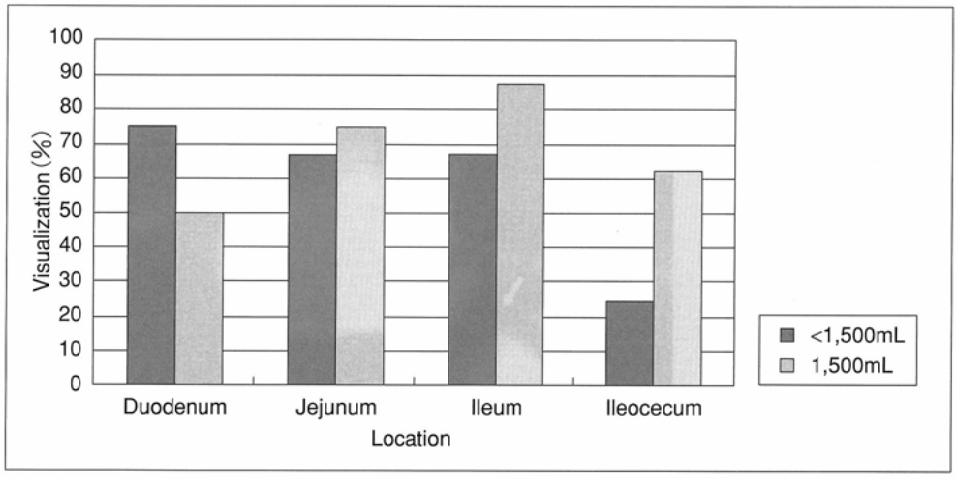

Fig. 1　Intra-luminal visualization according to water dosage.

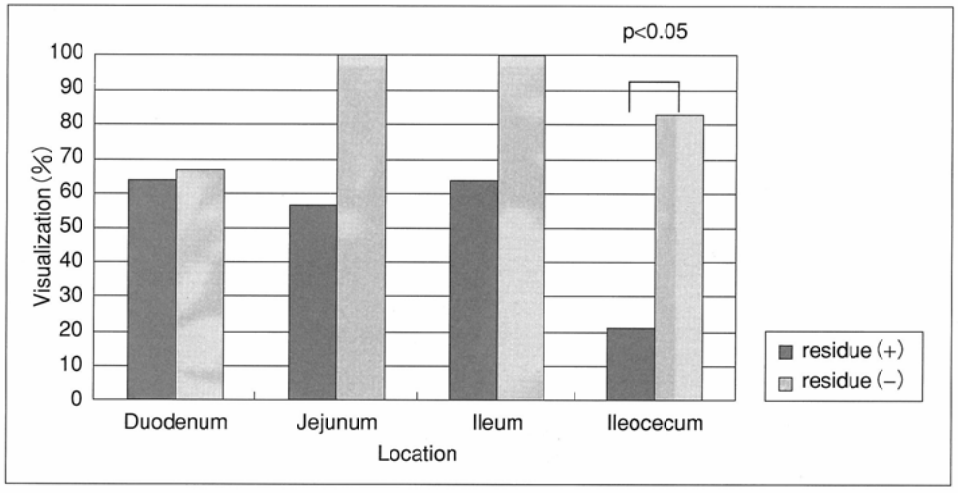

Fig. 2　Intra-luminal visualization according to residue in ascending colon.

Table 1　Characteristics, diagnosis, conventional enteroclysis findings, and MR imaging findings

Patient No./Sex/Age (y)	Diagnosis (Pathologic Findings)	Conventional Enteroclysis Findings	MR Image Findings
1/M/79	Normal	–	–
2/F/48	Behçet's disease	D, D, U	D
3/M/24	Crohn disease	S, S, S, P, U	S, S, S, P
4/M/29	Crohn disease	S, S, S, P	S, S, S, P
5/M/34	Crohn disease	F, U	F
6/M/27	Crohn disease	–	–
7/M/22	Crohn disease	–	–
8/F/14	Post op. Adhesion	D	D, S
9/M/66	Post op. Adhesion	S	S
10/F/55	Post op. Adhesion	S	S
11/M/69	Intussusception	S, P	S, P
12/F/65	Metastatic tumor	S, S	–
13/M/32	Malignant lymphoma	S, S, D	S, S, D
14/M/37	Malignant lymphoma	U	S
15/M/67	Retroperitoneal tumor (paraganglioma)	D	D
16/F/39	Submucosal tumor (lymphangioma)	P	–

S: stenosis, D: displacement or extrisic compression, U: ulceration, P: polypoid lesion, F: fistula.
Underline (_) is not consistent with those of findings.

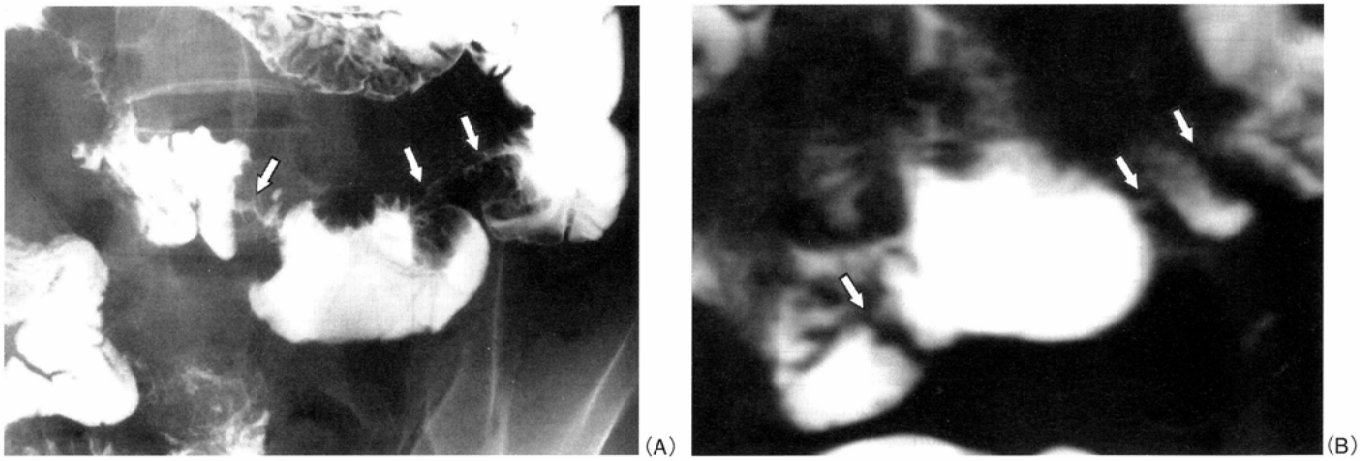

Fig. 3 A 24-year-old man with Crohn's disease.
A: Conventional enteroclysis shows stenosis of the jejunal loop (arrows).
B: MR image shows stenosis of the jejunal loop (arrows). The MR finding is consistent with that of conventional enteroclysis.

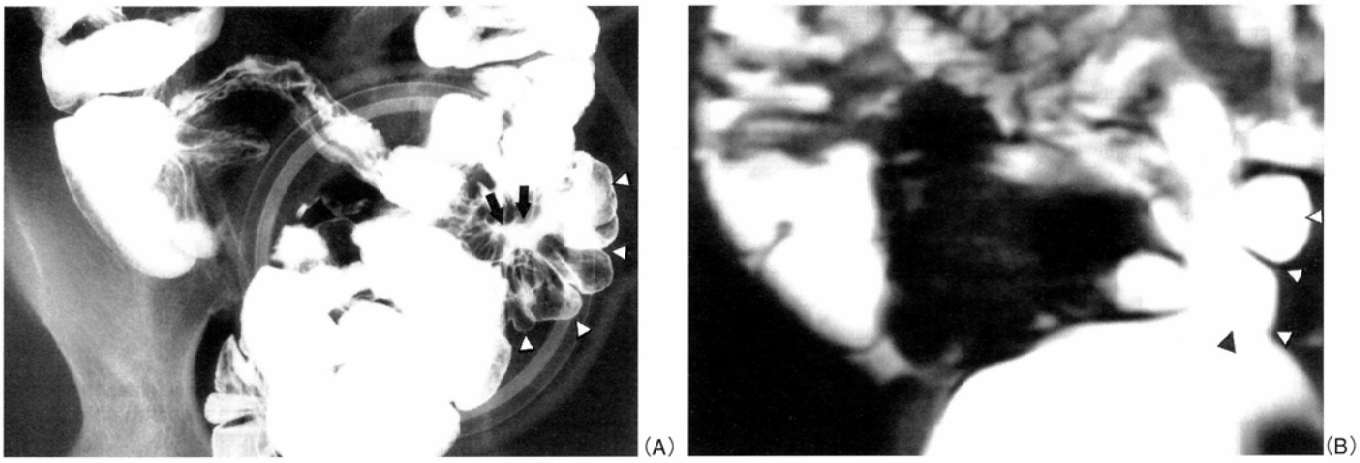

Fig. 4 A 48-year-old woman with Behçet's disease.
A: Conventional enteroclysis shows ulcer (arrows) and cloverleaf deformity (arrowheads) of the distal ileum.
B: MR image shows cloverleaf deformity (arrowheads), but the ulcer is not seen. Urinary bladder prohibits visualization of the distal ileum.

tivity 70.4%, specificity 60.0%, accuracy 75.0%であった.

病変の種類別にその描出能をみると狭窄病変(S)(Fig. 3)がもっとも描出しやすく，Ba小腸造影で診断された13病変中11病変(84.6%)がMR小腸造影でも描出された．以下，腸管の偏位・壁外性圧排(D)は5病変中4病変(80.0%)，隆起性病変(P)は4病変中3病変(75.0%)で描出された．腸管外への瘻孔(F)も1例で腸管外の高信号領域として描出されたが，Ba小腸造影で描出された潰瘍性病変(U)は4病変ともMR小腸造影では描出できなかった(Fig. 4).

考　察

小腸疾患における放射線診断は，いまだバリウムを用いた小腸造影によるところが大きいが，長い検査時間を要し放射線被曝を伴う検査法である．また，しばしば小腸係蹄の重なりが診断を困難にすることがある[10]．CTは小腸壁の肥厚や壁外性の構造物を明らかにするため有用な検査法ではあるが，横断像が主体となるため頭尾方向に長い消化管の診断においては解剖学的位置関係が把握しにくいという欠点を持つ．軽度から中等度の狭窄性病変における診断能は低いと報告されており[11]，また妊婦や若年者にはその被曝も好ましくない．MRIは放射線被曝がない上に，任意の断面が容易に得られ，特に冠状断像は長軸方向に長い小腸の診断に適し，薄いスライス厚を用いることにより腸管の重なりを防ぐことができるという利点を有する．

MRIでは，今までさまざまな経口造影剤が用いられてきたが，本邦では現在，消化管MRI造影剤としてクエン酸鉄アンモニウム製剤(フェリセルツ/大塚製薬/東京)が市販されているのみである．廣橋ら，下山田らは牛乳-フェリセルツ混合液を消化管用造影剤として用いており，その小腸や下部消化管に対する有用性を報告している[12),13)]．しかしながら過去の報告では通常のSE法を用いた報告が多く，検査時間が長いため，呼吸や消化管蠕動，体動によるアーチファクトが問題となる．またクエン酸鉄アンモニウム製剤は比較的高価な経口造影剤である．

近年，MRIにおいてはFSE法をはじめとする高速撮像法

の進歩により，小腸疾患においてもアーチファクトの少ない画像を得ることができるようになった．MR hydrographyは短時間で撮像できるheavily T2強調画像であり，静止もしくは流れの遅い水を高信号強度に描出し，コントラストも非常に優れている．Ernstらはturbo spin echo hybrid rapid acquisition with relaxation enhancement（HRARE）sequenceを用い，700mLの水を経口造影剤として投与し，その有用性を報告している[14]．しかしながらHRARE sequenceはT1，T2 mixed強調画像であり，水の信号強度はheavily T2強調画像にくらべ，著しく低い．これまでMR hydrographyには，half-Fourier acquisition single-shot turbo spin-echo（HASTE）sequence，half-Fourier single-shot fast spin-echo（SSFSE）sequence，fast advanced spin-echo（FASE）sequenceなどの撮像法が用いられている．われわれが用いたFASE sequenceはsingle-shotでの撮像やhalf-Fourier変換を用いる点は他の撮像法と同じであるが，コントラスト向上のため脂肪抑制を用いた点や分解能向上のために320×320のマトリックスを用いた点が異なる．

MR hydrographyを小腸疾患に応用した報告としては，ReganらやLeeらは小腸閉塞に対して，HASTE sequenceを用いた検討で，閉塞部位の診断に有用であったと報告している[5),6)]．しかし，これらの報告では造影剤を用いず腸液のみの描出であったため，小腸病変のない場合には全小腸の半分程度しか描出されないことが多い（88％）と報告している[5)]．MR hydrographyに造影剤を用いた報告として，朴らは正常ボランティアに対し，経口造影剤として牛乳500mLを投与後，SSFSE sequenceで経時的に撮像している[7)]．また，Heinzらは経管的に1,500mLから3,000mLのメチルセルロース希釈液を投与し経時的に撮像している[8)]．経時的な撮像は内腔の描出能を向上させるが，長時間MR装置を占有することと患者負担の増大のため日常診療での実施は困難と思われる．本法では90分前から60分前の飲水のみで撮像が可能であり，全検査時間も30分以内としており比較的簡便な方法と言える．また水はMR hydrographyにおいて高いコントラストが得られ，コストがかからず安全性，飲みやすさにおいても経口造影剤として優れている．

ただ，経口造影剤として飲用させた水が60分から90分経た後も全量が腸管内に止まっているかどうかは議論のあるところである．朴らは10名の正常ボランティアに対して500mLの水を飲用させた後，60分後のSSFSEによる撮像で回腸の描出は得られなかったとしている[7)]．われわれの以前の研究で，６名を対象に飲水前後の検討を行っているが，1,500mLの飲水をおこなえば，空腸描出能16.7％が83.3％に，回腸描出能33.3％が83.3％に，回腸末端描出能0％が66.7％に改善している．15名の正常ボランティアでおこなった小腸内腔の描出能は1,500mLの飲水で，空腸は80％，回腸93.3％，回腸末端は66.7％が描出された[9)]．さらに大量の水を用いることは腸管の通過時間を短縮させるだけでなく，腸管を伸展させることにより，腸管の蠕動運動を抑えるのにも役立つと考えている．

今回，臨床例に対し施行した結果では，十二指腸65.0％，空腸70.0％，回腸75.0％，回腸末端40.0％と正常ボランティアにおこなった結果に比べ描出能は低かった．正常ボランティアでは全例で1,500mL飲水が可能であったが，今回は飲水量が平均1,200mLと少なかったことが描出能低下の一因と考えられる．今回の検討では明かな有意差はなかったものの，空腸，回腸，回腸末端において1,500mL飲水群が1,500mL未満飲水群より描出率が高かった．また描出能を低下させる他の因子として上行結腸内の残渣があげられる．これは小腸内における水の移動を間接的に阻害するためと考えられる．実際，残渣(–)群では小腸各部位での内腔の描出率が高く，特に回腸末端の描出能においては統計学的に有意差が認められた．したがって便秘傾向であれば，前処置として下剤を用いることにより，病変の好発部位である回腸末端の描出能が向上することが期待される．今回の検討では空腸，回腸に比べ十二指腸の描出能が低かったが，これは今回のプロトコールでは十二指腸を描出するためには飲水から撮像までの間隔が長すぎたためと考えられた．十二指腸については飲水後，早期に撮像することにより描出能が向上すると思われる．

病変の描出能では所見により描出率が異なり，狭窄病変は84.6％，腸管の偏位・壁外性圧排所見は80.0％，隆起性病変は75.0％で描出された．潰瘍性病変はBa小腸造影で描出された４病変ともMR小腸造影では描出できなかった．潰瘍性病変の評価にはBa小腸造影による二重造影像や圧迫像が必要であり，また微細な病変の評価にはMRIにおける空間分解能では限界があると思われる．

本法においては蠕動と狭窄像との鑑別が問題となった．蠕動が疑われた場合には追加の撮像が必要となるので，診断コンソール上での診断が望ましいと思われた．他の留意点としては骨盤腔内の小腸係蹄が膀胱と重なることがあるため，検査直前の排尿が必要と考えられた（Fig. 4）．

われわれが用いたFASE sequenceを用いたMR hydrographyでは脂肪抑制を併用するためコントラストは向上するが，腸管内腔のみが描出され，壁の肥厚や壁外性の構造物は描出されない．今回は検討対象とはしなかったが，われわれは位置決め用画像として用いるFSE法によるT2強調画像を参照している．飲水のみで比較的簡便に施行できる本法によるMR小腸造影を通常のT1，T2強調像に追加撮像することにより診断能の向上が期待される（Fig. 5）．

今回は経口的に水を投与した症例を対象としたため，高度狭窄や完全閉塞の症例は除外されている．高度狭窄や完全閉塞の場合には飲水できないことが多く，飲水自体が腸管内圧を上昇させる危険性がある．実際には，直ちにイレウス管を挿入する事が多く，イレウス管挿入後には腸液も排液されるため，内腔を描出することは難しい．しかし，この様な場合でも待期的にMR小腸造影を行うことは可能であり，経管的に水を造影剤として用いることによりコントラストの高い画像が得られる．

飲水が可能な場合には，水を経口造影剤として用いた

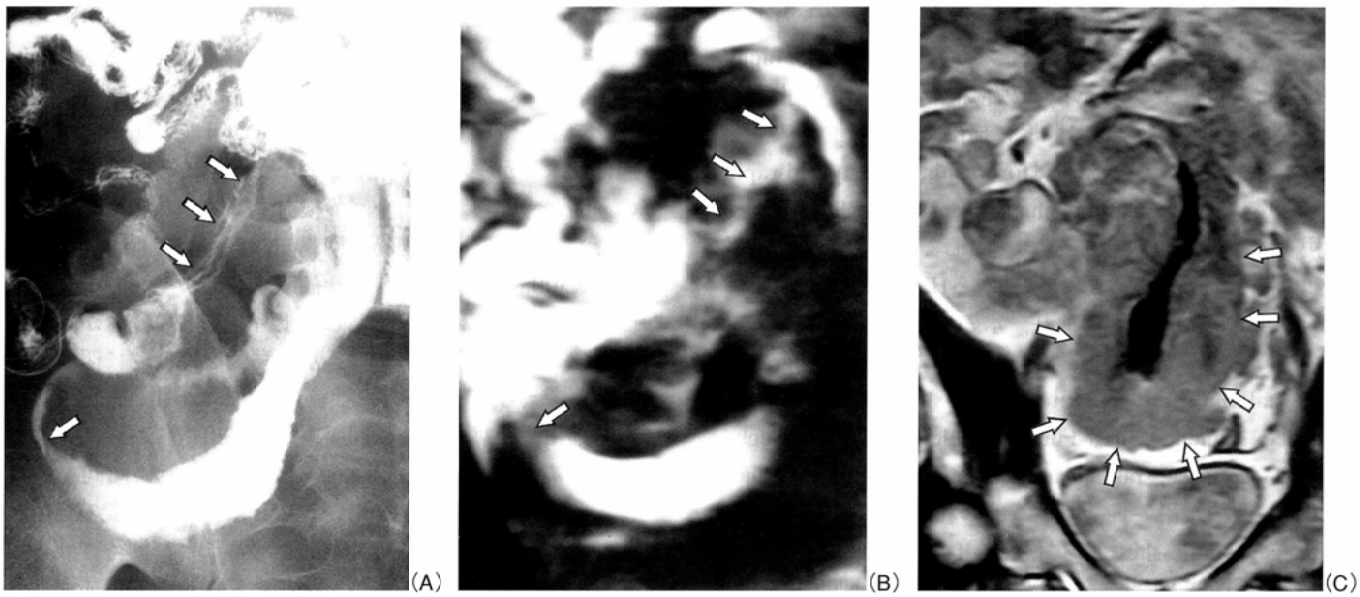

Fig. 5 A 32-year-old man with malignant lymphoma.
A: Conventional enteroclysis shows stenoses (arrows) of the ileal loop and extrinsic compression.
B: The MR image finding is consistent with that of conventional enteroclysis.
C: Coronal T2-weighed image reveals marked wall thickening of the ileum (arrows).

heavily T2強調画像によるMR小腸造影を撮像する事により，通常の撮像では得られない，腸液が貯留していないような中等度以下の狭窄性病変，腸管の偏位・壁外性圧排，隆起性病変などの描出が可能であり，臨床例において水を造影剤としたMR小腸造影は有用な方法と思われた．

結　語

臨床例を対象に，飲用水を経口造影剤としたMR小腸造影の内腔描出能を検討し，Ba小腸造影の所見と比較した．内腔の描出能については正常ボランティアに比べて低かったが，飲水量や上行結腸内の残渣が関係しているためと思われた．特に，回腸末端の描出能には残渣の有無で統計学的に有意差が認められた．また，病変の描出能では内腔の狭窄や腸管の偏位，圧排，隆起性病変，瘻孔などの所見がよく描出された．本法によるMR小腸造影は，比較的簡便で通常の撮像法に追加する撮像法として用いることができる有用な検査法と思われた．

文　献

1) Macaulay SE, Schulte SJ, Sekihima JH, et al: Evaluation of a non breath-hold MR cholangiography. Radiology 196: 227–232, 1995
2) 桑鶴良平，山高篤行，煎本正博，他：2D-FASE法による小児先天性胆道拡張症のMRCP–non-breath-hold one-shot MRCPの有用性–．日医放会誌 58：807–810，1998
3) Rothpearl A, Frager D, Submanian A, et al: MR urography: technique and application. Radiology 194: 125–130, 1995
4) Krudy AG: MR myelography using heavily T2-weghted fast spin-echo pulse sequences with fat presaturation. AJR 159: 1315–1320, 1992
5) Lee JKT, Marcos HB, Semelka RC: MR imaging of the small bowel using the HASTE sequence. AJR 170: 1457-1463, 1998
6) Regan F, Beall DP, Bohlman ME, et al: Fast MR imaging and the detection of small-bowel obstruction. AJR 170: 1465–1469, 1998
7) 朴　鳳順，竹原康雄，磯田治夫，他：Half-Fourier single-shot fast spin echo (SSFSE) 法を用いたMR消化管動態画像．日医放会誌 59：176–182，1999
8) Heinz WU, Dieter S, Johann G, et al: Small-bowel disease: comparison of MR enteroclysis images with conventional enteroclysis and surgical findings. Radiology 215: 717–725, 2000
9) Minowa O, Ozaki Y, Kyogoku S, et al: MR imaging of the small bowel using water as a contrast agent in a preliminary study with healthy volunteers. AJR 179: 581–582, 1999
10) Maglinte DDT, Kelvin FM, O'Connor K, et al: Current status of small bowel radiography. Abdom Imaging 21: 247–257, 1996
11) Gregory NB, Dean DTM, Von RK, et al: CT enteroclysis: A superfluous diagnostic procedure or valuable when investigating small-bowel disease? AJR 172: 373–378, 1999
12) 廣橋伸治，廣橋里奈，打田日出夫，他：牛乳混合MR imaging経口造影剤による小腸造影．日医放会誌 54: 784–788, 1994
13) 下山田和裕，佐伯光明，高原太郎，他：牛乳-フェリセルツ混合液による下部消化管造影能の検討–MRI用造影剤の有用性–．日磁医誌 15：298–304，1995
14) Ernst O, Asselah T, Cablan X, et al: Breath-hold fast spin echo MR imaging of Crohn's disease. AJR 170: 127–128, 1998