The University of Osaka
Institutional Knowledge Archive

Title	生體の横斷面的研究(第1報)健康なる成人頭部の水平横斷面
Author(s)	高橋, 信次; 小原, 準之輔
Citation	日本医学放射線学会雑誌. 1951, 11(8), p. 24-31
Version Type	VoR
URL	https://hdl.handle.net/11094/19131
rights	
Note	

The University of Osaka Institutional Knowledge Archive : OUKA

https://ir.library.osaka-u.ac.jp/

The University of Osaka

生體の横斷面的研究（第1報）
健康なる成人頭部の水平横斷面

弘前大學醫學部放射線醫學教室
高　橋　信　次

東北大學醫學部放射線醫學教室
小　原　準　之　輔

緒　言

生體の横斷面をX線撮影する事は現在余等に可能となつた．此の方法は醫學的研究に，臨床的應用に利用される見込があるかもしれない．處が健康なる生體の横斷面は如何なる狀況にあるかは未だ知られていない．其處で余等は先づ此に就き調査して見た．此の報告ではそのうちの頭部に就いて述べようと思う．

I　撮影裝置及び撮影方法．

撮影裝置は第1圖に示めす如くである．

即ちX線管球の管球R焦點と人體を載せる廻轉臺TA及びフイルムを載せる廻轉臺TBの兩廻轉軸を鉛直なる一平面内に在らしめる．管球と廻轉臺A間距離aを97cm兩廻轉臺距離を45cmとする．X線管球は廻轉臺のフイルム稍〻高位に置きX線中心線は水平に置かれたフイルムに約15°の角度で投影される樣にしておく．

横斷撮影の行われる場所は管球焦點とフイルム上の任意の點を結び，その線をa:bに分けて，此の點を含みフイルムに平行な面にあたる．從つて廻轉臺A上に於いて人體の横斷さる可き面は豫め定めて置く事が出來る．その位置に横斷せんとする頭部の位置を合わせる．

兩廻轉臺は同一角速度でモーターMにより廻轉する．廻轉が0°より180°以上行われている間にX線を放射する．撮影條件は80KV，45maで9秒である．

横斷撮影が終ると小なるフイルムの中央に水平に鉛線を張つたものを横斷部位に置き單純X線撮影を行つて，横斷部位を記錄する．

II．撮影結果

A）横斷撮影をなせる各横斷面毎の觀察

被檢者は健康なる成人頭部である．（第2圖，第3圖）その横斷部位は次の如く定めた．即ち先づ

兩側の外聽道口と眼外背部とを含む面を基準面とする．此の面と平行な面で此より上方に4カ所，下方に4カ所，計9カ所で横斷した．

第1圖．撮影實況模型圖

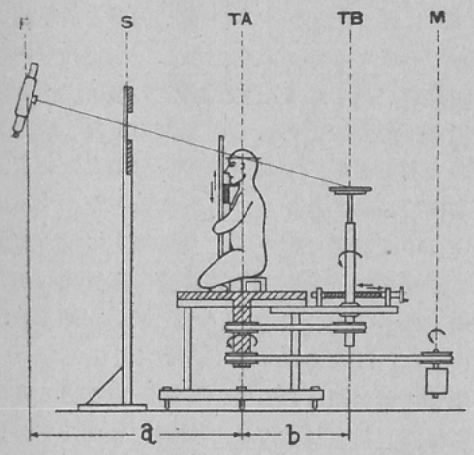

R： X線管球　　S： 鉛細隙
TA： 廻轉臺A　　TB： 廻轉臺B
M： モーター
a： 管球と廻轉臺A間距離
b： 廻轉臺距離第

第2圖　横斷面撮影をなした健常なる成人の頭部（脊腹方向撮影）

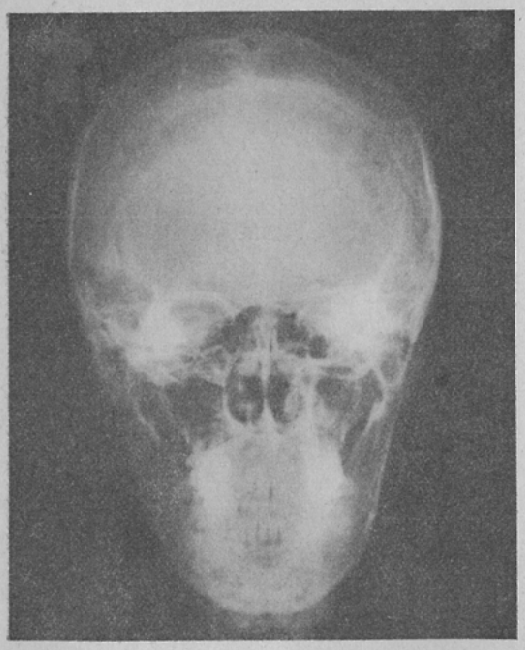

第3圖　横斷面撮影をなした健常なる成人の頭部（前頭方向撮影）

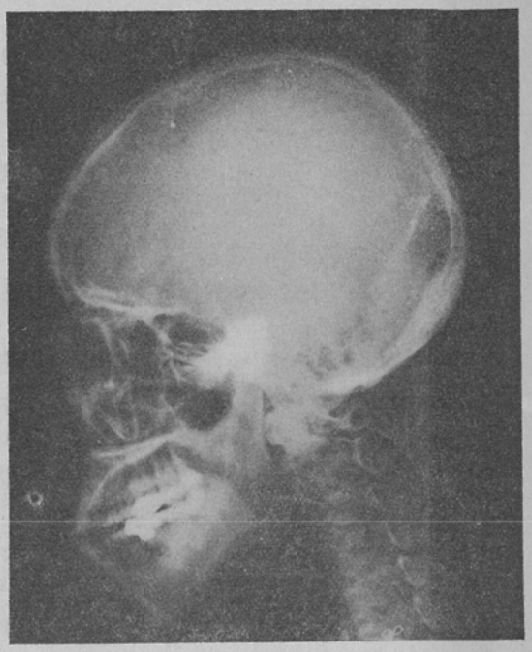

此等を夫々上より，1，2，3……と番號を附し尙お其の横斷部位の略圖は夫々横斷圖模型の下に畫いてある．横斷線寫眞に於いてその上方は頭部の前方に當り，その右方が頭部の左側に當る．印刷せる寫眞版では骨部以外の軟部組織は明瞭ではなくなつている．が原X線寫眞にはその狀況は出ている．

第1横斷面（第4圖，第5圖）

横斷部位：額上部にて基準面と平行なる面

X線像：楕圓形の且つ矢狀方向に對し左右稍々不對稱の軟部組織の輪郭の內側で其に沿つて頭蓋骨横斷面が見られる．

頭蓋骨斷面は廣狹不整の濃い帶狀を示めす．前方に前頭稜あり．頭蓋骨前頭骨，側方は頭頂骨，後方は後頭上部より成る．

頭蓋骨內部は無構造である．

註：頭蓋の形狀，大いさ其の他を知るに便利である．

第2横斷面（第6圖，第7圖）

横斷部位：額中部にて基準面と平行なる面，

X線像：後方が鈍なる楕圓形で且つ矢狀方向に

對し左右對稱の軟部組織の輪廓内にそれに沿うて頭蓋骨横斷面が見られる．その前方には前頭稜，後方には内後頭隆起の上方の部分がある．

頭蓋輪廓の上方は前頭骨，側方は頭頂骨であり後方は後頭骨の上部に當る．頭蓋内部は無構造である．頭蓋内部は無構造である．

註：頭蓋の形狀，大いさ其の他を知るに便利である．

第3横斷面（第8圖，第9圖）

横斷部位：眼窩上緣より少し上の部を含み基準面と平行なる面．

X線像：矢狀方向に對し對稱の楕圓形の軟部組織の輪廓内に前頭蓋窩の一部を含む頭蓋横斷面が見られる．最前方に在るのが前頭洞である．此の側方に半圓形をなして眼窩上蓋がある．その後方に續くのは蝶形骨の小翼である．それが左右側より頭蓋中央に迫つて來て千切れた形になつて見えるのが鞍結節である．頭蓋輪廓は眼窩上緣部より後方に向つて蝶形骨大翼，側頭骨，頭頂骨，後頭骨部よりなる．後頭骨部には内後頭隆起が見られる．

註：前頭洞の狀況を觀察するに便利である．

第4横斷面（第10圖，第11圖）

横斷部位：眼窩上緣と基準面との中間の面．

X線像：軟部組織の輪廓は可成り不規則となつて來る．然し矢狀面に對しては略ゞ對稱である．最前方に見られるのが鼻骨で，それに接してその後方に鼻道がある．鼻道の左右側方に篩骨洞が見られる篩骨洞は前方及び後方に分かれて居る．篩骨洞の側方に眼窩がある．眼窩の側方に頰骨見ゆ後篩骨洞の後壁を蝶形骨の小翼が形成しているが小翼の内方は上眼窩裂を形成している．蝶形骨の體部に相當して蝶形骨洞見ゆ．頭蓋側方部は側頭骨，後方は後頭骨である．此には内後頭隆起が見られる．

側頭骨より内側方に錐體の上部横斷されている．

註：篩骨洞等を觀察するに便利である．

第5横斷面（第12圖，第13圖）

横斷部位：眼外眥と外聽道口とを含む平面である．此が基準面となる．

X線像：軟部組織は左右對稱であるが，後頭部に於いて厚さを增している．

X線像の最も前方に在るのが鼻骨でその後方に鼻道があり，その兩側方に前及び後篩骨洞がある前側方に頰骨突起があり，此の内壁と篩骨洞の外壁とで形成するのが眼窩である．眼窩後壁内方に上眼窩裂が見られる．後篩骨洞の後方にある陰影缺損は蝶形骨洞であつてその側方をなすのは蝶形骨の大翼である．此は元來厚い骨ではないが，切緣切向で撮影されたため濃い影響となつている．此處は中頭蓋窩に當たる．此の後方に當り錐體がある．錐體には外聽道及び，頸道脈管内口が略ゞ一線となつて連つて見ゆ．又錐體の中頃で後より前側方に内聽道口が外聽道と交叉している．

兩側錐體が頭蓋の中央にて結合している樣に見える場所が斜臺に當たる．錐體の後面でその側方に深くS狀溝が切れ込んでいる．

側頭骨は含氣乳突部の部位では，特に幅が廣くなつている．後方は後頭骨で，最も後方には後頭櫛がある．

註：前後篩骨洞及び蝶形骨洞の狀況を一擧に知り度い場合に此の方法は適している．また錐體内部の狀況も明らかとなる．

第6横斷面（第14圖，第15圖）

横斷部位：眼窩下緣部と外聽道下部とを含み，基準面と平行な面．

X線像：軟部組織は後方に於いて益ゞその厚さを增す．X線像の最も前方に鼻骨があり，その後方に鼻道がある鼻道の側方には眼窩底部がある．眼窩の内方で前方の凹陷が涙管，後方が篩骨洞である．眼窩の後方には略ゞ四角形をなす上顎洞があり，その後方は翼狀突起である．更にその後側方の小なる圓形陰影は莖狀突起に相當する．此等に狹まれて三角形の後部鼻道があり，その中央に鋤骨みらる．翼狀突起の側方の楕圓形の陰影は下顎體であり，下顎體部の後方に含氣乳樣突起が見られる．最も後方の大なる穴は大後頭孔であり此の後緣をなすのは環椎の前弓，後弓及び外側塊である．

註：上顎洞，後部鼻道，大後頭孔等を觀察するに適す．

第7横斷面（第16圖，第17圖）

横斷部位：眼窩下緣5粍下の部を含み，基準面と平行な面．

X線像：最も前方に兩側に頰骨の横斷面がありその後方に，頂點を內側方に向けた三角形の上顎洞がある．その頂點の處に當つて翼狀突起が見られる．更に後方，正中線に當つて上咽頭部がありその輪廓がくびれているのは歐氏管隆起のためである．上咽頭の側方に下顎體があり，その內後方に莖狀突起みらる．咽頭の後方は環椎の横斷面で環椎の前弓の中央に見られるのは軸椎の齒突起である．

註：上顎洞の横斷面，後鼻孔，環椎，等を觀察するに適している．

第8横斷面（第18圖，第19圖）

横斷部位：外鼻孔を含み，基準面と平行な面．

X線像：軟部組織と後方の骨との距離は遠くなつて來る．X線像の前方は上顎骨及び齒根部で，後方は臼齒に當る，上顎の後側方に下顎骨がある．此は皮質部と髓質部に區別される．中央部にあるのが咽頭部でその兩側に扁桃腺がある．最も後方は軸椎體部である．

註：下顎骨，軸椎等の横斷面が見られる．

第9横斷面（第20圖，第21圖）

横斷部位：頭部の中頃と後頭載域邊とを含む平面．

X線像：前方には齒槽下部の比較的非薄な下顎骨があり，その下顎骨に大臼齒も見られ，此はやがて下顎角の部に移行す．中央には咽頭部，その後方に軸椎見らる．

註：下顎骨の横斷面を觀察するに適す．

B．横斷撮影例の總括的觀察

余等は頭骨に異常の認められないと考えられる55例の被檢者に就き，基準面に平行な横斷撮影を行つた．そして各横斷面計231枚のX線寫眞を得て，此を觀察して次の様な結果を得た．

a）頭蓋骨の對稱性及び形狀：第1横斷面及び第2横斷面に就き，頭蓋の左右對稱性を調べると32例中，23例は對稱であり，9例は非對稱であつた．非對稱であるのは夫々後頭蓋窩，側頭蓋窩，若しくは前頭蓋窩の突出に依る．横斷面の形狀は楕圓形或いは卵形であるが，兩側頭部の特に發達して張り出した1例もあつた．

b）頭蓋骨の厚さ：一般に側體骨に比し，前頭骨殊に後頭骨は厚さも一様ではなく同一骨でも厚薄がある．又，人が違えば厚さも異なる．

側頭骨も薄い場合は1粍，厚いのは7粍のものがあり，前頭骨では最も薄いのが2粍，最も厚いのは7.5粍あつた．後頭骨部では最も厚いのは9.6粍もあつた．（以上の數値は實大に換算している）要するに人により厚さは隨分違う．骨は皮質，髓質が明瞭に區別される事がある．內後頭隆起の上部は後頭稜の如き骨襞を形成しない場合もあり，或いは15粍の高さに達する事もある．

c）副鼻腔：副鼻腔は概して左右非對稱性である．例えば蝶形骨洞は殆んど全部非對稱性に發達し，隔壁も必ずしも中央にない．蝶形洞の横斷面はクローバ狀，グローヴ狀等雜多の形狀をなし，横徑は縱徑（前後徑）より大きい．最も小なるは横徑及び前後徑が夫々1.0×2.4cmで最も大なるは5.6×2.7cmであり，24例の平均の大いさは3.3×18.4cmであつた．（實大値にて）

又，篩骨洞も發達したもの，比較的小なるもの種々あるが，何れも各胞を形成する隔壁の狀況は明瞭に認められる．

d）錐體：横斷面が錐體を通過する時には，錐體內に包藏せられる外聽道，頸動脈管等のX線像が得られる．それらが一擧に撮影せられた場合は外聽道及び頸動脈管は一線となり，それに內聽道が後方より前側方にY字狀交叉する像となる．

考　按

此の報告に揭げてあるX線寫眞像は擴大率は1.46である．此は撮影に際し管球焦黃一廻轉臺距離が97cm，廻轉臺相互間の距離が45cmであるから(97+45)/97=1.46となるのである．また此のX線寫眞に撮影されている横斷面像には變形はない．從つて此のX線像の大いさに1.46の逆數を乘ずれば實大の且つ變形のない横斷面を知る事が出

來る．此の横斷面の厚さは余の模型實驗に從えば0.4mmである．それ故，此の横斷面は厚さのための變形を考える必要がない．又，此の余の撮影法では所謂核陰影はなく從つてX線像に混亂はない．斯く余等は實大の横斷面を得る事は出來るにしても此の横斷X線寫眞は造影劑を用いなかつた爲區別出來る組織の部分は，空氣，軟部組織及び骨の三つである．

軟部組織のX線像は一般のX線寫眞の場合と等しく腦實質，血管，神經等の區別はない．

從つて屍體の解剖圖譜の場合の如く各，器官，各組織相互間の關係を明らかにする事は困難である．然し現在余等が生體に就いて横斷面を實際に觀察出來るのはX線寫眞以外にはないのである．それ故，解剖圖譜の精細な描畫のうちX線的に辨別出來る部分のみを取り出して圖譜を作製する事は無意義ではあるまい．殊に數10名が横斷面の狀況を簡單に知り，其の臨床的應用を計るには健康な生體の横斷面の狀況を知つて居る事にその基礎的條件になろうと思われる．

尙お頭部についての余の研究では在來の屍頭についての横斷圖譜と形態學的にさしたる相違が得られなかつたのは，身體の他の部位と異なり頭部には骨，副鼻腔等，生前と死後とで特に相違を示さない器官で構成されていたからであろう．

結　論

1．余は成人の健康なる頭部の廻轉横斷撮影を行い，その横斷面の圖譜を作製した．即ち眼外背と外聽道口を含む面を基準面とし，此より上方に4個，下方に4個の横斷面を設定したのである．

2．尙お55例の健康なる成人の頭部横斷面を觀察して，頭部の輪廓には屢々變形の存在する事，頭骨の厚さは人により極めて大なる差のある事，副鼻腔，殊に蝶形骨洞は變形して居り，大いさにも大きな相違のある事等を述べた．

本研究の爲，恩師古賀良彥教授はその助手，小原準之輔(共同發表者)を應援派遣して此の研究の迅速なる完結の爲配慮を賜つた．謹みて感謝す．(高橋信次)

本研究は文部省科學研究に依る．感謝の意を表す．(高橋信次)

文　獻

1) 高橋信次，今岡睦麿，篠崎達世：X線廻轉撮影法の研究(第13報)廻轉横斷撮影法，日醫放誌，10巻1號，1～9頁(昭25，4)．—2) 高橋信次，今岡睦麿，篠崎達世：X線廻轉撮影法の研究(第14報)，身體各部の横斷撮影，日醫放誌，10巻8號29～37頁，(昭25，12)．—3) Takahashi, S: Imaoka, M. and Shinozaki, T: Rotatory Crossgraphy. (Study on the Rotatoyraphy. Fourth Report)· Tohoku J. Exp. Medicine Vol. 54, No. 1, 1951.

Study on the Cros Section of the Living Human Body.
First Report.
The Cross Section of the Head
In the Adult Healthy Human Body

Shinji Takahashi
(From the Department of Radiology, Hirosaki University School of Medicine, Hirosaki)
Junnosuke Obara
(From the Department of Radiology, Tohoku University School of Medicine, Sendai)

The present paper deals with the demonstration of the roentgenographic illustration and the study on the cross section of the head in the living human body. As the base cross section of this study a plane containing the angulus occuli lateralis and meatus accusticus lateralis was choosen. Nine radiograms of cross section being parallel to the base one, at nine parts of a head were taken and every one is illustrated with legends. Then, 53 persons were roentgenographed in such a way and the shape of the skull, the thickness of the skull wand, the size of the sinus sphenoidalis and the structure of the pyramis etc. in the cross section were examined and discussed.

第4圖　第1橫斷面，X線寫眞

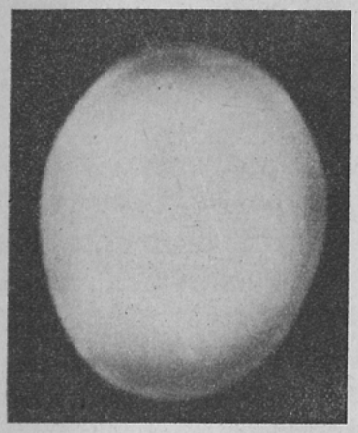

第5圖　第1橫斷面略圖

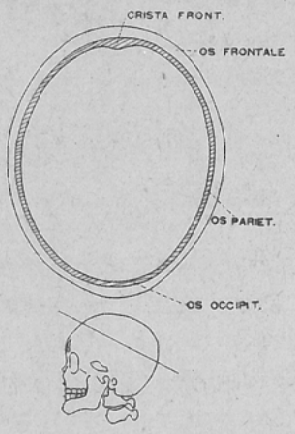

第5圖略字說明

Crista Front. 前頭稜
Os Frontale 前頭骨
Os Pariet. 頭頂骨
Os Occipit. 後頭骨

第6圖　第2橫斷面X線寫眞

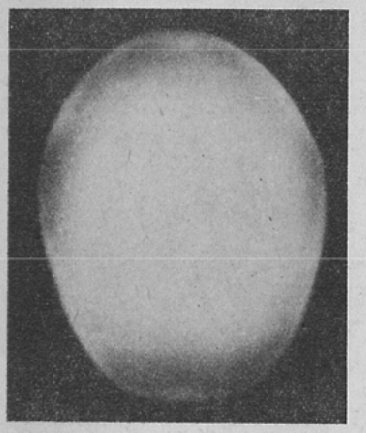

第7圖　第2橫斷面略圖

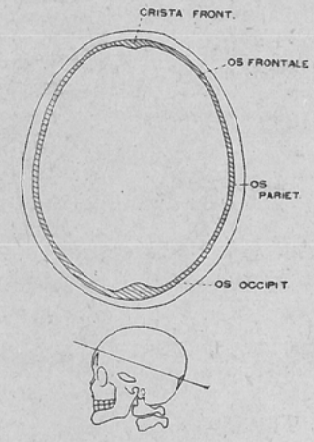

第7圖略字說明

Crista Front. 前頭稜
Os Frontale 前頭骨
Os Pariet. 頭頂骨
Os Occipit. 後頭骨

第8圖　第3橫斷面X線寫眞

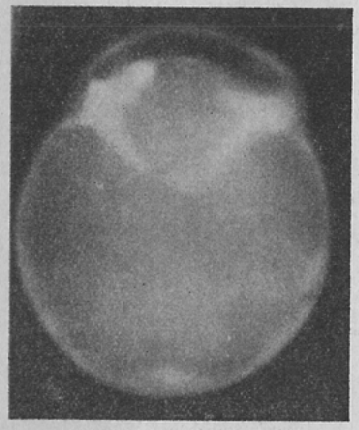

第9圖　第3橫斷面略圖

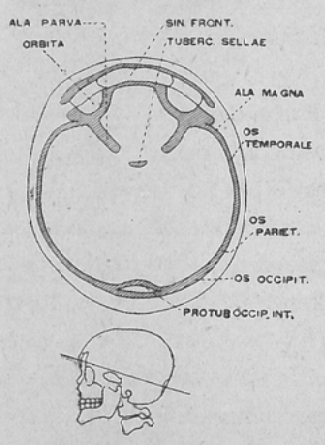

第9圖　略字說明

Ala Parva: 小翼
Orbita: 眼窩
Sin. Front.: 前頭洞
Tuberc. Sellae 鞍結節
Ala Magna 大翼
Os Temporale 側頭骨
Os Pariet. 頭頂骨
Os Occipit. 後頭骨
Protub. Occip. Int. 內後頭隆起

第10圖 第4橫斷面X線寫眞

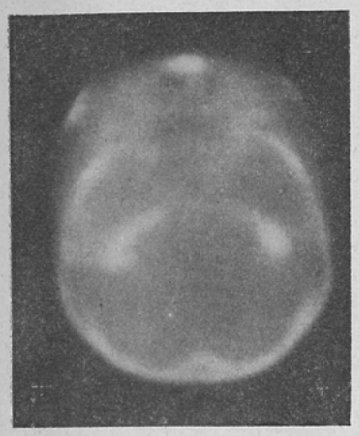

第11圖 第4橫斷面略圖

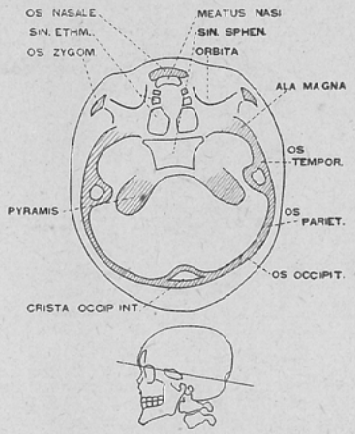

第11圖略字說明

Os Nasale	鼻骨
Sin. Ethm.	篩骨洞
Os Zygom.	頰骨
Meatus Nasi	鼻道
Sin. Sphen.	蝶形骨洞
Orbita	眼窩
Ala Magna	大翼
Os Tempor.	側頭骨
Os Pariet.	頭頂骨
Os Occipit.	後頭骨
Crista Occip. Int.	內後頭稜
Pyramis	椎本

第12圖 第5橫斷面(基準面)X線寫眞

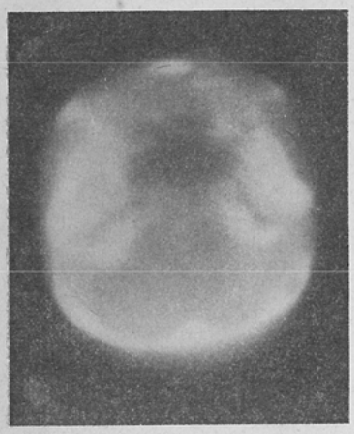

第13圖 第5橫斷面略圖

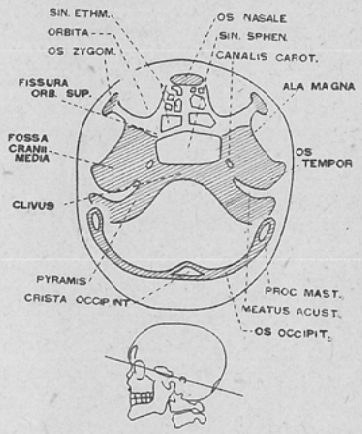

第13圖略字說明

Sin- Ethm.	篩骨洞
Orbita	眼窩
Os Zygom.	頰骨
Os Masale	鼻骨
Sin. Sphen.	蝶形骨洞
Canalis Carot.	頸動脈管
Ala Magna	大翼
Os Tempor.	側頭骨
Proc. Mast.	乳樣突起
Meatus Acust.	外聽道
Crista Occip. Int.	內後頭稜
Pyramis	椎體
Clivus	斜臺
Fossa Cranii Media	中頭窩
Fissura Orb. Sup.	上眼窩裂

第14圖 第6橫斷面X線寫眞

第15圖 第6橫斷面略圖

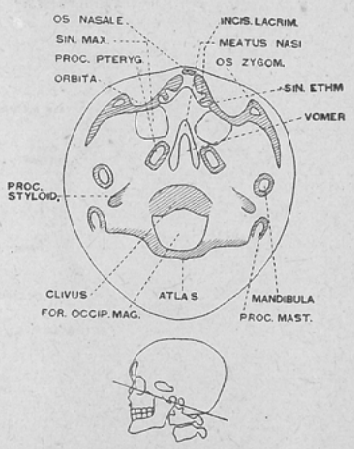

第15圖略字說明

Os Nasale	鼻道
Sin. Max.	上顎洞
Proc. Pteryg.	翼狀突起
Orbita	眼窩
Incis. Lacrim.	淚骨切痕
Meatus Nasi	鼻道
Os Zygom.	頰骨
Sin. Ethm.	篩骨洞
Vomer	鋤骨
Mandibula	下顎骨
Proc. Mast.	乳樣突起
Atlas	環椎
For. Occip. Mag.	大後頭孔
Clivus	斜臺
Proc. Styloid.	莖狀突起

第16圖　横7斷面X線寫眞

第17圖　第7横斷面略圖

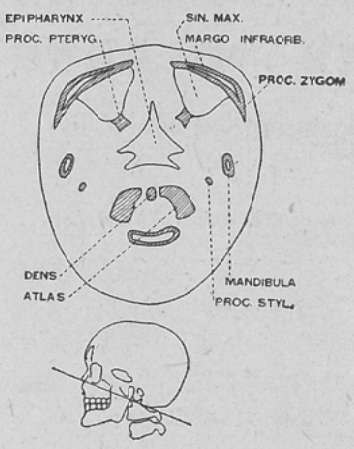

第17圖略字説明

Epipharynx	上咽頭
Proc. Pteryg.	翼狀突起
Sin. Max.	上顎洞
Margo Infraorb.	眼窩下緣
Proc. Zygom.	頰骨
Mandibula	下顎骨
Proc. Styl.	莖狀突起
Atlas	環椎
Dens	軸椎齒突起

第18圖　第8横斷面X線寫眞

第19圖　第8横斷面略圖

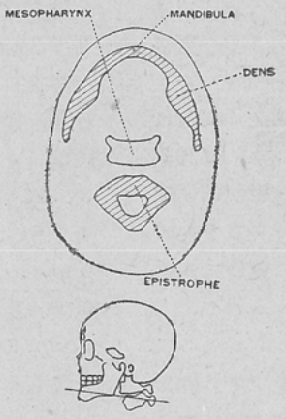

第19圖略字説明

Mandibula	下顎骨
Maxilla	上顎骨
Dens	齒
Mesopharynx	中咽頭
Epistropheus	軸椎

第20圖　第9横斷面X線寫眞

第21圖　第6横斷面略圖

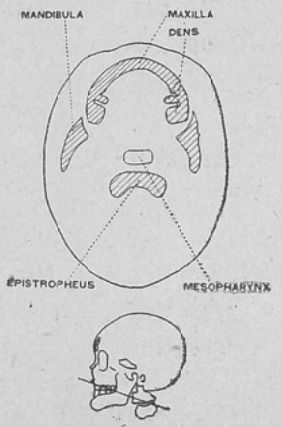

第21圖略字説明

Mesopharynx	中咽頭
Mandibula	下顎骨
Dens	齒
Epistropheus	軸椎