



Title	胃潰瘍瘢痕のX線学的研究
Author(s)	小俣, 則夫
Citation	日本医学放射線学会雑誌. 1971, 30(10), p. 64-84
Version Type	VoR
URL	https://hdl.handle.net/11094/19176
rights	
Note	

The University of Osaka Institutional Knowledge Archive : OUKA

<https://ir.library.osaka-u.ac.jp/>

The University of Osaka

胃潰瘍癒痕の X 線学的研究

日本医科大学放射線医学教室 (指導 斎藤達雄教授)

小 俣 則 夫

(昭和45年 8 月18日受付)

Radiographic studies of gastric ulcer-cicatrice

By

Norio Komata

Department of Radiology, Nippon Medical School

(Director: Prof. Tatuo Saito)

All types of gastric ulcer not always follow a fixed course to become cicatrized. In reading X-ray findings with regard to gastric ulcer cicatrices, it seems of prime importance to establish fixed standards for discriminating between a cicatrice and cancer. From this point of view, 167 cases of cicatrized gastric ulcer were confirmed pathologico-histologically and through the following method:

1. Fluoroscopy for the posterior wall, a) Gastric double contrast method was adopted in conformity with three steps of the extension of the stomach—the extension in a slight degree, in a moderate degree, and in a marked degree. b) The frontal view of lesion was obtained and was used as a standard for reading the film.

2. In reading the film, attention was paid not only to the lesion, but also to the status of the surrounding mucosa (co-existent gastritis etc.).

3. It was found out through roentgenography that, of all images of cicatrices, 80.6% mucosal convergence around the cicatrices; 71.1% showed wall irregularities in the nearby *curvatura minor* (at the time of double contrast view in a spine position); and 2.4% were free from these findings. Accordingly, if, in case cicatrices exist on the posterior wall, the film is read with the foregoing two symptoms in mind, the possibility of losing sight of cicatrices—the existence of which is demonstrable radiologically—will diminish to a great extent. This is of great importance in reasoning the possibility of cicatrix cancer and the relapse of ulcer and indications of other diseases.

4. There were 19 out of 100 cases in which it was found that the end of convergent mucosal folds around the cicatrices contained certain mucosal folds radiographically undistinguishable from those appearing in the case of II-c-type early gastric cancer (83 out of 778 mucosal folds were content of the foregoing). Therefore, the above mentioned changes in cicatrices cannot be utilized as means of diagnostic discrimination between gastric ulcer and II-c-type early gastric cancer.

Meanwhile, examination one by one of the said folds revealed that in the case of a benign cicatrix, folds formed only two lines or less, continuously. In other words, cancerlike mucosal changes in a benign cicatrix were all of discontinuity, and were different from the continuity of border changes as are seen in the case of II-c-type early gastric cancer.

And this testifies to the fact that in the case of a benign cicatrix, its changes similar to those in the case of II-c-type early gastric cancer are discontinuous. This will serve as a standard for diagnostic discrimination between gastric ulcer cicatrices and II-c-type early gastric cancer.

目次

緒言

第1章 研究に用いた観察対象及び研究方法

第1節 観察対象(1-1)

第2節 透視撮影方法(1-2)

- (1) 前準備
- (2) 使用器具
- (3) 透視撮影
- (4) 透視撮影で特に留意した点
 - 1) 伸展について
 - 2) 正面像について

第2章 観察項目及び成績

第1節 観察項目(2-1)

第2節 成績(2-2)

第3節 症例(2-3)

第3章 考按

第1節 胃潰瘍癒痕と周辺の粘膜構造(3-1)

第2節 集中皺襞の先端の変化(3-2)

第3節 胃潰瘍癒痕とIIc型早期胃癌との鑑別(3-3)

第4章 本論文の総括

後記

文献

緒言

胃潰瘍癒痕に関するX線学的診断の重要性は、早期胃癌の発生が、癒痕を基原とする率が高いと考えられ、近年になつて、注目されて来た。それに関しては、五ノ井¹⁴⁾、笹川¹⁵⁾等々の発表があるが、癌を伴う場合と、伴わない場合における微細な変化についてのX線学的解析は、未だ行われていない現状である。

胃潰瘍から、その癒痕化への過程は、常に一定の経過を辿るものとは限らず、むしろ、屢々、治癒と再燃(再発)とが交錯するという複雑性を持つものであるから、胃潰瘍癒痕のX線像読影のためには、癌との鑑別をしっかりと考慮に入れた上で、一定の規準を見出すことが、必要欠くべからざる事である様に思われる。その為には、癌の発

生母地であると考えられる周辺の粘膜の様相を観察し、癒痕に伴う集中粘膜うへきを分析し、癌を除外しうる規準を確立することが必要であると、著者は考えた。

肉眼的に病理学の面では、現在、胃小区の観察が進み、それを基礎とした微細病変の判定が可能となつており、陥凹性病変である早期胃癌IIcの形態についても、多くの症例が検討せられて、略その全貌が明らかとなつている。従つて、良性と判定しうる胃潰瘍癒痕側の方からのX線の判別法が、むしろ望まれる。

こうした考え方の上になつて、病理組織学的、又は、内視鏡的に確認した167例の胃潰瘍癒痕症例から、後にのべる様な著者の撮影手段によつて撮影し、読影に足ると考えられる写真が得られた100症例を選び、良性胃潰瘍像のもつ諸相を検討したので報告する。

第1章 研究に用いた観察対象及び研究方法

第1節 観察対象

本論文に於いて扱つた対象、即ち胃潰瘍癒痕(以下癒痕と略す)の症例は、以下のものである。

1. 他の主病変によつて切除された標本で粘膜筋板に断裂、乱れ(全層断裂に至らないもの)、肥厚と線維化(潰瘍起因)等が認められたもの。
2. 確実な胃生検が行われて、それと確認したもの。
3. X線学的、内視的に、胃潰瘍と診断し且つ、十分に経過を観察し、癒痕化を、X線的にニッシュ消失をたしかめ、同時に施行した内視鏡で癒痕と診断し、胃生検で、再生粘膜の良性所見を確認したもの。以上、総数167例の中より、X線写真等において、充分、批判観察に耐えると判断して選び出した100例である。その年齢分布は、表1の如くで、十代より七十代迄の男59例、女41例である。

表 1

sex \ year	10	20	30	40	50	60	70	total
♂	4	5	13	15	12	9	1	59
♀	3	9	7	6	9	7	0	41

十才未満の症例においては、胃生検を施行し得なかつた為、本研究では、対象から除外した。20代のものの中で、X線写真の不良から除外した症例があつたが、それは大体において男に多く、胃液分泌過多等の原因によるものであつた。

第2節 透視撮影方法 (1-2)

(1) 前準備

(前処置) 本論文に用いた症例は、全て一度スクリーニング胃透視検査を経た後、精密検査をうけたもので、以下に述べる諸方法は、これらに行われた検査法である。

[a] 検査が急を要さない場合は、検査前の2~4日間、制酸剤等を服用させ、分泌能の低下をはかつた。b) 下剤を前夜、浣腸を当日の朝施行し、胃外からの圧迫による変形を可及的除外した。c) 検査当日は、起床より完全な禁食とし、水摂取、喫煙も禁じた。d) 検査前、30分以上右(下)側臥位とし、胃内残留物の排泄をはかつた。e) 検査前、約5乃至10分に、Hyoscine-N-Butylbromide (Buscopan) 40mgを筋肉内注射し、検査開始迄、右側臥位を保つた。但し、前立線肥大患者、緑内障患者には之をさげ、老人、幼児、衰弱している患者については、使用量を適宜減量させた。又、それでもなお、胃の緊張が昂まつている場合には、検査中更に20mgを緩徐に静注することもあつた。本剤は、アトロピン代用の合成剤の一つであり、作用としては、神経節遮断作用と、平滑筋に対する直接作用があり、消化管、胆管、泌尿生殖器等の鎮痙と同時に、胃液、唾液、涙液の分泌を抑制する。なお、本剤の種々の臓器に対する薬理X線学的検討は、当教室が詳しく且つ頻回に亘つて、報告している。著者は、之ら諸知見に則つて、検査前及び中に、精神的、物理的刺戟に依つて昂進するであろう胃の運動と分泌作

用とを可及的に抑え、造影剤の十二指腸への排出を遅延させようとした。但し、之を用いる場合には、機能的変形の見落としに充分注意したことは勿論である。f) 造影剤としては唐沢²⁶⁾のいう如く、酸に凝固し難く、胃壁への附着性が強く、且つ流動性に富む(比較的高濃度低粘稠性)胃腸管検査用の硫酸バリウム造影剤を選んだ。著者の用いたものは、市販のベストバルP(ベストバル研究所)、ウンブラゾル(伏見製薬)、ミカバリウム(バリウム商会)等であつた。g) 表面活性剤(ガスコンドロップ)を水で(3~)5倍に稀釈したものを約1ml 静かに造影剤表面に流し、発泡を抑えた。h) 予め、患者に検査の概要を説明し、不安感を除くように努めた。i) 一般に、バリウム造影剤の中には気泡が形成され易いが、申す迄も無く之は検査の妨げとなるので、除去しなければならない。従つて透視を始める前に、使用するバリウム剤の消泡を確認した。気泡の除去には、造影剤をガーゼで沝過するか、気泡が表層に集めた後に底部よりピペット等で抽出するかしたが、使用直前には、再び発泡に注意しつつ、充分な攪拌を行つた。

(2) 使用器具

現在普通の胃X線検査用に用いられる器具の他に、著者はいくつかの特殊な物を用いた。a) バリウム(飲用) コップ: 30ml 用, 100ml 用, 300ml 用。b) Levin tube (4号): 鼻腔又は口腔より胃内へ挿入する為、予め、水で充分ぬらし、出入りに便ならしめた。神経質な患者のために、キシロカイン・ビスカスを用意した。挿入に際しては、食道の第1狭窄部を無理に越させず、嚥下運動を利用した。呼吸停止や、嘔吐発作を起させると、後の検査への影響が強いので、平静呼吸の許に、ゆつくりと挿入するようにした。tubeの取り扱いに際しては、送気は、食道内で行なうと発泡が少かつた。又、バリウム剤の注入は、胃内で行なつた。これらの諸操作は100ml 注射器の先端接続部が金属性の物を用い、三方活栓を用いた。(暗室中での操作が多い為、注射器の先端を破損することが多く、tube 迄交換すること

が少なくなかつた。) c) マグネット・クリップ (磁石付紙バサミ) : 日常多用される品で、空気、胃液、バリウム剤等の逆流を防ぐ目的に利用した。透視台のスライド板のへり等につけておくことによつて、tube からの逆流を防ぐことに用いたが、体位変換、透視台の駆動等を妨げない点、極めて便利であつた。d) プラスチック性の吸い飲みや各種の大きさや厚さの(薄い)布のふとんを用意しておいて軽い圧迫操作に用いた。

(3) 透視撮影

通常、胃潰瘍瘢痕は、透視下では、判然と認め得ない事も少なくないので、透視検査を始める前に、スクリーニング・フィルムを十分に検討し、病変部の位置、又それを正面像として捉えられるX線入射方向、撮影体位、使用すべきバリウム剤の量、空気の量等をよく考えて立体的に撮影の構想を或程度つくりあげるようにした。

実施：スクリーニング・フィルムで、胃液の残留が多量である場合は、Levin tubeによつて胃液を可及的に吸引してから検査を始めた。

バリウム剤の飲用は、背臥位で、約5ml宛3回、検者が鼻と口を抑え、空気の漏出を防いで嚥下させた。(個人差はあるが、1回で約15mlの空気を嚥下していると推定した)。

患者を、右側臥位を経て腹臥位としそのレリーフを撮影した。この際、バリウムを充分幽門部迄附着させると同時に幽門輪を越えないように注意し、薄い圧迫用フタの活用や軽い第4斜方向撮影によつて、微細変化の描出に努めた。この時のバリウム剤の状態を視ることにより、或程度、患者の胃内の状態を推定し、以下に述べるa)又はb)のいずれかの手技を選んだ。

<a> : 一種の簡便二重造影法である。腹臥位レリーフ撮影時に、バリウム剤が凝集を示さず、附着性もよいと判断した場合に行なつた。小伸展レリーフ—腹臥位より、左側臥位を経て背臥位とし、且つ、右側臥位、左側臥位の順に交互に3回各側臥位をとらせてから(以下ローリングとする)、背臥位撮影を行なつたもの。中伸展レリーフ—更に背臥位のまま、前述の鼻、口閉鎖でバリウム剤

を嚥下する方法で、バリウム剤の総計が100mlになる迄追加飲用させ、充分ローリングを行なつた上で、撮影したもの。大伸展レリーフ—立位で、200mlのバリウム剤を飲用し、背臥位となし、充分ローリングを行なつた上で撮影したもの。この他に、立位、腹臥位その他後述する種々の撮影が、適宜行なわれたことはいう迄もない。>

 : 腹臥位レリーフに於て、バリウム剤が凝集を示したり、胃壁への附着が悪い時に行なつた方法である。患者は、腹臥位レリーフ撮影の後、左側臥位を経て背臥位をとる。そのままの体位で、バリウム剤を総計100ml嚥下させ、充分ローリングを行ない、幽門近傍に余分な造影剤の貯溜がないことを確かめた上で、Levin tubeを挿入し、食道内で200mlの空気を送入した。この際、バリウム剤が幽門輪を越えたり、発泡したりしないよう充分注意した。ゆるやかにして、とどまりのない動作が最適であつた。その後、200mlの空気をtubeから吸引したものを小伸展レリーフ、更に20mlの空気を吸引したものを小伸展レリーフとした。中伸展レリーフをつくる際、胃液で稀釈された造影剤を約50ml、空気を150ml吸引した方が、良い写真を得られた。以上の操作が終つた後、tubeを食道迄ひきあげて、空気を再び150ml送入し、これを抜去した。立位で、胃内造影剤総量が300mlになるよう充盈用バリウムを追加したものを、大伸展レリーフとした。(第2章第3節、症例1参照)>

以上が、著者の行なつた透視撮影の基本であるが、この間に、次頁にのべる事柄が充分に活用されるようにつとめた。

病変部位によつて、一概に論じられないが、<a>法及び法のゾンデ抜去後に、胃内空気量の調節が必要になつた場合、著者は、次の方法をとつた。即ち、空気量の増加をはかる場合は、鼻口閉鎖で、極く少量のバリウム(1~2ml)を適当と思われる迄、何回か繰り返して嚥下させ、減少をはかる場合は、左側臥位で、暫らく待機し、空回腸へ空気を送り出させた。

背臥位二重造影時に於ける注意すべき事柄につ

いては、次の4点が特に重要であつた。

i) 体位変換並びに空気やバリウムの注入と吸引は、可及的静かに行なうこと。これは、二重造影時の発泡を避ける為に、細心の注意をはらつた。ii) 撮影時の呼吸停止の時期による胃形態の相違を十分に認識しこれを活用した。深呼吸は、胃を体軸方向へ伸展させるように働き、深吸気は、その反対である。

又、下腹部をふくらませると、空腸の胃との重なりを幾分か防ぎ、胃を伸展させ、体部上方の二重造影に便であると同時に、噴門から穹窿部に貯溜しているバリウムを体部へ流出させるので、これらを組み合わせることに依り胃体部後壁における微細な病変像に種々の陰影と変化を与えることが出来たし、バリウムの流れを利用した撮影も可能となつた。iii) 透視撮影台の可動性を活用するよう努めた。撮影台は、垂直方向、水平方向でのみ使用するとは限らない。立位から、15度の骨盤高位迄の全ての傾斜角度を組み合わせ(撮影体位の交換)病変の描出に努めた。(第1章、第2節、(4)―2参照) iv) 病変部が脊椎骨と重ならないよう注意した。微細な変化を読影する以上、脊椎骨は前壁像(所謂天井線影)と同様、でき得る限り病変部と重ならない様に心がけた。胃角部より噴門側にある病変は、第2斜方向で撮影することによつて正面像として描写される事が多いが、脊椎骨より右側へ出さねばならない為、バリウム量と空気量との関係が微妙となつたが、噴門から穹窿部にあるバリウムを少しずつ胃幽門前庭部の方へ流動させ乍ら観察することによつて良い写真を得ることに成功した。始めから、右側臥位をとり、バリウムを前庭部によせておいて第2斜方向にX線が入るようによつて来ると、胃体部上方の病変の描出には良かったが、脊椎骨と重なることが多かつた。胃角部よりも、前庭部によつた病変については、第1斜方向からX線が入るような体位が適していた。これは、解剖学的に胃前庭部がX線フィルムと水平になること、脊椎骨の左側へ病変部をよせること及び空気が前庭部を適当にふくらませること等によると考えた。(第2章、第

3節、症例2参照)。

脊椎骨がどうしても病変部と重なる場合は、読影時に細心な注意をもつて判読する以外に方法はなかつた。

(4) 透視読影で特に留意した点

胃内病変のX線の描写の際、径2cm以上の病変の存在診断を行なおうとする場合には、余り細心にならずともよかつたが、より小さな微細病変の存在診断となると、かなりの細かい配慮が要求された。前項の(3)で述べたことを、実行することが、特に重要であつた。ことに、本論文の主題である「胃潰瘍瘢痕のX線診断」即ち、質的診断を問題にせんとする場合には、胃粘膜の伸展度合に注意すること、及び、病変部を正面像としてとらえること、の2つが強く必要とされたので、この2点について少しく詳述しておく。

1) 伸展について

胃内腔には、すうへきが多いので、これに適当な伸展を与えた上で、X線診断を行なわなければ、潰瘍性病変の描出は不可能であるが、今回の著者の経験では、第2節(3)項に述べた如く、中伸展が、最良の描出能を示す事が多かつた。

(第2章、第3節、症例1参照)しかし、細部に亘つては、少しく附言する必要がある。即ち、胃体部後壁を例にとり、小弯側、中(央)部、大弯側に3等分してみると、小弯側の病変については、むしろ、小伸展にその比重が大きくなり、段階的な撮影も時に必要となつた。反対に、大弯側にあるものでは、大伸展レリーフに良い写真を得ることが多かつた。

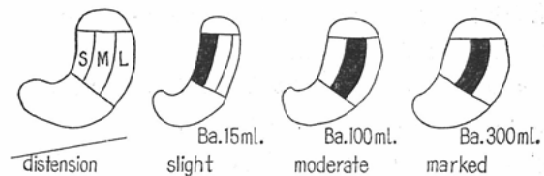


図 1

この様に、病変の存在する部位毎の適正伸展が、正確な診断の基礎となるものと考えられる。しかしながら、透視下では、どの写真が適正伸展

であるか、不明のこともあり、又、壁の硬直の確認ということが、種々な場合の判断に大切なので、すべての場合に、大、中、小伸展の3つの基本的レリーフを必ず撮影した。要約して述べると、大中小の伸展像を比較検討するのは、i) 微細病変の見落しを避ける為、ii) 各部位毎の適正なるX線像を得る為（切除標本を掌上で観る如く）、iii) 胃壁伸展（プロフィールに表現されている胃壁と、皺襞（すうへき）の山及び谷の伸展性）の様子から、潰瘍性病変の周辺に併存する胃炎の種類と程度とを判定する為（第1章第2節参照）、iv) 各すうへきの柔軟性（硬直性）をその伸展状態から判定する為（第3章第2節参照）、v) 病変部の形態が伸展度と共にどのような変化を示すかを知る為、vi) プロフィールに投影されている病変近傍の小弯の不規則性が、固定的であるかどうかを確認する為、……に是非共必要と考えた。この他にも、伸展度によつて表現される状態は幾多あるが、それについては、後述する。

2) 正面像について

ここで云う正面像とは、病変の存在する胃粘膜面が、撮影フィルム面とほぼ平行となり、この面に対し垂直にX線を入射させて得られた像をいう。正面像描出については、次の3つの項目に分けて論じたい。

i) 何故、正面像を必要としたか

ii) 正面像を描出する方法

iii) 正面像描出の困難であつた例

i) 何故、正面像を必要としたか……詳細については、第3章で後述するが、個々のすうへきの走行や、微細構造をX線描写する意義は、その部の肉眼病理所見を生体に於て知ろうとしたに他ならない。そして、その読影にあつて規準とした病理形態は、すべて粘膜面を正面に展開した姿で現わされているものであつたから、X線の描写像も同様にこれを正面像として表わしたものであることを求めた。これを描出するには、圧迫法が最適であるという意見もあるが、この方法による粘膜描出は、前後壁のすうへきを重複して描出する為、微細病変を知る為には、不適のこの方が多

かつた。

ii) 正面像を描出する方法……胃体部後壁の中部にある胃潰瘍癒痕の場合は、背臥位二重造影が正面像であることが多かつたが、噴門部に近いものでは、バリウムの中に埋没されるか、背側へ向う斜面として撮影されるかして、正面像がとれなくなるがあつた。これは、小弯側、大弯側についても云えることであるが、深呼吸で、下腹部をふくらませるか、半立位で撮影することがよかつた。

即ち、体部小弯側では、第2斜方向の撮影(schatzki)が、体部大弯側の病変では、空気量の多い第1斜方向の組み合わせが、良い正面像を与えてくれた。胃角部小弯よりも同様であるが、この場合、第2斜方向では、前庭部に貯溜したバリウムが病変部を隠蔽しやすい為、空気量とバリウム量との調整、骨盤高位の併用、斜角度の変化等に注意した。これに対応する更に中央よりの部分と大弯側については、あまり問題はなかつたが、一般に大弯に近い病変では、空気量の多い骨盤高位での斜方向撮影を用いることが多かつた。逆に、腹臥位の強い第4斜方向撮影が良いこともあつた。前庭部では、総じて第1斜方向の撮影が良かつた。小弯側よりのものは、骨盤高位が、大弯よりのものでは、軽く台をおこして来たものが良かつた。なお、バリウムは静止したままで利用するばかりでなく、時には、ゆつくりと、うすく、病変部に流しながら、短いタイムで連続狙撃撮影することにより、微細変化を写し出すこともできた。

iii) 正面像描出の困難であつた例……現在、一般に使用されている一方向性のX線透視撮影のみでは、胃角部小弯直上にある病変の正面像描出は、困難である。ここは、少量のバリウムで、大量の空気を用い、立位で真横から撮影した。又、胃角部口側寄りの病変の第2斜方向撮影を行なう場合、病変が脊椎と重なることがあつたが、之を避ける為に、頭部を下げて、バリウムを噴門部に集めたり、逆に前庭部に多く溜めて行ない、脊椎をはずした正面像を得ることができた。

第2章 観察項目及び成績

第1節 観察項目(2-1)

胃潰瘍癒痕のX線写真に於ける微細病変の読影と他の病変のX線写真の読影とは、相違点が多いので、本節では、これを中心にして論じ、且つ一般的に必要といわれながら、意外と守られていない基礎的事項にもふれてみたい。

1) すうへき走行の解析

まず、腫瘍性変化、潰瘍性変化、強い胃炎性変化等の無い場合、即ち、略正常の胃内に於けるすうへきの走行をよく知つて、常にそれを解析しながら読影していくように努めた。少しでも異常を認めたらば、その原因を納得のいく迄追求するよう心がけた。検討症例中には、胃潰瘍の癒痕治癒の証拠として、平行に走る2本のすうへきの僅かな不均衡のみが、病理組織に対応するX線学的確定所見であつたものもある。この際には、胃外からの圧迫、前壁像の重なりを分析、除外して読影することにより、診断が可能となつた。

更に第3章第1節で述べる胃炎による変化の程度を念頭に置いてすうへきを読影することが、癒痕の診断を更に確実とした。

2) 壁不整の有無

立位充盈像においては、胃壁の不整像がよく問題にされるが、癒痕に於ては、背臥位に於ても、立位充盈と同様、壁の変化を認めた。即ち、これについては、第2節で触れるが、癒痕症例の約71%に背臥位に於て病変近傍の壁不整が認められている。勿論、この際、小伸展、中伸展、大伸展によつて、壁不整を器質的变化として確認することができた。

3) 胃小区の状態

胃潰瘍癒痕が、各胃小区間の溝の乱れとして出てくることもある。これは、癒痕症例の約6.6%に認められたが、五ノ井¹⁴⁾らの云う所の菊花紋様の像の中には、これに含まれてくるものがある。しかし、時には、中心消失型で、中心に菊花紋様像を認めた症例で、50mlの空気を吸引したところ、中心交叉型になつた例もあつて、胃小区像を観察する際に伸展度の要素は、やはり、重要であ

つた。

X線写真上、胃小区が規則的であるか、不規則にならんでいるか、大小不同が強いのか、等は、重要な診断の価値をもつということが常識であるが、癒痕の診断についても、大きな要素となつた。

4) すうへき先端の状態(2-2) B参照)

第2節 成績(2-2)

A. 癒痕の形態

i) 皺襞の集中を確認し得たもの

(166個の対象癒痕中) …… 134個(80.6%)

これは、2本以上のすうへきが素直に、且つなだらかに一点へ集中していく形のもの。

ii) 病変近傍の小弯壁の不整を認めたもの……

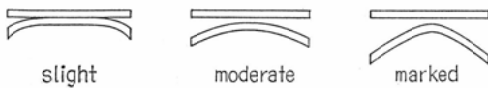
118個(71.1%) (勿論i)との重複がある)。大弯側に影響を及ぼした変形は、本研究の対象外とし小弯側についてのみ検討した。この際の小弯の観察は、深呼吸の状態を下腹をふくらました状態、即ち、小弯の伸展した状態でなお壁不整を認めたもの、及び、大中小の三つの伸展のうちで壁不整が、2つ以上に存在したものが含まれている(すなわち、恒存性を証明されたもの)。時には、集中すうへきによるヒキツレの為に出現するものもあり、壁不整を認めた症例については、くり返し、病変の探索を試みる必要がある。

iii) 胃小区の間溝に周辺と明らかに異なる乱れを認めたもの(症例5参照) ……11個(6.7%)

この項目については、周辺胃炎と密接な関係があり、詳細は、第3章第1節で述べるが萎縮性過形成性変化の傾向の強いもの程、読影し易かつた。但し、これについては、胃小区という概念が確立されていない為、或程度控え目な態度で読影した。本教室の山本¹⁷⁾は、これについて研究、報告をしたが、本論文では、胃小区についての細かい検討を目的としていないので省略した。

iv) すうへきの走行に異常を認めたもの(i)に入つたものを除く) ……9個(5.4%)

すうへきの走行異常を認めるのには、やはり大中小の三伸展を基本とせざるを得なかつた。病理組織学的には、症例5の組織と類似の筋板の異常



The distension and gastric mucosal folds.

が証明されることが多かつた。これを、粘膜集中の病理組織と併せて解釈すると、粘膜集中を構成する要素は、粘膜表層と固有筋層との固定化だけでなく、筋板の肥厚、欠損、断裂等の異常も関与していると結論しえた。

v) すうへきの一部が細くなつた部分のみであつたもの……7個(4.2%)

すうへきの上に点々と出血性ビランが生じた状態を経時的に観察していると、竹ふし状に変化してくることがあり、これをv)と区別することは、多少困難であつたが、少し視野を拡大して周辺の数本のすうへきを観察し同様の変化が多発しているかどうかを知ることによつて鑑別しえた。云い換えれば、100症例の胃潰瘍の経過を充分追跡した所、最終的に癒痕化した時点の形態が、X線写真上、v)の様な形として出現したものが、4.2%にあつたということで、ビラン性胃炎の像との鑑別に困難を感じたけれども、これも当然のこと乍ら、大中小の伸展像を仔細に検討し、中伸展像を中心として判定することが出来た。

vi) 菊花紋様胃小区像(模様像)の出現……4個(2.4%) 萎縮性過形成性変化の比較的強い粘膜の上にある胃潰瘍は、ニッシュが消失すると、中心部に菊花紋様の模様像を呈してくると五ノ井¹⁴⁾らは報告しているが、今回の観察では、その様なものは、2.4%に認められた。しかし軽度の萎縮性過形成性変化しか認めない場合には、たんに、段階的に胃を拡張していくと、或時点ですうへきの集中と、中心での交叉像を証明し得たものがあるので、これらは、粘膜集中像として、i)の中に算定した。潰瘍癒痕の発見を目的とする検査に於ては、粘膜上の他の部分とハッキリとことなつた所見で捉えることの方が、診断が容易であつた。即ち、小伸展→大伸展とした時の胃小区間溝の拡大の少ないものを、という読影をした

方が、胃潰瘍癒痕を捕捉し易かつた。しかし、胃潰瘍の消失、即ち癒痕化の時点を確認しようとする時は、やや観点が異なつてきて、逆に模様像を証明しようとする透視撮影法が必要であり、且つ有意義であつた。

vii) ニッシュ様陰影の認められたもの及びニッシュの残つていたもの。……41個(24.7%)

ニッシュは、申すまでもなく、胃潰瘍又は、その癒痕の存在を示す所見である。ここで未だ癒痕化の完全に行なわれない胃潰瘍をも観察対象に加えているという事は、或程度その経過を追つた場合、なお潰瘍部分は残つても周辺には、癒痕化域(癒痕帯)が形成されて来るので、その部分を観察するのが目的で、潰瘍も含まれることになつた。

B) 癒痕に見られた集中すうへきの形態

全観察対象、100症例中延べ166個の癒痕に見られた集中すうへき778本についてのX線学的検討結果を述べる。この中には、全例良性であるに拘わらず、後述するⅡC型早期胃癌の集中すうへきに認められる悪性すうへきと呼ばれるものが、83本含まれていた。けれどもこれはX線像読影の上でのことで、全例良性であることは、病理組織学的に確認してある(図3参照)

i) すなおな先端をもつたすうへき……679本(87.3%)(図3参照以下同様)

ii) すうへきの走行不規則性のみで認められたもの……前項 A-iv 参照

iii) すうへきの1部が細くなつた部分のみであつたもの……同じく A-v 参照

iv) 悪性すうへきと読んだもの

a) 不規則な Ba の附着……2本(0.3%)

b) 先細りの変化……14本(1.8%)

c) 棍棒状隆起……22本(2.8%)

d) 先端部にやせを認めるもの……14本(1.8%)

e) 先端凹の変化……8本(1%)

f) 虫喰い像……8本(1%)

g) すうへきの融合……6本(0.8%)

h) すうへきの断裂……2本(0.3%)

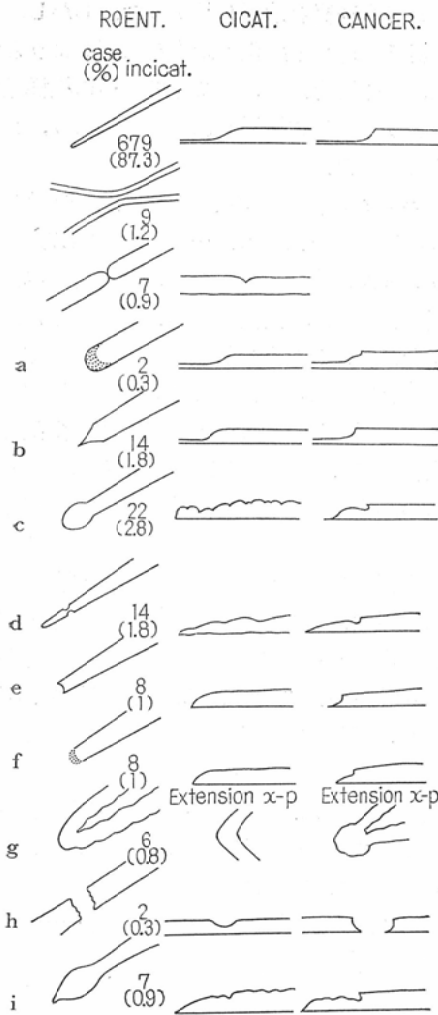


図3 Roentgenograms & Its Patterns

i) 先端の膨隆……7本 (0.9%)

(以上学会等における慣用語を使用)

以上, iv) に属するものの総計は, 83本 (10.6%) に及び, 100症例のうち, 19例には何らかの形でこれらのすうへきが含まれていた。

第3節 症 例 (73頁参照)

第2章の 小 括

100症例における 127個の (良性) 胃潰瘍について, 延べ 166回の X線学的検討を加え, これを数字で表現した。

瘢痕周辺の小弯に背臥位で, 大中小伸展の内の

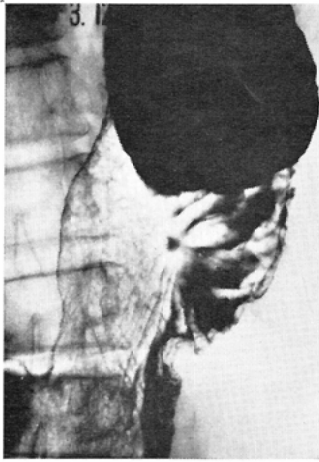2つ以上に壁不整を認めなかつたものは, 166回の検討のうち48 (28.9%) であつた。逆に云えば, 大中小伸展像のいずれか2枚以上に壁不整を認め得たものは, 71.1%あつたことになる。これは, 小伸展による小弯の伸展不良, 大伸展による過伸展という点を考慮して, それらの1枚には, 確認できぬものをも之に含めた。

何ら, 粘膜すうへきの集中像を認めえなかつたものは19.4%あつた。逆に, 明らかな集中像を認めたものは, 80.6%になるわけで, 以上のことを総合してみると, 壁不整又は粘膜集中像のいずれも認めなかつた瘢痕は, 全体の 2.4%しかなかつたという結果が出た。この 2.4% (4個) について分析してみると, 内3例は, 初回の X線検査の症例で本論文の範疇に入らないものであつた。即ち, 内視鏡検査 (X線検査後1週間以内) からは, 極く新しいUI II程度の浅いニッシュと推定される。「ニッシュ (+), ベラージ (+), 潰瘍周辺の発赤 (+), 潰瘍周辺の浮腫僅かに (+), 集中ファルテ (-), 蠕動運動による弧の変形は認められない。UI II (benign) と診断する」。

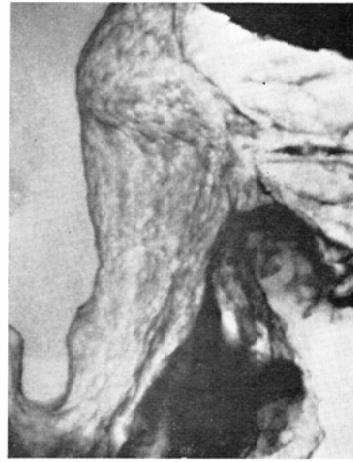もう1例は, 胃潰瘍の治癒経過の追跡3カ月目のもので, 胃小区の変化だけが認められたものである。これに関連して常に問題となつたのは, 発見された潰瘍が何時発生したものかという点であつた。それが, UI IIIが治癒経過にあるものか, 出来たばかりのUI IIか, その判定は微妙で, 決定がかなり困難であつた。従つて, その時期決定について, X線学的に種々な検討を加えてみたが, 最終的には, 推定しか出来なかつた。

第1節で述べた胃小区間溝の狭少固着化, すうへきの走行異常, すうへきの辺縁の変化, 菊花紋様模様像, 及びニッシュ様陰影なども, 胃潰瘍瘢痕の X線写真にかなり出現してくる以上, これに恒存性, 無変動を認めた時は, 1つの瘢痕の X線像と見做してもよいのではなからうか。

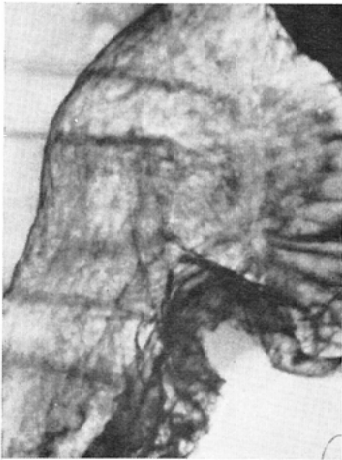
前後壁のすうへきの重なりや, 小弯線上にプロフィールに現われるすうへきの斜走を, 粘膜集中像と誤認するようなことも, 大中小伸展像を比較検討する事によつて容易に防ぐことができた。



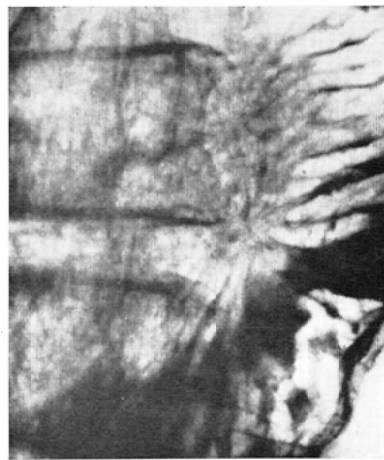1-a one month ago



b. a slight distension

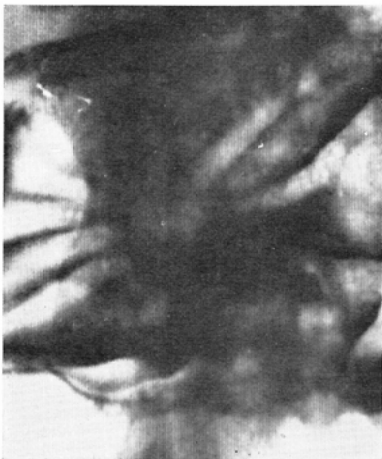

c. a moderate distension

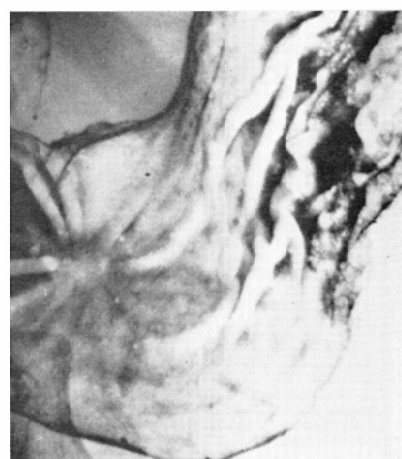


d. a marked distension

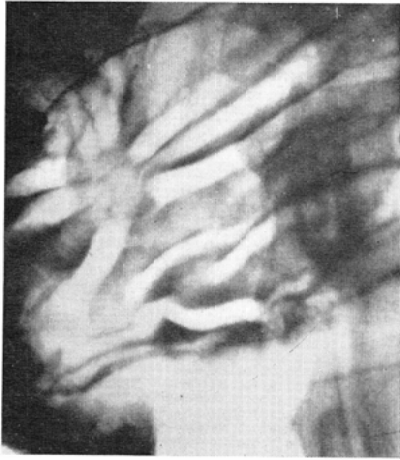
Case 1. 59year-old housewife (U1 II)



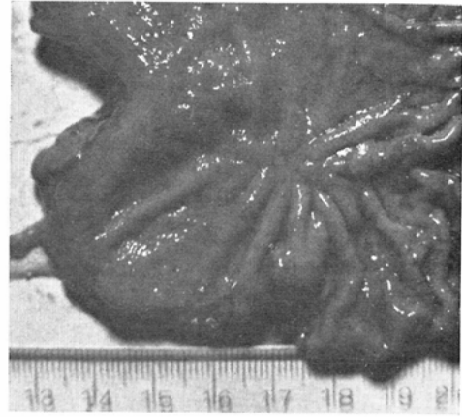
a. dorsal position



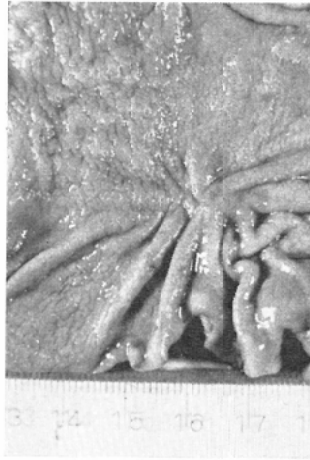
b. 1st oblique position



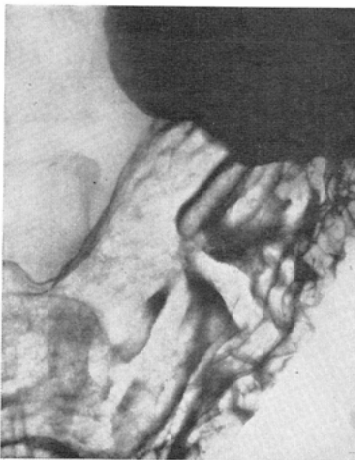
c. 2nd oblique position



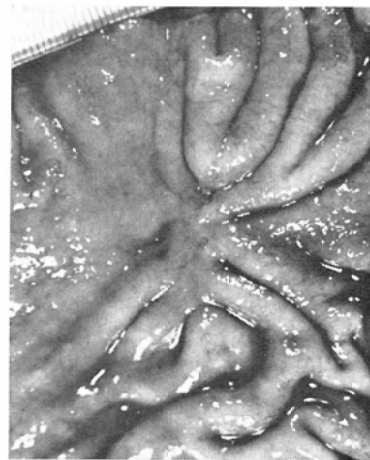
d. no fixation



e. formalin fixation (90minutes)
Case 2. 26year-old girl (UI II)

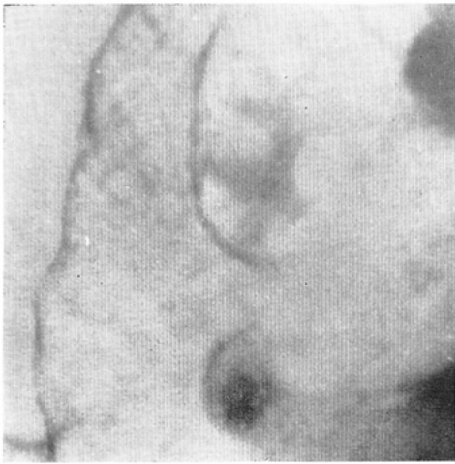


3-a

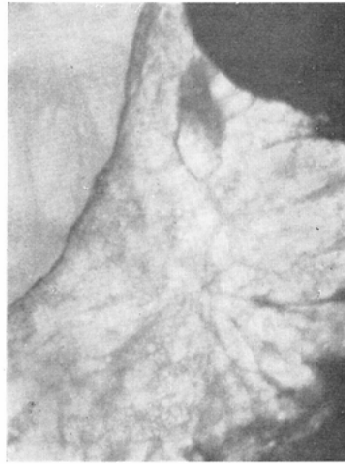

3-b

Case 3. 56year-old male (UI II)

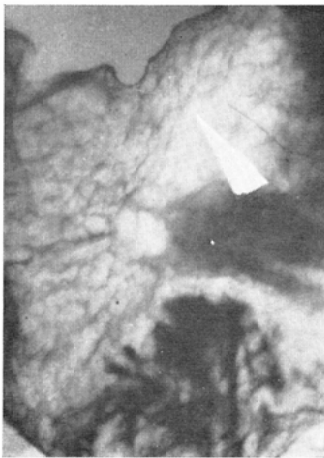

4-a

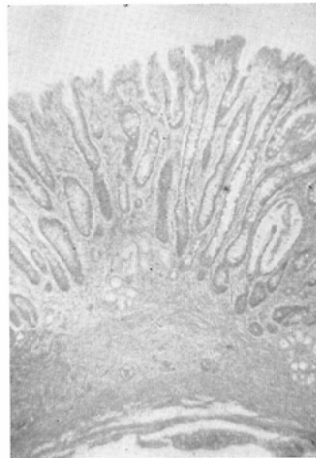


b. one month after

Case 4. 36year-old male (U1 II with II)

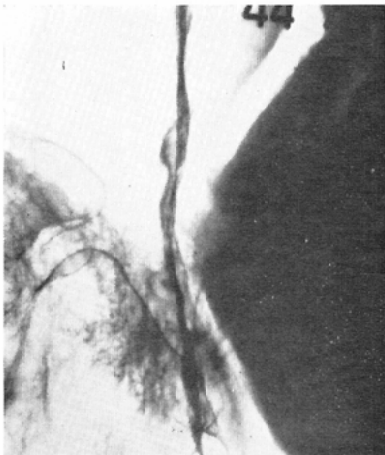

5-a

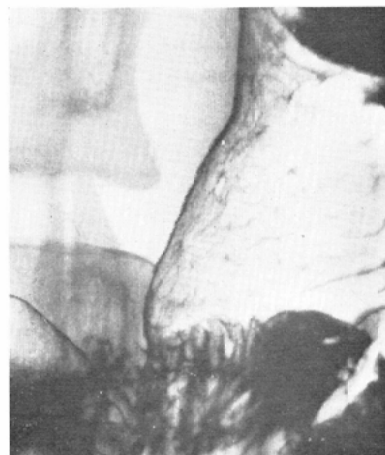


5-b

Case 5. 53year-old housewife (U1 II)

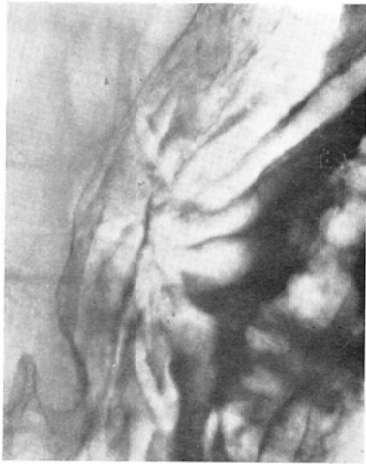


6-a

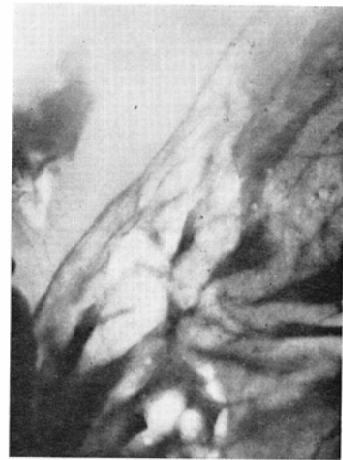

b. one month after

Case 6. 35year-old male (U1 II)

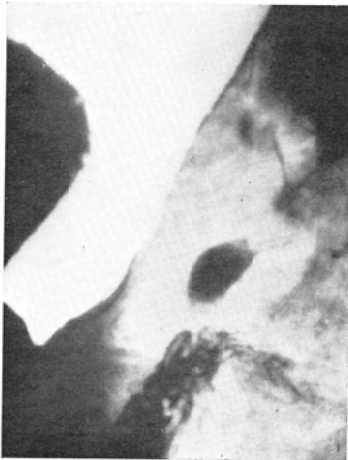

7-a

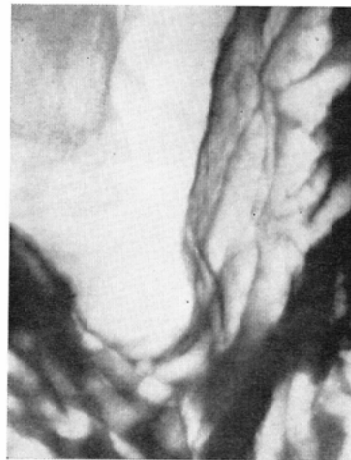

b. 2nd oblique position

Case 7. 48year-old male (U1 II)

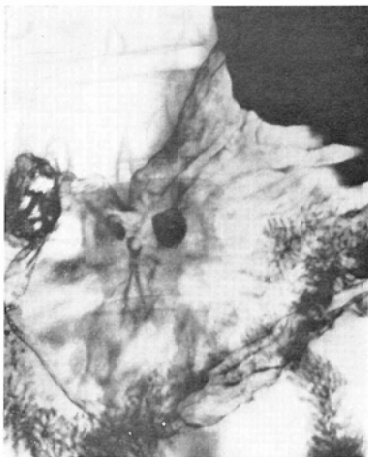


8-a

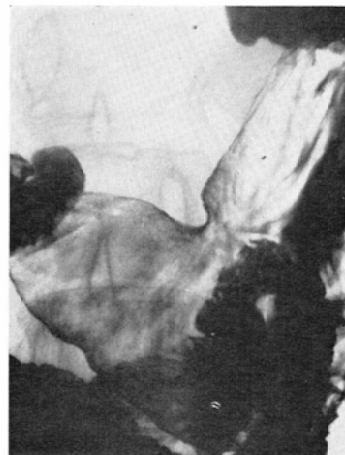


b. 42 days after

Case 8. 52year-old house-wife (U1 III and U1 II <oral>)

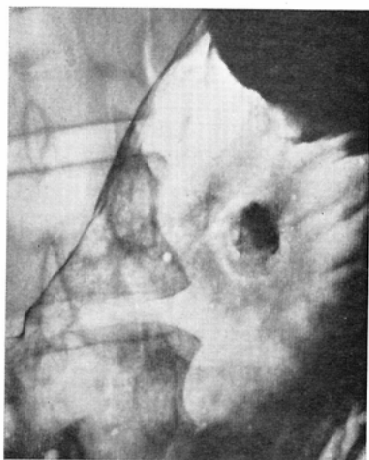


9-a

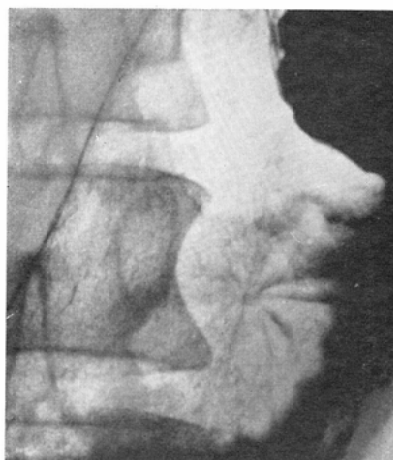


b. 7months after

Case 9. 47year-old male (multiple ulcer, U1 III & U1 II)

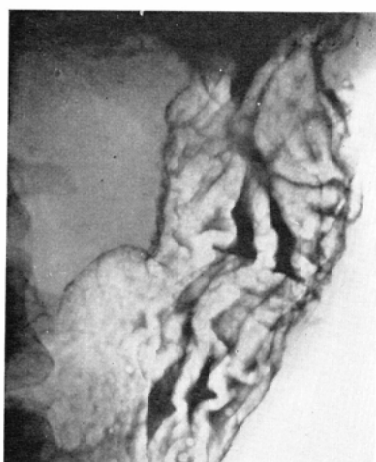


10-a

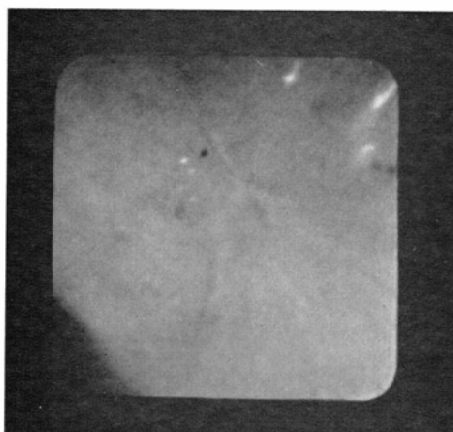


b. 36days after

Case 10. 42year-old male (U1Ⅲ)

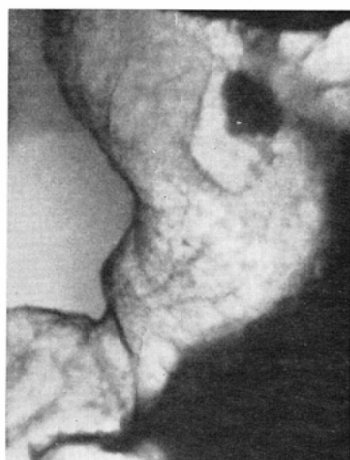

11-a

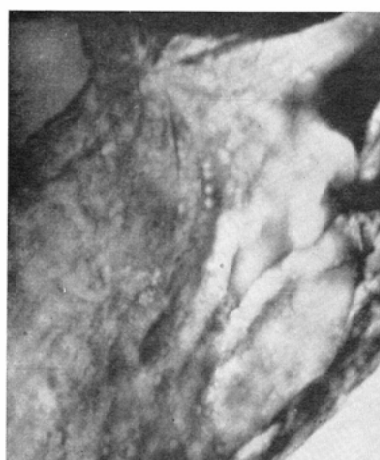


b. FGS-Photo

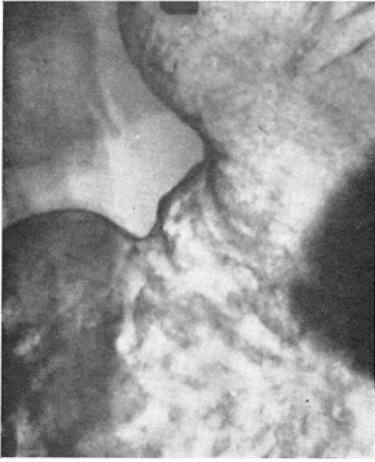Case 11. 58year-old male, multiple ulcer-cicatrices (U1Ⅲ)



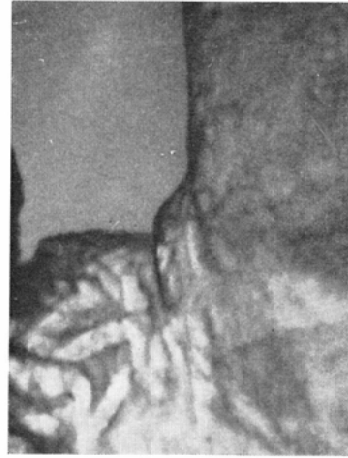a.



b. 50days after

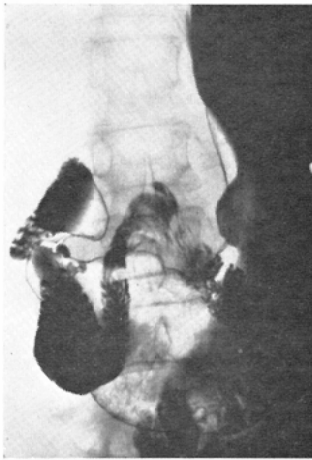


c. 95days after

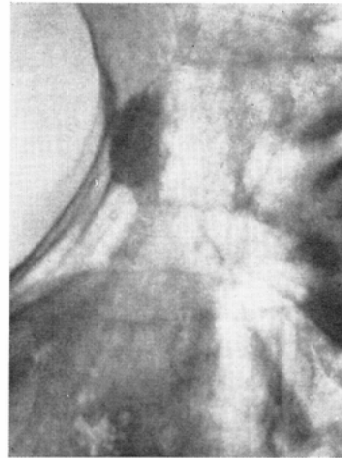

d. 2nd oblique position

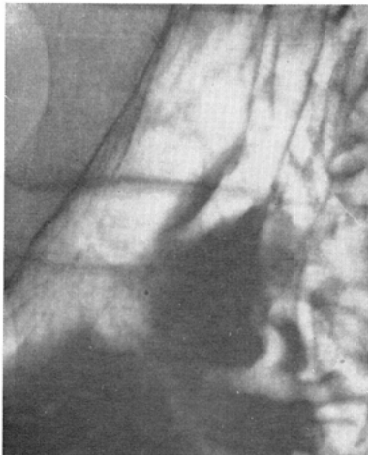
Case 12. 43year-old male U1IV+U1III <anal>



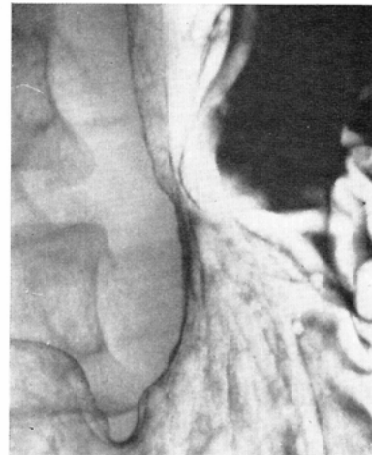
13-a



b. a half month after



c. 9months after



d. 18months after

Case 13. 63year-old widow, (U1IV)

又、100症例における延べ166回の検討瘢痕に見られた778本のすうへき中に、悪性すうへきと読影したものが83本あり、これらは、100症例中の19例の中に何らかの形で認められていたことを述べた。

第3章 考 按

第1節 胃潰瘍瘢痕と周辺の粘膜構造(3—1) (萎縮性過形成性変化と萎縮移行帯とを中心として)

著者は、病理的に粘膜構造について研究をしたのではなく、飽く迄も、X線像解析の1手段とする為、肉眼像としての粘膜面の変化を病理組織学的裏付けを得て追求することを、多角的に行なつたのである。潰瘍性病変に伴つて生ずる粘膜すうへきの集中像は、潰瘍周辺に形成されている種々の異なつた粘膜構造に伴つて、時に、極めて異なつた様相を呈してくる。その為、微細変化を主体としたX線写真を解析し、胃潰瘍瘢痕像を読影し、更に又、これをIIc型早期胃癌等の悪性像と鑑別しなければならない場合、判定し易い場合と、判定し難い場合とが出て来た。潰瘍性病変をとり巻く周辺の胃炎とビランの種類と程度とが、粘膜集中像に微妙な変化を与え、瘢痕の特徴像といえ章するすなおな集中すうへき像を失われしめ、時に、前で述べた虫喰い像様変化(以下……様変化を略す)や、棍棒状隆起として現われてくる結果になつた。(症例—2参照)この場合も、伸展度を変化させることによつて、或程度の読影過誤は避けられたもの、前述の如く、10%程度の紛らわしい所見に直面することになつた。

「萎縮性過形成性変化が強い」とか、「ビラン変化が強く、すうへき全体に蛇が卵を飲んだ様な像が多く出ている」とか、周囲の状況をよく把握してから、集中すうへきを読影することによつて可成り診断の誤りが防がれた。

胃潰瘍の周辺には、必ず萎縮が存在しているという報告は、大井¹⁸⁾らが発表し、既に定説となつているが、これは、X線診断にも非常に大切なことであると思う。青山⁹⁾は、萎縮の存在を、X線診断上、伸展度を変化させてすうへきの山と谷

を比較検討することによつて把えることが出来ると述べているが、著者の組織病理との対比による追試では、正確な一致を認めることが出来た。そこで、全く萎縮性変化のないすうへきによつて構成された集中像を認めた場合、通常の瘢痕と読影することは避けた。即ち、K型ガストロファイバースコープ(マチダ)による火傷を経験したが、今回の観察対象からは除いた。

佐野²²⁾は、萎縮性過形成性胃炎について、びらん性胃炎の治癒過程として生ずるものであるとしている。びらんの発生治癒再発、即ち再燃修復の繰り返しだが、集中粘膜すうへきの存在部位にも起つているとすれば、すうへき先端にも、種々多様な変化を招来するであろう。びらんが深くなれば、粘膜表層の変化にとどまらず、粘膜下にも影響を与えるであろう。これを浅いUIIIの粘膜変化と区別することは、肉眼的には、不可能である。

こうした、種々の段階に分布するびらんは、修復過程としてすうへきそのものにも、タコイボ状変化、疣状変化、État mammeloné、すうへきの背に点々と浅い凹みを認める等の変化を残し、これが瘢痕のすうへき集中像に難解な種々像を呈させているのは事実である。その上、之らの像について、X線的に描写される(即ちバリウムの附着の)変化を考えて見ると、第2節で後述するように、種々な形での誤認の原因となつて来る。

結論的にいうと、潰瘍性病変の周辺に存在する周辺胃炎、更に萎縮移行帯の上昇の程度及び萎縮性過形成性変化の程度を考慮の上で、瘢痕のX線診断を行なうべきだが、この為には、その病変の存在する部位に応じてその部分に最も適当した伸展度を与えてやると同時に可及的正面像として捉えることが大切であつた。

次に、粘膜筋板の潰瘍性病変による変化について、研究結果をのべてみたい。

衆知の村上²²⁾の分類に従つてUII、II、III、IVで表現してみると、UIIV、UIIIについては、粘膜筋板が断裂、線維化、時には、全く線維組織で置換してしまつていた。又、これに対し、UI

Iでは、粘膜筋板は器質的障害を受けていなかった。深いびらんは、UI Iとするか、IIとするか、その判定に迷った。著者は、病理組織学的に筋板の態度を知つてその判定基準とした。その結果、粘膜集中像として、X線学的に証明しえた症例では、筋板に何らかの異常を認めた。(症例5参照)ある症例では、X線像が、見事な粘膜集中を示しているにも拘わらず、表層粘膜はすっかり再生上皮で修復されており、筋板も、表層に近い部分の筋層のみが乱れを呈し、深層側に属する筋線維は、その走行にすら異常を示していなかった。勿論これらを検討する際には、10数枚に亘つての連続切片により、検討した。

以上の結果から、著者は、X線的に粘膜集中像をつくりあげている1つの因子として粘膜筋板をあげたい。必ずしも、全筋板を貫いて断裂、線維化をおこしていなくとも、筋板を構成している線維束に、或程度の乱れを生ずる様な潰瘍を経たものであれば、粘膜集中像を呈しうると考える。

第2節 集中すうへき先端変化

UI II以上の胃潰瘍並びに胃潰瘍瘢痕は、第2章第2節で述べたように、その殆んどが、粘膜すうへきの集中なり、走行の変化なり、病変近傍の壁のプロファイルに現われる不整とかを伴っていた。(97.6%)

これは、肉眼的に切除標本を眺める時にも認められたが、拡大鏡を用い、照明をあてる角度を種々変化させるなど、観察方向を工夫すれば、更に判然として来た。この際、切除標本をそのまま置いて眺めるのみでなく、病変を中心として、例え平坦に見える部分にも、放射状に粘膜を寄せてから張付け固定するように努力した。30分固定後の物とか、3時間固定後の標本とかが、最もX線像に近いという議論を耳にするが、このようにしてみると、やはり切除直後の肉眼標本に勝るX線像の比較材料はないと考える(症例2参照)。こうした注意の許に、X線像を検討し、病理組織学的に良性と確認された集中粘膜のすうへきの中にも、IIc型早期癌のX線像の特徴であるといわれて来た種々の変化が、数多く含まれていることを認めた。

これらの変化を、模型的に示したものが、前述した図3で、出現率を併記した。これらの変化は、確かにIIc型早期胃癌の周縁粘膜に見られる所見であるが、良性の陥凹性病変の切除標本を観察しても、かなり紛らわしい先端の変化が認められた。中島¹⁸⁾によると、所謂癌性変化を示す部分は、肉眼病理学的には、粘膜上皮を侵蝕している境界部では、乾いた砂を波が崩す時のように、こそぎ取るような形をして、独特な姿を示すことが多いといつており、この姿は、すうへきの山の上でハッキリと現われ、谷では不明瞭であることが多いと述べている。一方これに対して、瘢痕では、極く滑らかに中心部へと集まるすうへきが大部分であつたが、萎縮性過形成性変化、腸上皮化生性変化が強いと、その素直さが、種々な程度で失われて来る為、X線像としては、確実な判定がつけにくかつたということは、前述した。まして、すうへきの先端に現われる変化を、組織切片のように垂直面からでなく更に不明確な角度からの投影像として読影するわけであるから、これをX線写真上、どういう形で現われるか、そのパターンを考えてみなければならなかつた。そして、1つのX線像のパターンに対して、良性、悪性の際の肉眼病理標本模型を示したのが図3である。又、併せて、今回の観察対象が、全例良性にも拘わらず、どの位の頻度にこれらが紛れこんで来ているかをも検討した所、全観察対象に於て見られた集中すうへき778本のうち、83本、実に10.6%のものに、悪性像類似のX線像を得た。これを症例数から眺めてみると、100例中、19例に何らかの悪性すうへき類似のX線像を発見し得たということになるのである。これは、良性病変における悪性変化類似のすうへきの出現率ともなる。(第2章第2節参照)

図3に於て示したa~iのものを分析してみると、悪性すうへきと見たすうへきのうち、cの棍棒状隆起様の例が最も多く、83本中22本(26.5%)を占めていた。(症例2参照)

良性のものでも、かような変化を見せることが、かなり多く、特に伸展不足のX線写真上で

は、更に数倍を数えることが出来た。即ち、大伸展を併用することが、識別域を拡大することになると推察した。然るに、大伸展をしてみても、この22本は鑑別しえず、X線写真上1本の棍棒状隆起を認めても、それだけで、IIc型早期胃癌と診断することはできないということを確認した。

次に多く見られたX線像は、bの先細り様変化と、dのすうへき先端近くに認められるヤセ像類似の所見であった。発見数は14本（全すうへきの1.8%）宛であった。

すうへきの融合と類似した所見を呈した症例は、6例であった。（症例2, 3, 7参照）

著者の観察例の中で（その治癒経過を観察しえた例に於て）次の図4の様な変化過程を示したも

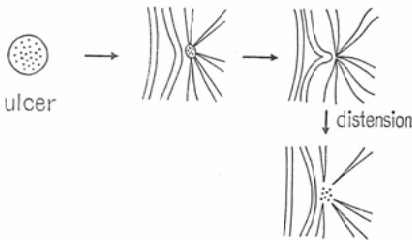


図4 Pseudo-fusion

のがあった。この所見は、更に切除標本の肉眼所見に於ても解明しえた。（症例2, 3参照）

即ち、一見X線写真上で融合像と見えたものが、実際は融合ではなかつたのである。

この他に、aの階段形成、fの虫喰い像、eの先端が凹になる像等と鑑別の困難な症例が見受けられた。之等は、肉眼標本、丹念な内視鏡的検討によつて否定されたが、バリウムの附着状況の変化から、この様な形として表現されたと考えている。X線的にもかなりの注意を加えているに拘わらず、読影にあたつて、鑑別のできない変化として、留意しなければならないと思う。

次に、hすうへきの断裂像が、2症例に認められたが、この胃炎の程度は、過形成性変化の少ない萎縮性変化中の瘢痕で、かなりクッキリとした境界を示し、癌性びらんととの鑑別がつきにくかつた。

i先端の膨隆様変化は、7本認められ、大伸展に於ても、なお伸展不足の症例、及び、潰瘍瘢痕帯がやや広範囲に及んで、線維化がすうへき近く迄強く、その為の伸展不良の症例等に認められた。従つて、空気量が多いからといつて、過伸展になるとはかぎらず、各部位毎に伸展の度合をはかつて読影するように努めた。

更に厳密に述べるならば、第1章第4節で述べた如く、病変の存在する部位毎の、伸展度は勿論大切であるが、その病変を中心として大弯側、小弯側のすうへきについても、それぞれ異なつた撮影角度と伸展度とを用いた。微細変化描出の際は、1本1本のすうへきの先端毎に、正面像、伸展度を微妙に変化させるよう努めたわけである。この為に、前回撮影時のX線写真をよく検討しておくことが必要になつた。この時に立てた撮影計画の良悪が、結果に大きく影響した。又、透視中にも、可及的に絞りを用い、正確な透視を行なうと同時に、撮影時にも、絞りを活用し、散乱線を除去するように試みた。

第3節 胃潰瘍瘢痕とIIc型早期胃癌との鑑別
 良性のびらん性変化や、萎縮性過形成性変化も、顕微鏡下で眺めるのとは異なり、時には、癌性萎縮と類似していることがあつた。

けれども、佐野⁷⁾は、肉眼病理の立場から、癌性萎縮即ちIIc型早期胃癌の表面を観察すると、スリガラス様に光沢を失い、その境界は、階段状に鋭く変化していて、これが、連続的に、隣りのすうへきへと続いていると報告している。肉眼病理的に癌性萎縮をとらえるのは、したがつて、悪性変化のない部分との境界線を辿るようにして、変化の認め易いすうへき上を追跡してゆけばよいことになる。

この様な微細な病理的变化を、X線学的に表現しようとする時、時に、誤診の生ずるスキが出




図 5

てくるわけで、これを如何に防ぐかということが、本節での主眼となり、鑑別の要点ともなってくる。けれども、肉眼的に見た、スリガラス様の光沢の少なさとか、階段状の鋭い変化とかを、全てのすうへきの先端について、X線学的に描出することは、必ずしも容易ではなかつた。それに反し、第2節でのべた様な悪性すうへき像は比較的容易に表現することができた。そこで、前述した紛らわしい粘膜すうへき先端の変化を解析していくことによつて、胃潰瘍瘢痕とIIc型早期胃癌との鑑別診断に1歩近づけるのではないだろうかと考えた。

佐野⁷⁾によれば、胃潰瘍瘢痕は、安定したものではなく、臨床的に治癒したとみられる潰瘍でも、組織学的に精細な検索を行なうと、再生上皮のどこかに、僅かの欠損を認める場合が多い。また、臨床的に潰瘍が治癒→再発をくり返すことは、衆知のごとくで、再発潰瘍(活動性)を調べると、殆んど全例にその周辺粘膜にびらんまたは萎縮性胃炎(びらん後の修復過程として考えられる)を随伴している。この際、潰瘍底の修復を行なうものは、残存した周囲の粘膜上皮で、この部分は、再発のあるごとに、傷害を受けると同時に、潰瘍底を補うべき新生細胞の送り出しを余儀なくされる個所である。このようにして考えると、脱落する不安定な瘢痕上の再生上皮そのものに癌化を求めるよりも、その補修を強いられる周辺粘膜上皮に癌発生の場合を求める方が理論的にも考えやすいと述べている。

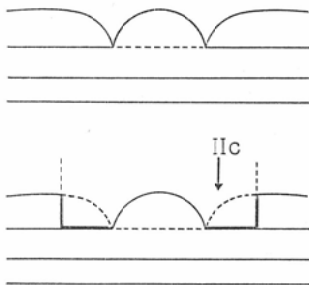


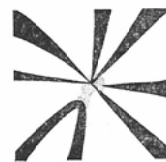
図 6

この病理組織学的見解を、肉眼病理的に考え、模型化したものが、図6である。

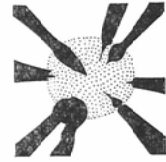
潰瘍へむかつて、放射状に集中するすうへきの先端にこの鋭い切れ込みを発見することによつて、IIc型早期胃癌の存在を確認しようと試みることは、1つの手がかりとなる。

IIc型早期胃癌が、臨床的に問題になるのは、やはり、或程度の拡りをもつて来てからである。この時点では、集中すうへきの表面を辿つて、連続的に円弧状にこの切れ込みを追跡すると、IIc型早期胃癌では、円弧に囲まれた変化として指摘しうる。この変化について、X線学的にどう表現されるかを考えてみると、この鋭い切れ込みは、極く例外的に認められることはあるかもしれないが、普通は、十分な像を与えてくれない。即ち、内視鏡的には捉え得るが、X線学的には、大多数の症例で、表現不可能である。

けれども幸いなことに、すうへき先端の変化として、前節でのべたように、特徴ある変化となつて把握することができる。



cicatrized gastric ulcer



IIc-type early gastric cancer

図 7

そして、この変化については、中島¹⁸⁾は、X線学的にも、円弧状に病変周縁に連続して辿れると報告している。この所見は、恰かも、波が、乾いた砂浜をヒシヒシと侵蝕していく様な形で周辺粘膜を浸かしていく為、X線学的にも、この変化を読影しようとする時は、隣接するすうへきへと求めていけば、発見できる。これに対し、瘢痕の場合は、本節冒頭に述べた如く、再生上皮によつて、周辺より被覆されるものであるから、そこに明瞭な辺縁を証明しえない。著者が検討した良性瘢痕100例中に、所謂、悪性粘膜すうへきと呼

れる像と紛らわしいすうへきを含む症例が19例もあつたが、その変化が、連続して3本以上のすうへきに迎れる症例は1例もなかつた。(症例2, 3, 7参照)

結論的に云うなれば、良性例では、粘膜すうへき先端における悪性すうへき像と鑑別困難な変化は、連続して3本以上、病変周縁には迎ることができない。逆に、連続して迎れるものは、悪性と考えるべきである。(なお、淋巴系疾患は本研究の対象から除外した。)

第3章 小 括

胃潰瘍癒痕のX線写真を観察すると、所謂悪性すうへきと呼ばれる変化が意外に多く認められた。けれども、周辺の胃粘膜の状態を考慮に入れ、又、伸展度や撮影方法に工夫を加えることによつて、之等は、かなり判別可能となつた。けれども、このようにしてもなお、悪性すうへきと誤認するすうへきが、19%の癒痕に認められた。内訳は、図3にも示す如く、棍棒状隆起が最も多く、先細り、やせがこれに次いでいた。この事は、とりもなおさず、良性の陥凹性(潰瘍性)病変の19%が、従来の診断法では誤認されてしまう恐れがあつたわけである。けれども、之等の変化は連続して3本以上のすうへきに迎ることができなかつたので、両者の鑑別には、悪性すうへきと読影しうる変化が、3本以上のすうへきに連続して迎れた場合にのみ、悪性を考慮するのが、妥当と考える。

第4章 本論文の総括

臨床的及び病理的(肉眼病理及び組織病理)に胃潰瘍癒痕と決定した167症例のうち、次の如き撮影法を行ない、優良な写真の100症例を選び、これについてX線学的検討を加えた。

1. 透視撮影法(後壁)

- i) 使用バリウムの質、濃度、粘稠性をよく検討し、送入空気量とのバランスに充分留意した。
- ii) 腸内ガス、脊椎等、胃外からの影響の排除に努めた。
- iii) 小、中、大伸展と段階的2重造影を行なつた。
- iv) 必ず正面像を捉え、これを読影の柱とした。
- v) 撮影台は、全ゆる傾斜角度で使用

し、X線入射方向も細かくかつ縦横に駆使するよう努めた。

2. 読影に際しては、病変のみならず、その周縁の粘膜の状態、即ち随伴性胃炎にも注意し、そのびらんや、萎縮性過形成性変化の程度を考慮に入れ乍ら診断をすすめた。

3. 粘膜集中像の原因は、勿論、表層粘膜と固有筋層との膠着が根幹であるが、粘膜筋板の変化も時に主力となりうると推定した。

4. 癒痕のX線像を検討の結果、癒痕の周縁に於いて、明らかな粘膜集中像を認めたものは、80.6%、背位二重造影で、近傍の小弯に、壁不整を認めたものは、71.1%であり、そのいずれをも認め得なかつたものは、2.4%しかなかつた。従つて、癒痕が後壁にある場合、この2つの徴候をねらつて読影してゆくならば、X線学的に証明しうる癒痕を見落す可能性は非常に減少すると考えられる。

この事は癒痕癌と呼ばれる様な病変や、再燃の可能性の推定といった点に於いて、重要である。

5. X線写真上、胃潰瘍癒痕周縁の集中すうへきの先端には、IIc型早期胃癌の際に認められる諸変化と区別つかないすうへきを含んだ症例が、19%に及んでいた。従つて、之等の変化を両者の鑑別診断に用いることはできない。

しかし、このすうへきの変化を、1本1本検討しながら、隣りのすうへきへと連続して迎つてみると、良性の場合は3本以上つながることはない。即ち、良性癒痕では、癌類似の粘膜変化にIIc型早期胃癌の境界変化の連続性は認められず、いずれも不連続であつた。此の事は、良性癒痕の面から見て、中島¹⁸⁾のいうIIc型早期胃癌における境界変化の連続性という報告と同意義となり、良性癒痕では、IIc型早期胃癌類似の変化は、X線写真上、不連続であることを証明した。

これは、胃潰瘍癒痕とIIc型早期胃癌の鑑別診断の規準となると考える。

以上述べた総括について考按してみるに、胃潰瘍癒痕の存在診断、質的診断についての段階を経たが、之等の姿を、胃潰瘍症の終焉と眺めてはい

けないと考える。胃潰瘍は、胃全体として、一つの胃潰瘍状態にある為、何回も再発をくり返すのではないかと考えられる症例が少なくなかった。即ち、胃潰瘍の再発し易いという特性を考え、瘢痕を発見したら今度はいつ再発するだろうかという気持ちで、経過を追求してきたし、今後もその気持を貫いていきたいと考える。

又、緒言に触れた如く、胃潰瘍瘢痕とこれを基原として発生することが多いといわれている瘢痕癌との関連性について、更に研究をすすめてゆきたいと考えている。

後記

稿を閉じるに際し、御薫陶を戴いた恩師、斎藤達雄教授に、深い感謝の念を捧げます。

又、激励と協力を惜しまれなかつた、本学放射線医学教室員各位に、深甚なる謝意を表します。

本論文の要旨の一部は、第26回、第27回、第28回、各日本医学放射線学会総会、第5回日本医学放射線学会シンポジウム、第194回日本医学放射線学会関東地方会、第37回、第38回、各日本医科大学医学会総会、第12回国際放射線医学会議に於て発表した。

文 献

- 1) 斎藤：X線診断の手びき。日本医事新報ジュニア版第65号～第69号

- 2) 常岡：最新医学12：2106, 1957
- 3) 加藤訳：臨床X線透視法 医歯薬出版, 1961
- 4) 内田, 小俣：綜合臨床 第18, 19巻
- 5) 内田, 小俣, 中島：胃と腸 第5巻1号
- 6) 草地, 小俣：胃と腸 第2巻9号
- 7) 佐野：日本臨床 第25巻7号
- 8) 常岡：白壁, 村上：早期胃癌診断学講座
- 9) 青山：綜合医学 第18巻 472
- 10) 市川：胃X線診断の実際 1965
- 11) 熊倉：日医放会誌 第19巻2663
- 12) W. Frik: Roentgen diagnosis Vol. 5, 1967.
- 13) 大井：胃潰瘍症 1957
- 14) 五ノ井：消化管X線読影講座 1969
- 15) 笹川：日消病会誌 第63巻4号
- 16) 川井：最新医学 第21巻3号
- 17) 山本：日医放会誌(予定)
- 18) 中島：第28回日医放会総会
- 19) 吉井：第12回日内視会総会
- 20) 西岡：第27回日医放会総会
- 21) 佐野：胃炎の病理 群馬県胃研究会
- 22) 村上, 熊倉, 佐野：胃と腸第1巻6号
- 23) 五ノ井：胃と腸 第1巻4号
- 24) GIF-SUR-YUETTE:LA CICATRISATION 11—12 MAI 1964 PARIS
- 25) C.H. CHANG: Amer. J. Dig. Dis. 12: 614 1967.
- 26) 唐沢：日医放会誌 第30巻3号
- 27) 五ノ井：臨床放射線 第10巻 589
- 28) 早川：日医放会誌 第28巻 240
- 29) 平山：日消会誌 第58巻1193