The University of Osaka
Institutional Knowledge Archive

Title	電子ビームCT・MRIによる虚血性心疾患の評価
Author(s)	中西, 正; 伊藤, 勝陽
Citation	日本医学放射線学会雑誌. 1999, 59(12), p. 647-655
Version Type	VoR
URL	https://hdl.handle.net/11094/19187
rights	
Note	

The University of Osaka Institutional Knowledge Archive : OUKA

https://ir.library.osaka-u.ac.jp/

The University of Osaka

総　説

電子ビームCT・MRIによる虚血性心疾患の評価

中西　正　伊藤　勝陽

広島大学医学部放射線医学教室

Assessment of Ischemic Heart Disease with Electron-beam CT and MR Imaging

Tadashi Nakanishi and Katsuhide Ito

Anatomical and functional information derived from diagnostic modalities is essential in cardiac imaging. Electron-beam CT and MR imaging have played a role in the assessment of cardiac function, and recent developments in both modalities have permitted non-invasive visualization of coronary artery stenosis, which previously had been demonstrated exclusively by catheter coronary angiography. In this article, coronary artery imaging and cardiac functional imaging were reviewed by focusing on new technical developments in the screening of coronary atherosclerosis leading to acute coronary syndrome. Quantitative assessment of coronary calcifications by electron-beam CT has already become one of the most useful techniques for predicting the degree of coronary atherosclerosis and the risk of coronary events in individual patients. Electron-beam CT and MR imaging have also provided non-invasive clinical tools with which to demonstrate coronary artery stenosis. Visualization and characterization of atheromatous plaque at the coronary artery has recently been attempted with MR imaging, since this might lead to the detection of coronary artery plaque that was likely to rupture, thereby possibly predicting and preventing acute coronary syndrome in asymptomatic individuals. Although electron-beam CT and MR imaging have not been fully incorporated into routine clinical practice, each could serve as a comprehensive modality for the assessment of ischemic heart disease.

Research Code No.: *507.1*

Key words: *Electron-beam CT, MR imaging, Ischemic heart disease*

Received Aug. 5, 1999

Department of Radiology, Hiroshima University School of Medicine

本論文は第58回日本医学放射線学会学術発表会(1999年4月)の教育講演において,「電子ビームCT・MRIによる虚血性心疾患の評価」の演題で発表されたもので,日本医学放射線学会誌編集委員会より執筆依頼した.

はじめに

虚血性心疾患の診断では形態と機能の評価が必要である.特に重要な点は冠状動脈の形態と左心室の機能とは直接的な関係があることである.電子ビームCTとMRIは虚血性心疾患の診断法としては非侵襲的な心機能計測法としての役割が強調されてきたが,直接冠状動脈内腔を描出することが可能となり,gold standardであるカテーテルによる冠状動脈造影法と同種の情報をもたらす可能性が示された.冠状動脈の非侵襲的な直接描出法が十分な信頼性を得られれば,この領域の診断法は一変するはずであり非常に期待される領域である.

虚血性心疾患の診断の流れを考えてみると,一部に行われている検診によるスクリーニング的な流れを除けば,通常,何らかの症状を持つ患者が医療機関を受診することによって始まる.そこで心電図,負荷心電図,心筋シンチグラフィー,心エコー,その他,一般的な虚血性心疾患のリスクファクターの評価が行われ,虚血性心疾患のgold standardである冠状動脈造影法を行うかどうか決定される.その結果によって何らかの治療が選択されることになる.

一方,冠状動脈造影法を行って有意な狭窄がなければ,虚血性心疾患に関してはすべてが解決するのであろうか.近年acute coronary syndrome(以下,ACS)の概念が普及し,冠状動脈造影法によって有意狭窄がない人も急性心筋梗塞などを発症することから,予防につながる非侵襲的な画像診断法の開発および臨床応用が望まれている.ACSとは不安定狭心症,急性心筋梗塞および突然死を含むcoronary eventをいう(Fig. 1).実際ACS発症時の冠状動脈狭窄度が70%以上の有意狭窄はわずか15%という報告もある[1].

したがって,形態および機能的な虚血の診断である既存検査法の限界が存在することはこの点で明らかである.虚血性心疾患における究極の画像診断は破裂しやすいプラークの特定であるという考え方もできる.重要な点は冠状動脈狭窄の検出のみがスクリーニングではない,ということである.

虚血性心疾患のスクリーニング

虚血性心疾患での早期診断・治療(2次予防)には喫煙など

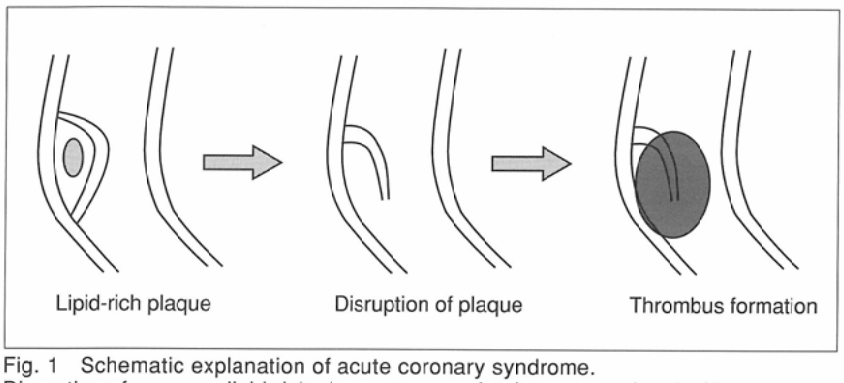

Fig. 1 Schematic explanation of acute coronary syndrome.
Disruption of coronary lipid-rich plaque causes platelet aggregation, leading to hemodynamically significant stenosis or occlusion. This concept is a mainstream one used to explain the cause of coronary events.

のハイリスク因子を有する人に対しては発症予防があるが，これだけでは不十分である．したがって，虚血性心疾患を早期診断するスクリーニング法の必要性が指摘されている．既存の方法の一つとして運動負荷試験があるが，血行動態的な狭窄病変の検出には役立つと思われるが，ACS発症のハイリスク群を選び出すには適当でない．また負荷には一定のリスクが伴うので，無症状者に対してスクリーニング的な応用は困難である．一方，超音波検査による頸部動脈硬化の評価法は非侵襲的で広く応用が可能である．しかし，頸動脈硬化の程度は冠動脈疾患と関連があるが，スクリーニング検査法として冠動脈疾患の検出においてはvariabilityが大きい[2]．動脈硬化は動脈系全体に及ぶものではあるが，一様に生ずる病態ではなく，限局性に起こり得るものであり，各臓器間においてもその進展は必ずしも並行していないことが知られている．したがって，冠状動脈硬化を他部位の血管の動脈硬化を評価して推測するにはおのずと限界があるものと考えられる．

時代が求めている虚血性心疾患診断のone-stop shopの検査法

患者に対する検査の侵襲度，検査効率，医療コストなどを考慮すると単一の検査で必要十分の情報が得られる検査法が理想なのは言うまでもない．この場合どのような情報が必須であろうか？それは非侵襲的な冠状動脈内腔の画像とatheromatous plaqueの検出ならびに性状診断と筆者らは考える．冠状動脈内腔の画像により狭窄の部位と程度が判定できる．すべての虚血性心疾患に関する検査法に関する報告をみても分かるように冠状動脈形態を抜きには語れない．間接所見ではなく直接所見が，定性的ではなく定量的な情報が求められる．また一部はスクリーニングにも応用できるような非侵襲的な検査であることが重要と考える．検査効率やコストは医療保険制度に依存する因子であり，本稿の範囲を超えるので言及しないが，これらが今後検査法の変更を促す大きな要因となることは間違いないと思われる．

以上のような状況を考慮しつつ，本稿では評価対象を冠状動脈と心筋に分けて，電子ビームCT・MRIの虚血性心疾患における画像診断法の特徴と現状について考察する．

冠状動脈について

どこまで電子ビームCT・MRIで冠状動脈の画像化が実現しているか？

1)石灰化の評価

冠状動脈の石灰化と冠動脈疾患の関連性に関しては，病理学的および疫学的な研究からよく知られている．現在まで胸部単純写真，X線透視，通常のCTの報告があるがこれらは定性的な評価法である．電子ビームCTは定量的な評価法として普及している唯一の検査法である[3]．冠状動脈硬化の早期発見が可能と考えられ，現在特に米国において長年のデータから様々な条件下での有用性が示されてきた．本邦においても日本人のデータが集積され，実際の検診に応用されることが期待される．

2)内腔の評価

電子ビームCT・MRIは断層画像であり，冠状動脈造影像のような投影像を得るには三次元的な画像処理が必要となる．電子ビームCTは市販された初期のC-100においても心電図同期3mm厚，512×512matrix，100msecという撮像法は可能であった．普及台数が少ないこともあるが，データの互換性の問題と使用できる画像処理法の制限から，造影による内腔画像で冠状動脈狭窄を描出する試みが行われたのは1995年になってからである[4]．MRIでは冠状動脈内腔の画像はk-space segmentationを併用した心電図同期二次元グラディエントエコー法により呼吸停止下での撮像が可能となって現実のものとなった．現在に至るまでさまざまな撮像法の工夫がなされているだけでなく，ハードウェアの進歩からTR，TEの短縮によりすべての撮像法において高速化している．

3)壁性状の評価

侵襲的な検査法では血管内超音波や血管内視鏡がある．実際血管内超音波や血管内視鏡を用いると冠状動脈壁性状を評価することが可能で，いわゆるACSの病態の解明に役立っている．しかし現時点でのMRIの空間分解能では*in vivo*で冠状動脈壁性状を評価することが可能かどうかは疑問であるが，頸部血管や大動脈のプラークの描出とその評価は始まっており，今後の発展が期待される．

1．電子ビームCT

従来型X線CT(以下CT)は撮像に数秒を要したため，動きの激しい心臓自体の画像は必ずしも満足すべきものではなかったが，電子ビーム方式を用いたCTの開発により心疾患の評価が可能となった．電子ビーム方式のCTはその高速性からシネCT，超高速CTとよばれてきた．X線発生器が患者の周囲を回転する方式でなく，電子線を用いる方式のため最短で50msecの撮影が可能である(Fig. 2)．近年開発されている最新型のヘリカルCTではsubsecondの撮像が可能となっているが，電子ビームCTとはまだ大きな隔たりがある．

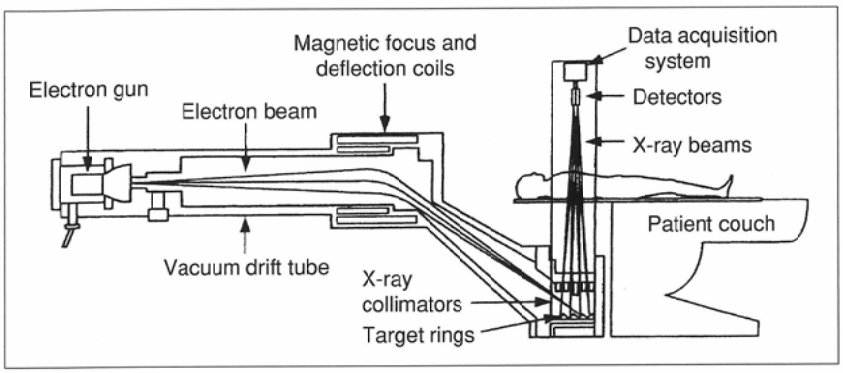

Fig. 2　Schema of electron-beam CT demonstrating the internal structure (Courtesy of Imatron, Inc.). In contrast to the conventional system of X-ray tube and detector, electron-beam CT involves no moving mechanical parts. Instead, only an X-ray beam rotating around the patient is used, permitting 0.05 sec scanning per image.

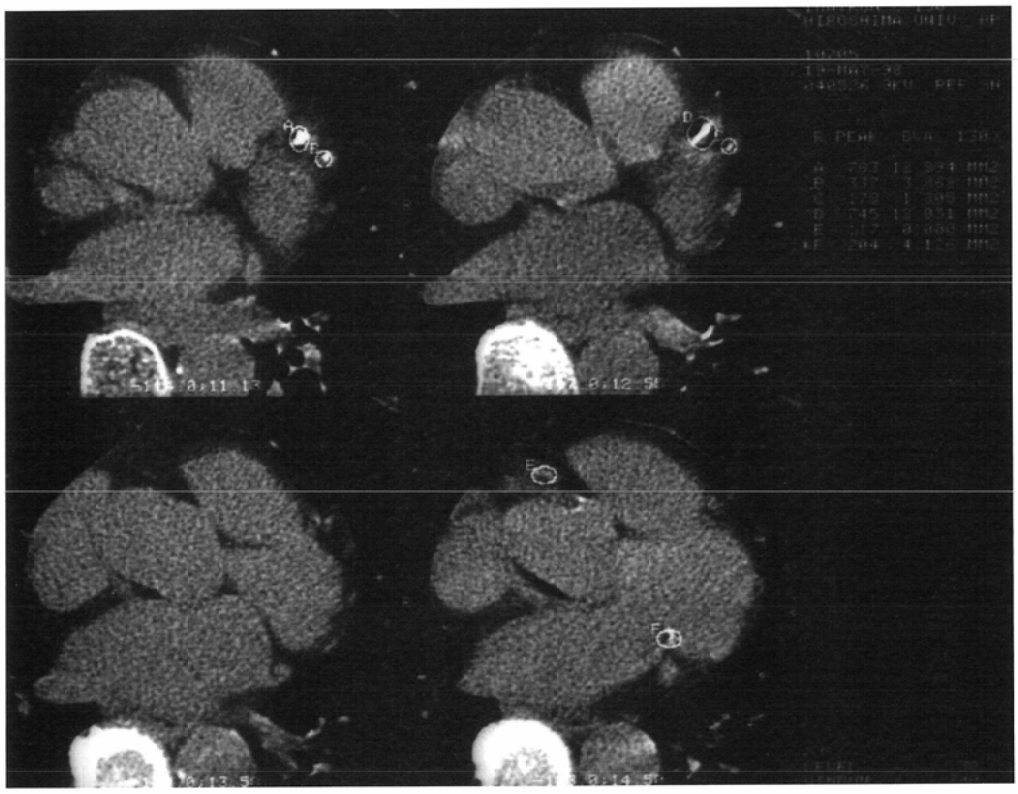

Fig. 3　Measurement of calcification score.
ECG-triggered gapless scan of the heart provides motionless sectional images of coronary arteries. Calcified deposits of the coronary artery are measured to obtain peak values and numbers of pixels by setting regions of interest at the coronary artery.

1)電子ビームCTによる冠状動脈石灰化の評価

心臓の静止画像が得られることから，冠状動脈についても定量的な冠状動脈石灰化スコアが可能となった．石灰化の撮像法は呼吸停止下で心電図同期(拡張期R-R80%)3mm厚gapless撮影を行い，石灰化部分について関心領域を設定し，ピークのCT値とその面積を計測する．この方法によって得られた石灰化スコアはAgatston scoreと呼ばれる．石灰化の定義は130HU以上とし，130-199に1，200-299に2，300-399に3，400以上に4の重みづけをして，個々の石灰化面積をすべて加算した数値が冠状動脈石灰化スコアとする(Fig. 3)．しかしながら，冠状動脈石灰化自体に内在する問題点がいくつか指摘されており，その中で次の三点を挙げる．

a)電子ビームCTで検出されたプラークは実際の1/5にすぎない[5]．

b)本当に個人の石灰化の増減を正確に評価できるか？

c)Agatston scoreが最もよいスコアなのか？

a)については石灰化しているものが多ければ破裂しやすい危険なプラークも多く存在するという考えで正当化できる．すなわち石灰化の存在は冠動脈硬化における氷山の一角ととらえる．b)について計測値のばらつきを少なくするために，最近臨床応用が可能となった三次元的な石灰化解析ソフトが有用であるという報告がある[6]．c)Agatston scoreは必ずしも石灰化の量自体を反映していない半定量的な数値である．ここでは石灰化の定義とpartial volume effectによる問題がある．130HUという定義は人為的な数値である．また，同一対象においてスライス面がずれた場合には最大CT値(peak value)は平均値よりも大きく影響を受ける．最近ではR-R80%で撮影した場合にも右冠状動脈についてはmotion artifactが発生することが明らかになっており(Fig. 4)，撮影法の変更を含めた検討が必要と思われる．

2)CT coronary angiography

他部位の血管系への応用と同様に経静脈的にヨード造影剤を投与し，冠状動脈像を得る方法で，心電図同期をかけた息止め下の二次元画像を三次元データとしてまとめて後

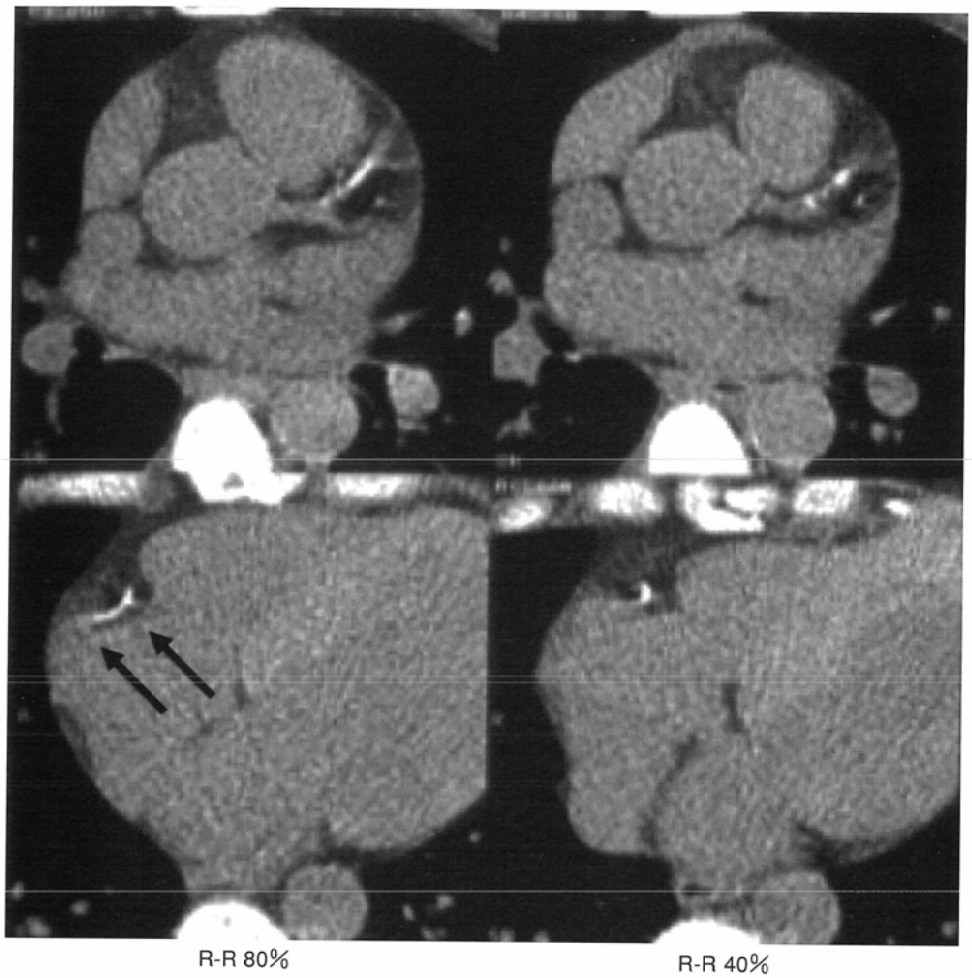

Fig. 4 Motion artifacts of calcification at the right coronary artery.
Note that curvilinear artifacts (arrows) at the right coronary artery are observed in end-diastolic phase (left), although a motionless calcified deposit is recognized in end-systolic phase (right) in this subject. No motion artifacts are observed at the left coronary artery in either phase.

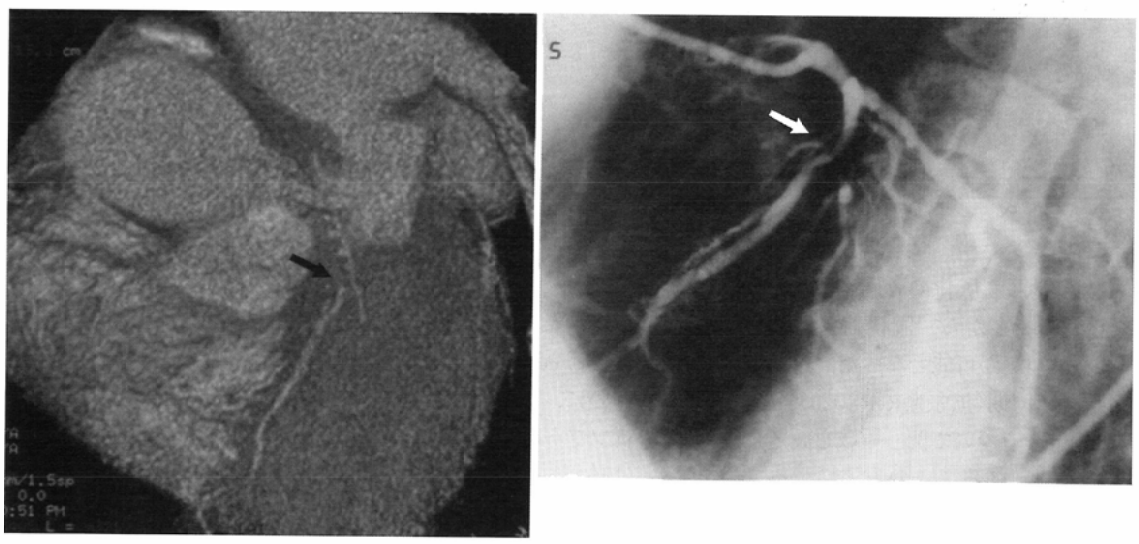

Fig. 5 A 75-year-old man with angina pectoris.
A stenotic site at the proximal left anterior descending artery proved by catheter angiography (right) is also clearly demonstrated by CT angiography using the volume-rendering technique (left).

処理を行い冠状動脈像を得る手法である(Fig. 5)．冠状動脈狭窄の検出についてはカテーテル法と対比をした初期の報告では良好な結果が得られており[4),7)]，今後の発展が期待される．撮像時の注意点として，呼吸停止時間はR-R間隔×スライス枚数と長いため，過換気や酸素吸入などの工夫が必要である．またスライス間にずれが生じると，その部分は評価が不可能であるだけでなくやり直しもきかないので，呼吸停止の重要性に関して十分な説明が必要である．

画像処理法ついてはmultiplanar reconstruction (MPR) と3D surface displayが使用されてきたが，volume renderingやvirtual endoscopic viewも近年応用されるようになってきた．maximum intensity projectionは石灰化部分の評価ができないため，あまり用いられない．電子ビームCTは単一メーカーの機種であるが，撮影法と画像処理法に関する議論が2，3存在する．撮像法は1.5mm厚 gaplessと 3mm厚の 2mm移動の二つの選択がある．さらに心時相に関して，現在まで

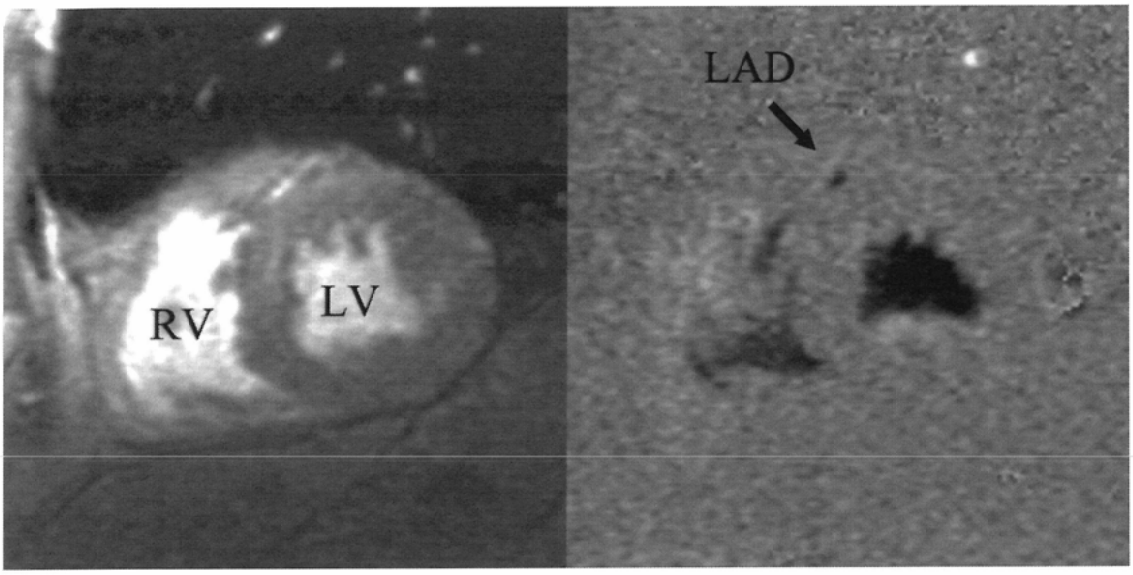

Fig. 6 Measurement of coronary flow velocity with MR imaging.
The magnitude (left) and phase-contrast (right) images obtained from serial velocity-encoded cine MR imaging are shown. The left anterior descending artery is clearly recognized in the left ventricular short-axis view (arrow).

R-R80%(拡張期に相当)が標準とされてきたが，前述のように右冠状動脈のmotion artifactsが生じるために，R-R40%(収縮期に相当)の選択も提言されている．画像処理法ではMPR(curved MPRを含む)と3D surface displayがある．また石灰化の扱いをどうするか？亜硝酸剤舌下投与をすべきかどうかなど確定していない点もある．

3)冠状動脈プラークの描出

冠状動脈プラークはlipid coreがfibrous capsuleに覆われた状態が安定したものであるが，その破裂とそれに伴う血栓の付着の画像化は非侵襲的には困難である．CTでは前述したように石灰化の総体的な量を推定して石灰プラーク総量を推定することである．個々の石灰化していないsoft plaqueは検出できない．

2. MRI

心電図に同期した撮像，不均一な磁場，拍動による血流，呼吸による影響などの十分な抑制によってはじめて診断に有用な画像が得られる．カテーテル法による冠状動脈像と比較して決定的に劣っているのは空間分解能である．MRIでは原理的に空間分解能を上げると信号雑音比が低下する．このためsurface coilからphased array coilへ，全身用のシステムから心臓専用のシステムへとハード面での進歩により打開が図られてきた．しかしながら，撮像法の高速化に伴うTRとTEの短縮によって血流からの信号が低下することが問題点とされている．このためintravascular contrast agentが期待されている．

MRIによる冠状動脈検査法

1)冠状動脈流速測定

薬剤負荷前後で冠状動脈流速を測定することによりcoronary flow reserveを計測できる(Fig. 6)．これはvelocity-encoded fast cine MRIによって可能で，native coronary arteryでのcoronary flow reserveの評価は臨床的に有用であり[8]，冠状動脈バイパスグラフトの狭窄の評価にも応用されている．後述する冠状動脈内腔画像では近年頻用されている冠状動脈ステント内の血流腔はMR上低信号となり，内腔の画像化は不可能であるので，その遠位部の血管の血流測定などの機能的な評価方法が有効といえる．

2)MR coronary angiography

現在までに報告されている主な冠状動脈内腔評価のための撮像法を報告順に記載する．データ収集には二次元と三次元があり，その画像処理においてもさまざまな方法があり，画像処理法は評価方法と結果にも影響を与える．

①心電図同期k-space segmentedグラディエントエコー法

血管に沿った断面を設定し二次元画像を部位別に得る方法．一枚の断層画像で屈曲した血管を良好に描出することは困難なことがある．Manningら[9]による冠状動脈造影法との対比によって虚血性心疾患の優れた結果が報告された．しかしながら，他の報告ではそれほどの結果は得られていない[10]．現在では[2)-4)]の方法で診断能の向上が図られている．

②Navigator triggered三次元グラディエントエコー法[11]

心電図と同時に横隔膜の動きもモニターし，呼吸の影響を除外して成立する方法で呼吸停止は行わない．検査時間がかかる点と血管の低コントラストが問題として指摘されており，血管内の長時間留まるintravascular contrast agentの併用が検討されている(Fig. 7)．

③造影併用心電図同期k-space segmented三次元グラディエントエコー法[12]

心電図同期k-space segmentedグラディエントエコー法の三次収集法で，TRとTEの著明な短縮によって呼吸停止時間内で撮像可能となった(Fig. 8)．このため血流のtime of flight効果ではなく，MRI用造影剤による血液のT1短縮効果を利用する．造影効果により血管のコントラストが大きく影響を受けるため，限られた造影剤をいかに投与するかも重要な点である．

④VCATS: volume coronary angiography with targeted scans[13]

三次元segmentedエコープラナー法で心臓全体のvolume dataを得た後，multiplanar reconstructionによって適切な冠

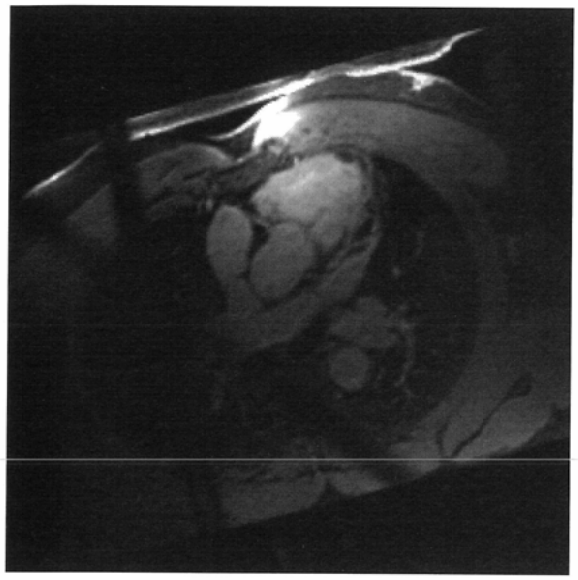

Fig. 7 Coronary imaging with three-dimensional navigator respiratory gating (Courtesy of GE Medical Systems).
A reformatted image obtained from volumetric data sets is shown. Proximal coronary arteries are demonstrated using arbitrary reconstruction. Note that two low-intensity bands are caused by navigator pulse monitoring the diaphragm.

状動脈描出断面を決定して，薄いdouble oblique slabごとに心電図同期k-space segmented三次元グラディエントエコー法にてそれぞれを撮像する方法が報告された．検査時間，撮像時間を短縮しつつ，高分解能の画像を得られる巧妙な撮像法と考えられる．同論文では血管コントラスト向上のためにblood pool型造影剤を併用した経験も記載している．

3)冠状動脈プラークの描出

破裂部の描出とプラーク性状の評価を可能にする動脈プラークの直接描出の試みが始まっている．近年*in vivo*の検討でT2強調画像にて頸動脈プラークにおいてfibrous capの破裂描出の試みがあり[14]，今後の高分解能化や画質の向上によって壁のatheromatous plaqueの性状診断が可能となることが期待される撮像法である．現在*in vivo*で検討されている撮像法はスピンエコー法で，血流腔に存在する血流を完全に抑制する方法が模索されている[15),16]．血流抑制preparation pulseを付加した呼吸停止下の高速スピンエコー法(black blood法)による冠状動脈の画像を示す(Fig. 9)．

冠状動脈内腔画像における電子ビームCTとMRIの比較

冠状動脈のような細い蛇行した血管は描出が基本的に難しいことは共通する．また，CTとMRIともに撮影法による差，画像処理法，評価法にvariationがあり，この後の改善の余地が残っている．スクリーニング的な使用はいずれも可能であるが，治療効果判定ならCTとMRI共に形態ではステントの評価はできない．Aorto-coronary bypassの開存については通常のCTやMRIで従来からある程度可能であるが，冠状動脈より細い内胸動脈の吻合部狭窄の評価は依然として困難である．検査時間について電子ビームCTは腹部の造影CT検査と同様であるがMRIの心臓撮像の検査時間は現実には長く，スループットの改善が望まれる．

低侵襲的なカテーテル法としての橈骨動脈アプローチ

以上のようにCTとMRIによる非侵襲的な冠状動脈像の発展が期待されるが，侵襲性が高いといわれてきたカテーテルによる冠状動脈造影法にも低侵襲的な流れがあることも

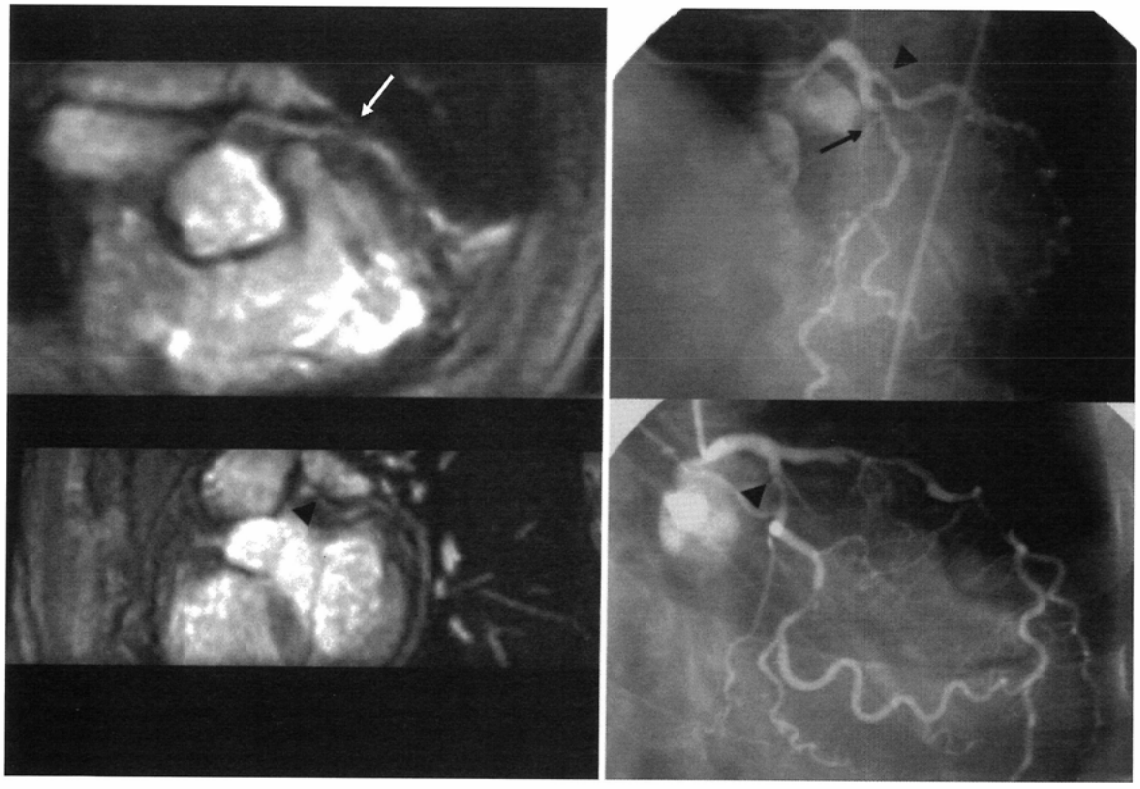

Fig. 8 An 83-year-old woman suffering from angina pectoris. Breathhold ECG-gated three-dimensional contrast-enhanced coronary MR angiography demonstrates stenotic sites at the left anterior descending artery (arrows) and left circumflex artery (arrowheads). A stack of overlapping thin section data sets was postprocessed by multiplanar reconstruction, providing better delineation of coronary artery trees.

Fig. 9　A 68-year-old man with bilateral pleural effusion.
An axial section of the heart is obtained with the breathhold black-blood ECG-gated fast spin echo technique. The left main coronary artery and left anterior descending artery are clearly demonstrated as areas of almost no signal intensity. Side branches are also demonstrated.

知っておく必要がある．近年診断および治療目的で行うカテーテル法による冠状動脈造影法は橈骨動脈によるアプローチも行われている[17]．この方法では圧迫止血に関する負担が激減し，患者の主観的な侵襲性も低下しており，外来ベースによる冠状動脈造影が本邦においても広く普及する可能性が出てきた．

心筋について

左心室壁運動と心容積が心機能検査での重要な評価項目である．これらは心エコー法を中心として評価されている．ただ心エコー法では肥満者，閉塞性肺疾患患者，心臓手術術後の患者では画質が不良となりやすい．また心エコー法の信頼性が術者の技量に依存するため，再現性と客観性が問題となることも指摘されている．CTとMRIは心エコー法と比べ簡便性には欠けるが，再現性と客観性には優れており，現時点でも相補的な役割を果たしている．また右心室についても死角なく描出できることが利点である．

1．電子ビームCT

1)Multi-slice cine CTによる壁運動評価

256×256マトリックス，50msの時間分解能で同時最大8断面での撮像が可能である．壁運動評価を定量的に行うことができる(Fig. 10)．なお呼吸停止時間は8断面では4心拍間である．造影剤が必要だが，通常50ml程度で十分であり，左心室短軸と長軸の撮影が通常使用量で可能である．一心拍すべての時相の画像が得られ，不整脈が生じても画像は劣化しない．

2)Perfusion studyと局所心筋血流量の測定

Flow mode study(dynamic CT)により心筋血流量の絶対値を理論的には求めることができる[18]，定性的には薬剤負荷後に虚血部は相対的にlow attenuation areaとなる．その部分の

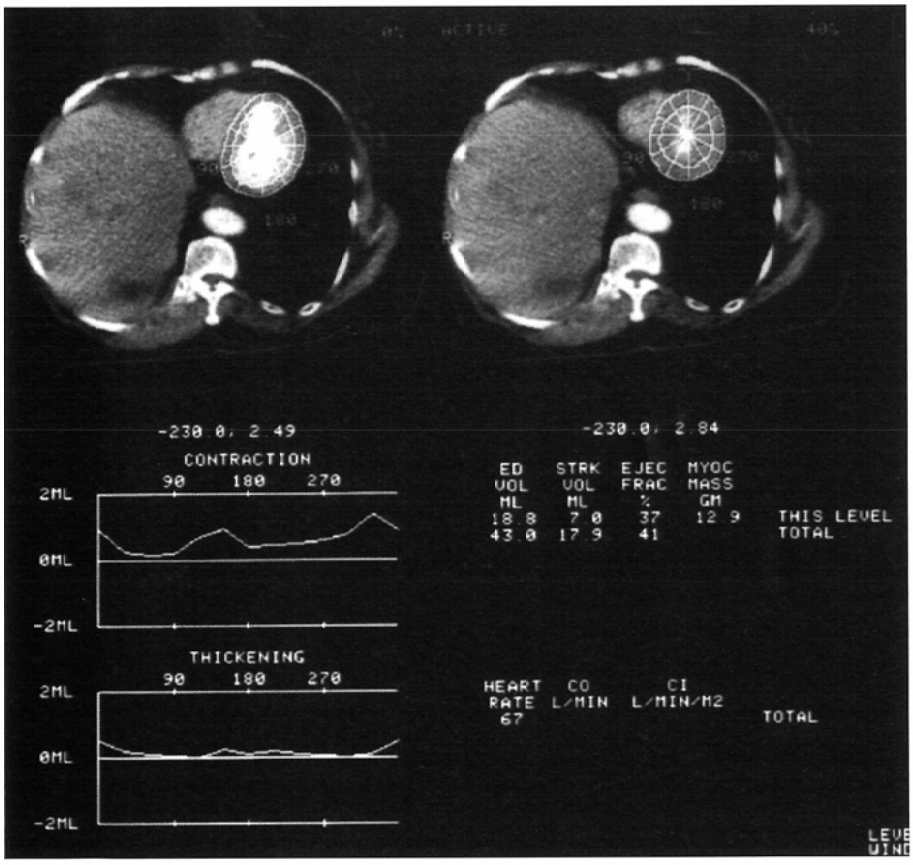

Fig. 10　Assessment of regional left ventricular function within a topographic slice.
End-diastolic and end-systolic frames are each divided into segments, allowing quantitative evaluation of wall motion.

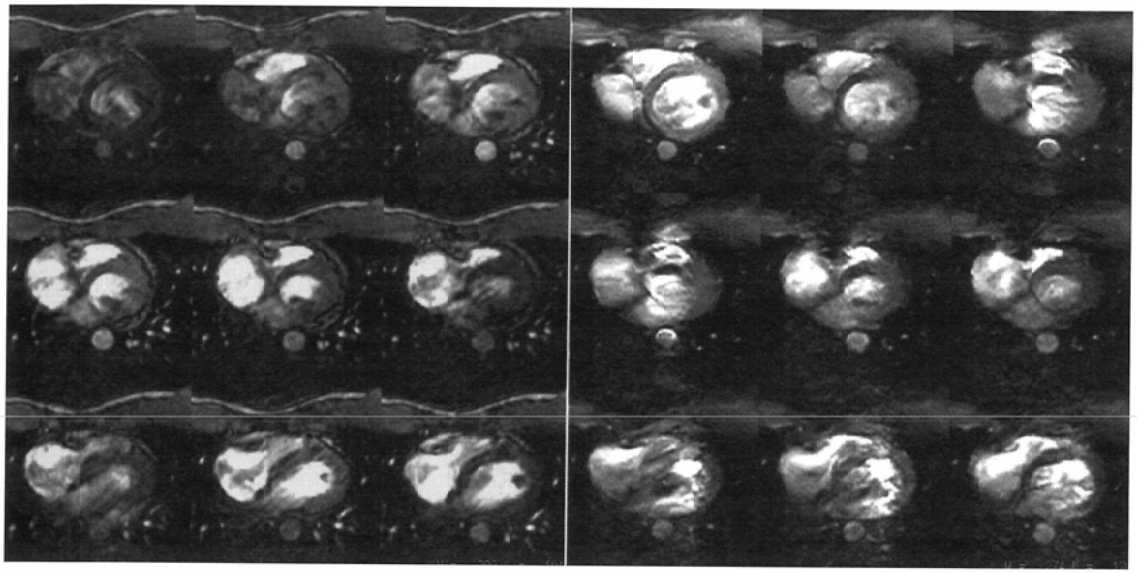

Fig. 11 Comparison of multi-shot echo planar imaging with k-space segmented fast gradient echo imaging.
K-space segmented fast gradient echo images (left) and 8-shot echo planar images (right) of the heart in a healthy person are shown. Both the inner and outer borders of the left ventricle are well recognized, even in echo planar images.

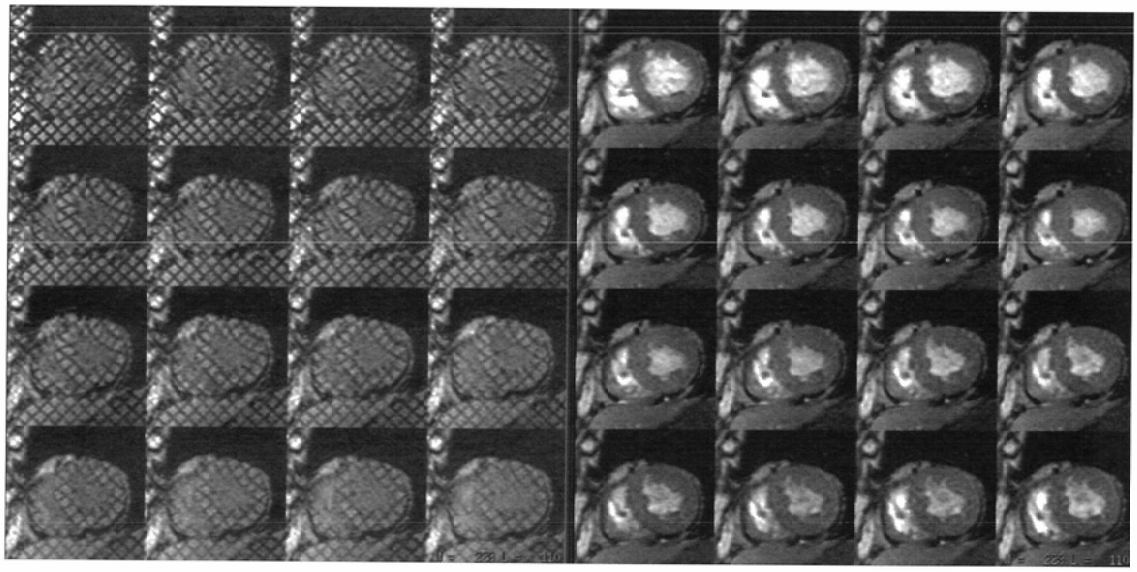

Fig. 12 A 71-year-old man with chest pain.
Fast cine MR images with and without myocardial tagging are demonstrated. Two perpendicular lines were tagged to myocardium. Note that anteroseptal wall of left ventricular wall showed almost no torsion since the segment suffered from acute myocardial infarction although no thinning is detected.

time-density curveを得ることにより，心筋血流量の絶対値を得ることができるが，臨床上十分な検証がなされていない．ただMRI用造影剤に比べてヨード造影剤は単位体積当たりの量とattenuationがlinearな関係にあることから定量性に優れており，この点で解析が容易である．

2．MRI

1)MRIによる壁運動評価

MRIは心機能の評価には有用であるとの報告は多く，任意の断面で時間的に連続する像を得られる心電図同期グラディエントエコー法(シネMRI)により行われる．現在使用できる心機能評価のための撮像法には通常のシネMRI, k-space segmentationを併用した高速シネMRIのほかに超高速撮像法であるエコープラナー法(EPI)がある．EPIは高速シネMRIより時間分解能が高いが，画像の歪みおよび空間分解能やS/Nの低いことが問題である．そこでEPIをmulti-shot化(k-space segmentation)することにより画質の改善が得られることから[19]，今後の発展が期待される(Fig. 11)．

2)Perfusion studyと局所心筋血流量の測定

高速なグラディエントエコー法やEPIなどの高速撮像法により薬剤負荷とガドリニウム製剤の急速静注により，虚血の検出が行える[20]．Intravascular contrast agentを使用することにより，正確なperfusionを評価できる可能性があり，有望な手法の一つと考えられる．

3)心筋梗塞巣の検出

ガドリニウム製剤による梗塞巣の造影効果により描出可能である．しかし，急性期において造影効果を認めない症例があること，時間経過と共に造影効果が減少すること，また造影される部位と梗塞巣が必ずしも一致しないことなどから，広く普及するには至っていない．最近はmicrovascular damageをより正確に描出するためにintravascular contrast agentを使用する方法が報告され，特により客観的なreperfusion後の心筋の評価法として期待されている[21]．一方

呼吸停止下で明瞭なT2強調画像(前述したblack blood法)が得られるようになり，有用な撮像法として期待される[15]．

4)MR心筋タギング法

心筋自体に符号を付け内部の動きを可視化するもので，心筋の収縮に伴うねじれなどの情報が得られる[22]．近年呼吸停止下で可能な撮像法が開発され，明瞭な画像が短時間で得られるようになった．解析は煩雑であるが，心筋内縁と壁厚のみを指標とする従来法より鋭敏な壁運動評価法として期待されている(Fig. 12)．定量的なパラメータを引き出すには自動的なtagの交点の追跡が重要であるが，汎用性のソフトが提供されておらず，虚血性心疾患の診断法としての普及が遅れている．

MRIにおける薬剤負荷の利点と欠点

薬剤の種類や容量を変えることにより，壁運動での虚血の検出(ジピリダモール，ATP，高用量ドブタミン)だけでなく，心筋のviabilityの評価(低用量ドブタミン)が行えることは大きな利点である．しかし負荷自体の侵襲性，医師の監視が必要(医療コスト上も不利)，磁場内では正確な心電図モニターが困難であるなどの欠点がある．

おわりに

現時点では電子ビームCTやMRIは虚血性心疾患の診断法に組み込まれていないが，いずれの検査法も単独で形態から機能までのあらゆる情報を提供できる．今後の技術的な発展および医療環境の変化によっては，臨床ベースで広く応用されていく可能性がある．

文　献

1) Fuster V, Badimon L, Badimon JJ, et al: The pathogenesis of coronary artery disease and the acute coronary syndromes. N Engl J Med 326: 242-250, 1992
2) Arad Y, Spadaro LA, Roth M, et al: Correlations between vascular calcification and atherosclerosis: A comparative electron beam CT study of the coronary and carotid arteries. J Comput Assist Tomogr 22: 207-211, 1998
3) Agatston AS, Janowitz WR, Hildner FJ, et al: Quantification of coronary artery calcium using ultrafast computed tomography. J Am Coll Cardiol 15: 827-832, 1990
4) Moshage WE, Achenbach S, Seese B, et al: Coronary artery stenoses: Three-dimensional imaging with electrocardiographically triggered, contrast agent-enhanced, electron-beam CT. Radiology 196: 707-714, 1995
5) Rumberger JA, Simons DB, Fitzpatrick LA, et al: Coronary artery calcium area by electron-beam computed tomography and coronary atherosclerotic plaque area: A histopathologic correlative study. Circulation 92: 2157-2162, 1995
6) Callister TQ, Cooil B, Raya SP, et al: Coronary artery disease: Improved reproducibility of calcium scoring with an electron-beam CT volumetric method. Radiology 208: 807-814, 1998
7) Nakanishi T, Ito K, Imazu M, et al: Evaluation of coronary artery stenoses using electron-beam CT and multiplanar reformation. J Comput Assist Tomogr 21: 121-127, 1997
8) Sakuma H, Blake LM, Amidon TM, et al: Coronary flow reserve: Noninvasive measurement in humans with breath-hold velocity-encoded cine MR imaging. Radiology 198: 745-750, 1996
9) Manning WJ, Li W, Edelman RR: A preliminary report comparing magnetic resonance coronary angiography with conventional angiography. N Engl J Med 328: 828-832, 1993
10) Duerinckx AJ, Atkinson DP, Mintorovitch J, et al: Two-dimensional coronary MRA: Limitations and artifacts. Eur Radiol 6: 312-325, 1996
11) Sandstede JJ, Pabst T, Beer M, et al: Three-dimensional MR coronary angiography using the navigator technique compared with conventional coronary angiography. Am J Roentgenol 172: 135-139, 1999
12) Goldfarb JW, Edelman RR: Coronary arteries: Breath-hold, gadolinium-enhanced, three-dimensional MR angiography. Radiology 206: 830-834, 1998
13) Wielopolski PA, van Geuns RJ, de Feyter PJ, et al: Breath-hold coronary MR angiography with volume-targeted imaging. Radiology 209: 209-219, 1998
14) Toussaint JF, LaMuraglia GM, Southern JF, et al: Magnetic resonance images lipid, fibrous, calcified, hemorrhagic, and thrombotic components of human atherosclerosis in vivo. Circulation 94: 932-938, 1996
15) Simonetti OP, Finn JP, White RD, et al: "Black blood" T2-weighted inversion-recovery MR imaging of the heart. Radiology 199: 49-57, 1996
16) Eubank WB, Schmiedl UP, Yuan C, et al: Black blood magnetic resonance angiography with Dy-DTPA polymer: Effect on arterial intraluminal signal intensity, lumen diameter, and wall thickness. J Magn Reson Imaging 8: 1051-1059, 1998
17) Mann T, Cubeddu G, Bowen J, et al: Stenting in acute coronary syndromes: A comparison of radial versus femoral access sites. J Am Coll Cardiol 32: 572-576, 1998
18) Rumberger JA, Feiring AJ, Lipton MJ, et al: Use of ultrafast computed tomography to quantitate regional myocardial perfusion: A preliminary report. J Am Coll Cardiol 9: 59-69, 1987
19) Leung DA, Debatin JF, Wildermuth S, et al: Cardiac imaging: Comparison of two-shot echo-planar imaging with fast segmented k-space and conventional gradient-echo cine acquisitions. J Magn Reson Imaging 5: 684-688, 1995
20) Wilke N, Jerosch-Herold M, Wang Y, et al: Myocardial perfusion reserve: Assessment with multisection, quantitative, first-pass MR imaging. Radiology 204: 373-384, 1997
21) Saeed M, van Dijke CF, Mann JS, et al: Histologic confirmation of microvascular hyperpermeability to macromolecular MR contrast medium in reperfused myocardial infarction. J Magn Reson Imaging 8: 561-567, 1998
22) Axel L, Dougherty L: Heart wall motion: Improved method of spatial modulation of magnetization for MR imaging. Radiology 172: 349-350, 1989