The University of Osaka
Institutional Knowledge Archive

Title	デジタル・トモシンセシスによる脳血管断層像の定位脳腫瘍生検計画の利用
Author(s)	小口, 和浩; 曽根, 脩輔; 春日, 敏夫 他
Citation	日本医学放射線学会雑誌. 1994, 54(9), p. 923-925
Version Type	VoR
URL	https://hdl.handle.net/11094/19198
rights	
Note	

The University of Osaka Institutional Knowledge Archive : OUKA

https://ir.library.osaka-u.ac.jp/

The University of Osaka

研究速報

デジタル・トモシンセシスによる脳血管断層像の定位脳腫瘍生検計画への利用

小口　和浩[1)]　曽根　脩輔[1)]　春日　敏夫[1)]　谷崎　義生[2)]
深作　和明[2)]　重田　裕明[3)]　今井　迅[1)]　平野　浩志[1)]

1）信州大学医学部放射線医学教室　2）倉本記念病院脳神経外科　3）信州大学医学部脳神経外科学教室

Cerebral Digital Tomosynthetic Angiography for Planning Stereotactic Biopsy of Brain Tumor

Kazuhiro Oguchi[1)], Shusuke Sone[1)], Toshio Kasuga[1)], Yoshio Tanizaki[2)], Kazuaki Fukasaku[2)], Hiroaki Shigeta[3)], Shun Imai[1)] and Hiroshi Hirano[1)]

We used cerebral digital tomosynthetic angiography for planning the probe trajectory of stereotactic biopsy of brain tumors in four patients. The probe trajectory was basically planned by MRI examinations. However, cerebral digital tomosynthetic angiography demonstrated detailed three-dimensional vascular anatomy around the brain tumors, and therefore was very helpful in revising the planned trajectory when there was a fairly large vessel likely to cross with it.

Research Code No.: *503.4*

key words: *Digital tomosynthesis, Cerebral angiotomography, Stereotactic surgery, Brain tumor*

Received Oct. 4, 1993; revision accepted Mar. 23, 1994

1) Department of Radiology, Shinshu University School of Medicine / 2) Department of Neurosurgery, Kuramoto Memorial Hospital / 3) Department of Neurosurgery, Shinshu University School of Medicine

はじめに

定位脳腫瘍生検へのCTやMRI画像の導入は，脳の重要な構造物を避けた生検経路を知るうえで有用であり，生検の安全性を飛躍的に高めてきた[1)]．CT，MRI以上に生検部位までの経路の詳細な血管情報が，立体的に得られるなら，腫瘍の診断とともにまったく血管損傷の危険なしに，より安全な生検が可能と考えられる．そこで我々は，現在研究中のデジタル・トモシンセシスによる脳血管断層造影像を用いて，この問題を解決しようと考えた．本方式では1回の断層撮影で得られる画像データを用いて任意の深さの断層像を再構成できるため，血管造影検査に併用すると，1回の造影剤注入であらゆる深さの血管断層像を作ることができる[2),3)]．今回，4例の定位脳腫瘍生検の手術計画に本法を応用し，生検経路周囲の詳細な血管分布の描出を試みた．

対象・方法

対象は，脳腫瘍患者4例（男性3例，女性1例，平均年齢54.5歳）で，いずれも確定診断および治療方針決定のために，定位脳腫瘍生検が計画された．

使用したデジタル・トモシンセシス装置は，日立メディコ製X線テレビ断層撮影装置MEDIX-210LSにサイバネティック製画像処理装置および画像記憶装置を組み込んだものである[2)]．断層

撮影は，直線軌道，振角 40°，1秒間の連続X線曝射で行い，この間に 30 フレームの投影像を得た．そしてここで得られた画像データを画像処理装置へ転送し，断層像を再構成した．

まず，MRI 画像と専用の software を用いたシミュレーションで，生検経路を計画し，この経路を含む再構成 MRI 画像を作成した（Fig. 1 (A)）．トモシンセシス脳血管造影に際しては，この MRI 再構成画像と平行な断面の像が得られるように患者の頭部を固定した．内頸動脈，総頸動脈あるいは椎骨動脈に置いたカテーテルより造影剤 9～18ml を 2～3ml/sec で注入し，動脈相と静脈相の断層撮影を行った．こうして得られた MRI 画像と，血管造影断層像から，腫瘍および生検経路近傍の血管分布を確認したうえで定位脳腫瘍生検の経路を最終的に決定し，CT モニタ下に定位脳腫瘍生検が実施された．

結　果

4 例全例で，定位脳腫瘍生検経路近傍の血管が明瞭に描出された．4 例中 2 例では生検部位およびその経路に明らかな血管は認められず，予定どおりの経路で生検が施行された．1 例では生検予定部位近くに比較的太い血管が確認され（Fig. 1 (B)），経路を変更して安全に生検が行われた．また，1 例では DSA にて富血管性腫瘍が疑われ（Fig. 2 (A)），定位脳腫瘍生検は腫瘍出血の可能性があり危険と思われたが，断

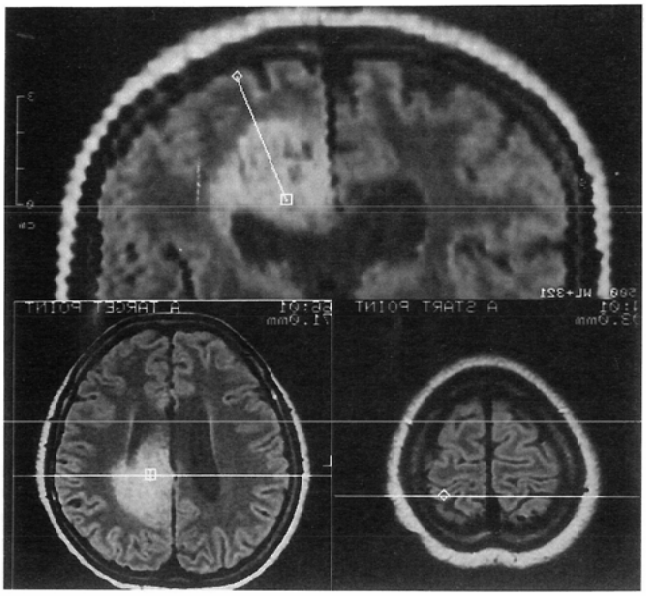

(A)

(B)

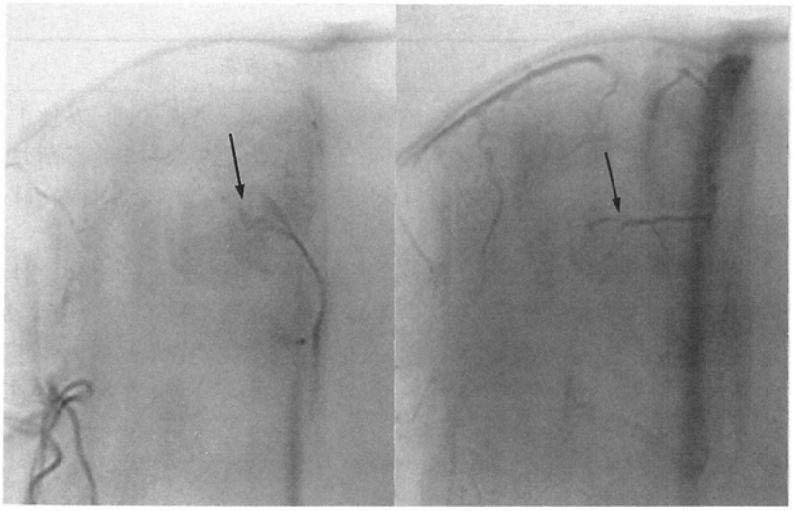

Fig. 1　Fifty five-year-old woman with right parietal brain tumor (astrocytoma grade II).
(A)　A reformatted coronal MR image showing a planned trajectory (top) of stereotactic biopsy, together with a target point level (bottom left) and a burr hole point level (bottom right).
(B)　Tomosynthetic angiograms of the same plane as the reformatted coronal MR image, including the planned trajectory show an artery (arrow on the left) and a vein (arrow on the right) near the target point as shown in Fig.1(A), and indicate the need to change the trajectory.

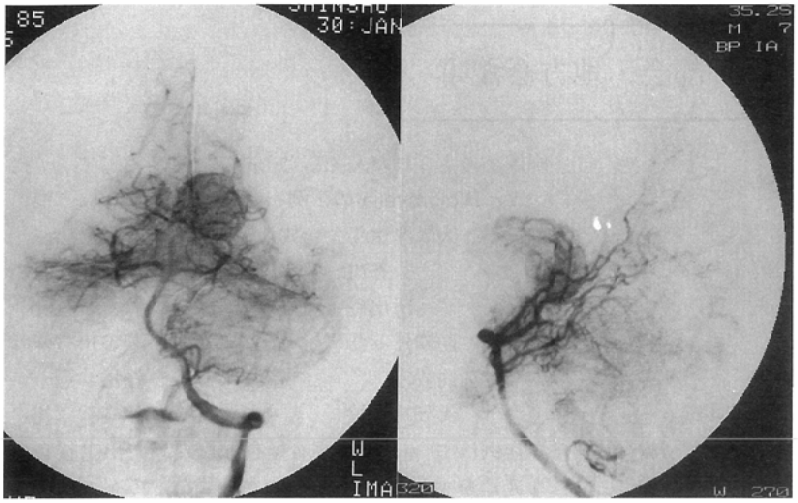

(A)

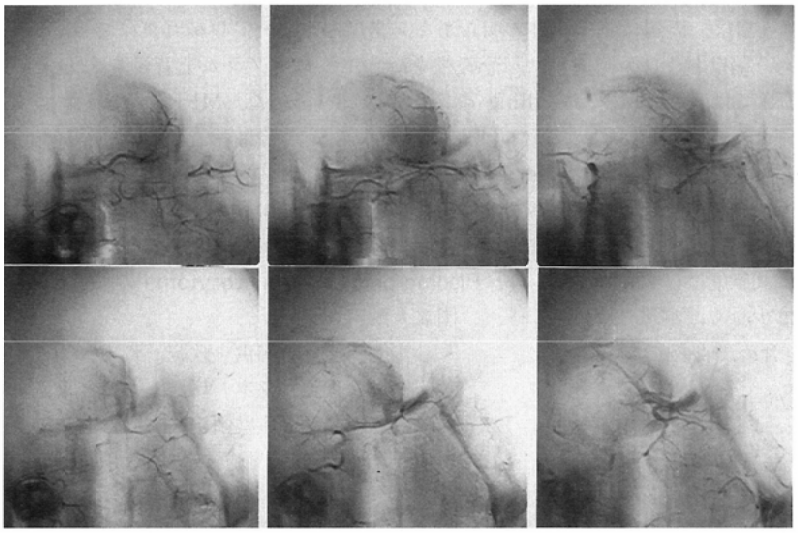

(B)

Fig. 2 Twenty eight-year-old man with left thalamic tumor (astrocytoma grade III). DSA (A) shows tumor stain. Sagittal tomosynthetic angiograms (B) more clearly demonstrate the distribution of tumor vessels on the sagittal plane.
(B) Top images show arterial phase and bottom images show venous phase. Left-hand side image represent left lateral image and right-hand side shows medial image of the patient.

層像の観察により，腫瘍血管は主に腫瘍辺縁部に分布していることが分かり（Fig. 2 (B)），腫瘍血管を避けた生検が可能であった．

考　察

デジタル・トモシンセシス法を頭部血管造影に併用すると，通常の血管撮影のような血管像の重複がほとんどなく，目的断面の血管像を詳細に容易に観察できる[3]．また，多層の断層像を再構成できるので，これをCRT上にシネ表示すると，血管分布の立体的な把握や追跡が容易である．今回，本法を4例の定位脳腫瘍生検の手術計画に応用したが，2例では生検の安全性を確認でき，1例では手術経路を変更でき，1例では生検困難性を克服できた．

結　語

デジタル・トモシンセシスは，腫瘍周辺の血管を立体的に描出する方法として非常に有用であることが分かった．これを4例の定位脳腫瘍生検の生検経路決定に利用して，満足する結果が得られた．

文　献

1) Ostertag C B, Mennel H D, & Kiessling M: Stereotactic Biopsy of Brain Tumors Surg Neurol 14: 275-283, 1980
2) Sone S, Kasuga T, Sakai F, et al: Development of a High-Resolution Digital Tomosynthesis System and Its Clinical Application. RadioGraphics 11: 807-822, 1991
3) Shigeta H, Sones, Kasuga T, et al: Digital Angiotomosythesis for Preoperative Evaluation of Cerebral Arteriovenous Malformations and Giant Aneurysms. AJNR 15: 543-549, 1994