The University of Osaka
Institutional Knowledge Archive

Title	肩関節MRIの二重斜位画像-従来の画像との対比-
Author(s)	佐々木, 泰輔; 斎藤, 陽子; 淀野, 啓 他
Citation	日本医学放射線学会雑誌. 1998, 58(8), p. 426-432
Version Type	VoR
URL	https://hdl.handle.net/11094/19209
rights	
Note	

The University of Osaka Institutional Knowledge Archive : OUKA

https://ir.library.osaka-u.ac.jp/

The University of Osaka

肩関節MRIの二重斜位画像
－従来の画像との対比－

佐々木泰輔　斎藤　陽子　淀野　啓
三浦　弘行　篠原　敦　阿部秀一郎

弘前大学医学部放射線医学教室

Double Oblique MR Images of the shoulder: Comparison with conventional images

Taisuke Sasaki, Yoko Saito, Hiraku Yodono, Hiroyuki Miura, Atsushi Shinohara and Shuichiro Abe

【Purpose】Because the scapula is not only slanted on transverse sections but also inclines on sagittal sections, we now perform shoulder MR imaging using double oblique images (DOI), which are planes perpendicular or parallel to the long axis of the scapula obtained with oblique sagittal scout imaging. The purpose of this study was to evaluate the usefulness of double oblique shoulder MR imaging.【Materials and Methods】MR images of shoulders with operatively or arthroscopically proven lesions (20 cases) that had been examined on both conventional images (CI) and DOI were retrospectively reviewed. DOI were compared with CI not only in terms of diagnostic performance but also in their ability to identify the details of shoulder anatomy. All MR studies were done with a shoulder coil on a high-field (1.5T) unit. 【Results】Although the accuracy of DOI in diagnosing shoulder disorders such as rotator cuff tear and labrum injury was not as good as that of CI, DOI were better for identifying or discriminating muscles and tendons of the rotator cuff, labral-bicipital junction and anterior band of the inferior gleno-humeral ligament, and for recognizing the correct position of the glenoid labrum. 【Conclusion】MR double oblique imaging of the shoulder provides more detailed information about shoulder anatomy and disorders than conventional imaging.

Research Code No. : 505.9

Key words : MR imaging, Shoulder, MR arthrography, SLAP lesion

Received Jan. 8, 1998; revision accepted Apr. 27, 1998

Department of Radiology, Hirosaki University School of Medicine

はじめに

肩関節は膝関節についでスポーツや外傷で損傷を受けやすく，膝に次いでMR imaging（以下，MRIと略す）が施行されることが多い関節である．腱板損傷や反復性脱臼などに対するMRIの有用性の報告は多い[1)-4)]が，従来の撮像面による画像では腱板の各筋，腱の同定が困難なことや関節唇の正確な位置が把握しにくいことがあった．肩甲骨は横断像で外側が前方に傾いているだけでなく矢状断像でも上方が前方に傾いているため，従来の横断像あるいは斜位冠状断像は肩甲骨長軸に対して真に直行あるいは平行ではないことが原因と考えられる．われわれは斜位矢状断像を基準として肩甲骨に直行あるいは平行な撮像面，すなわち二重斜位撮像面で肩関節のMRIを施行している．今回，二重斜位画像と従来の撮像面による画像を比較，検討し有用な知見が得られたので報告する．

対　象

1993年５月から1996年12月までの間に，MRIが施行され関節鏡あるいは手術により病変が確認された20例20肩関節を対象とした．年令は15歳から62歳，平均26歳，男性16例，女性４例である．臨床診断は反復性前方脱臼あるいは不安定肩が15例と最も多く，投球障害などのスポーツに関連するものが３例，外傷ならびに腱板断裂の疑いが各１例ずつである．関節鏡あるいは手術による最終診断は反復性前方脱臼による前方関節唇の損傷（Bankart lesion）が15肩，上腕骨頭の陥没骨折（Hill-Sachs lesion）が12肩，Superior Labrum Anterior and Posterior lesion（以下SLAP lesionと略す）が７肩，腱板損傷が２肩である．

方　法

通常の撮像法として，まず位置決め画像としての冠状断像から肩甲上腕関節に直行する横断像（Conventional Axial Images，以下CAIと略す）を撮像し，この横断像を基準として肩甲骨に平行な斜位冠状断像（Conventional Oblique Coronal Images，以下COCIと略す）を撮像する．次に二重斜位画像のための位置決めとしての斜位矢状断像をCAIから得る．斜位矢状断像にCAIならびにCOCIの撮像面を投影するとこ



Fig.1 Scout views for conventional and double oblique images.
Cursors for conventional axial images (CAI) and conventional oblique coronal images (CCCI) placed on oblique sagittal scout image are not perpendicular or parallel to the long axis of the scapula (A, B). We now examine shoulder MR imaging using double oblique axial images (DOAI) and double oblique coronal images (DOCI), which are perpendicular or parallel planes to the long axis of the scapula (C, D). (A, B, C & D; FSE 3,000/98Ef)

れらの撮像面は肩甲骨ならびにその関節窩の長軸に対して真に直行あるいは平行でないことがわかる(Fig.1A，B)．斜位矢状断像での肩甲骨に直行あるいは平行な撮像面(Fig.1C，D)から得られた画像を二重斜位横断像(Double Oblique Axial Images，以下DOAIと略す)，ならびに二重斜位冠状断像(Double Oblique Coronal Images，以下DOCIと略す)とした．使用装置は1.5T超電導MRI Signa Advantage (General Electric Medical System, Milwaukee, WI)で，肩専用コイルを用い，手掌を体幹に向けた中立位で撮像した．横断像はCAI，DOAIともに gradient echo(以下，GREと略す)法によるT2*強調像(TR/TE/flip angle/excitations：320～420/9～20/30°/2)が19例で撮像されたが，1例はfast spin echo(以下，FSEと略す)法によるプロトン密度ならびにT2強調像(TR/TE/excitations：3,000/16，96Ef/2)が施行された．冠状断像は全例でCOCI，DOCIともにFSE法によるプロトン密度ならびにT2強調像(3,000/15～48，95～105Ef)が撮像された．4例では斜位矢状断像も施行されたが，2例はspin echo法によるT1強調像(560/14)が，2例ではFSE法T2強調像(3,000/96～102Ef)が施行された．以上はすべて厚さ4mm，スライス・ギャップ1mmで撮像された．4例では上記に加えて3mm厚，0.6 mmスライス・ギャップのDOCIがGRE法T2*強調像(420/20, 30°)にて撮像された．なお，加算回数は全て2で，マトリックスは256×192, FOVは1例が24 cm，19例では19cmであった．なおFSE法のecho train lengthは8である．

20例のMRIを施行している期間中，反復性前方脱臼やスポーツ障害肩などで見られる関節唇損傷の診断が通常のMRIでは困難なことが少なくないことがわかってきた．このことから関節唇損傷が疑われ，かつ関節鏡や手術を前提とした患者にはMR arthrography(以下，MR arthro.と略す)を施行するようになり，20例中最近の6例では肩甲上腕関節内に生理食塩水を10～20ml注入したMR arthro.が施行された．

従来の撮像面による画像と二重斜位画像との比較検討項目は，横断像ではBankart lesionを代表とする関節唇損傷(15例)ならびにHill-Sachs lesion(12例)の診断能である．関節鏡にて前方関節唇・関節包複合体に異常がないことが確認された4例では前下関節上腕靭帯(Anterior band of Inferior

Table 1 Comparison between conventional images and double oblique images.

A. Comparison between conventional axial images and double oblique axial images.

		C	E	D
Discrimination of AIGHL	(n = 4)	0	1	3
Diagnostic performance of labral injury	(n = 15)	0	10	5
Diagnostic performance of Hill-Sachs lesion	(n = 12)	0	1	11

B. Comparison between conventional oblique coronal images and double oblique coronal images.

		C	E	D
Discrimination of muscles and tendons of rotator cuff	(n = 20)	0	1	19
Discrimination of long head of biceps tendon	(n = 20)	0	5	15
Discrimination of labral-bicipital junction	(n = 20)	0	7	13
Diagnostic performance of SLAP lesion	(n = 7)	0	4	3
Diagnostic performance of rotator cuff tear	(n = 2)	0	2	0

C; Conventional images are better than double oblique images. E ; Conventional images are almost equal to double oblique images.
D; Double oblique images are better than conventional images. AIGHL; Anterior band of Inferior Gleno-humeral Ligament.
SLAP; Superior Labrum Anterior and Posterior

Gleno-Humeral Ligament；AIGHL)の描出能についても比較した．冠状断像では腱板の各筋，腱，上腕二頭筋長頭腱(Long Head of Biceps Tendon；LHBT)，上腕二頭筋長頭腱と関節唇の癒合部(Labral-Bicipital Juntion，以下LBJと略す)，それぞれの正常解剖の分離・識別能を検討した．さらに関節鏡あるいは手術でSLAP lesionと診断された7例，腱板損傷と診断された2例ではCOCIとDOCIの診断能について比較した．画像の評価，比較は全てretrospectiveに行い3名の放射線科医の合意により結論をえた．また，従来の画像と二重斜位画像は同時に検討した．

結　果

通常の撮像面による画像と二重斜位撮像面による画像の比較をTable 1に示す．関節鏡で前方関節唇・関節包複合体に異常のなかった4例における横断像での前下関節上腕靭帯の描出能は1例でCAIとDOAIに差を認めなかったが，3例でDOAIの方が優れていた(Fig.2)．15例の関節唇損傷の診断精度は10例で大差なかったが，5例ではDOAIの方が優れており(Fig.3)，Hill-Sachs lesionは12例中11例でDOAIの方がよく描出されていた(Fig.3)．冠状断像における腱板の各筋・腱の識別は20例中19例でDOCIが優れており(Fig.4)，上腕二頭筋長頭腱の識別能ならびにLBJの識別能は，それぞれ20例中15例，20例中13例でDOCIの方が優れていた(Fig.5)．SLAP lesionは7例中4例が上腕二頭筋長頭腱付着部周囲の上部関節唇にびらんや毛羽立ち(fibrillation)などを認めたtype I病変だったが，COCIならびにDOCIともに診断できず差はなかった．同部に剥離を認めたtype IIのSLAP lesion 3例の診断能はDOCIの方が優れていた(Fig.6)．2例の腱板損傷はいずれも棘上筋腱の不全断裂であったが，1例はCOCI，DOCIともに診断できず，1例はいずれでも診断できたが損傷の描出能には大差はなかった．

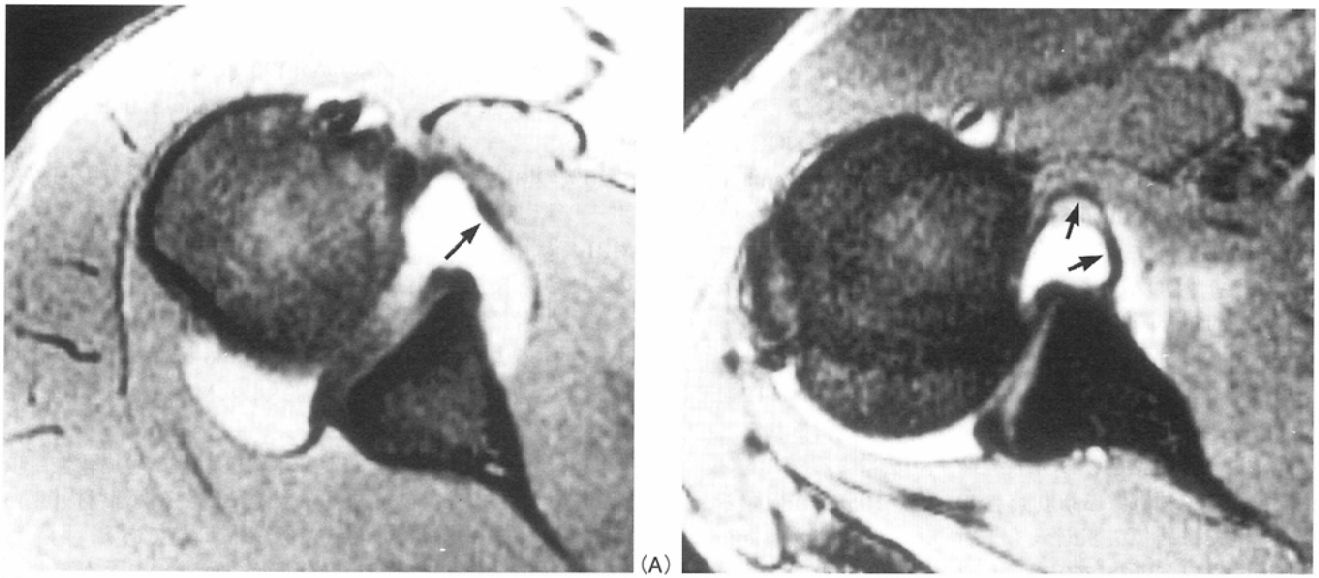

Fig.2 Discrimination of the anterior band of inferior gleno-humeral ligament (AIGHL)on MR arthrography. AIGHL(arrow)is more clearly identified on DOAI(B)than on CAI(A). (A; GRE 320/9, 30°B; GRE 420/20, 30°)

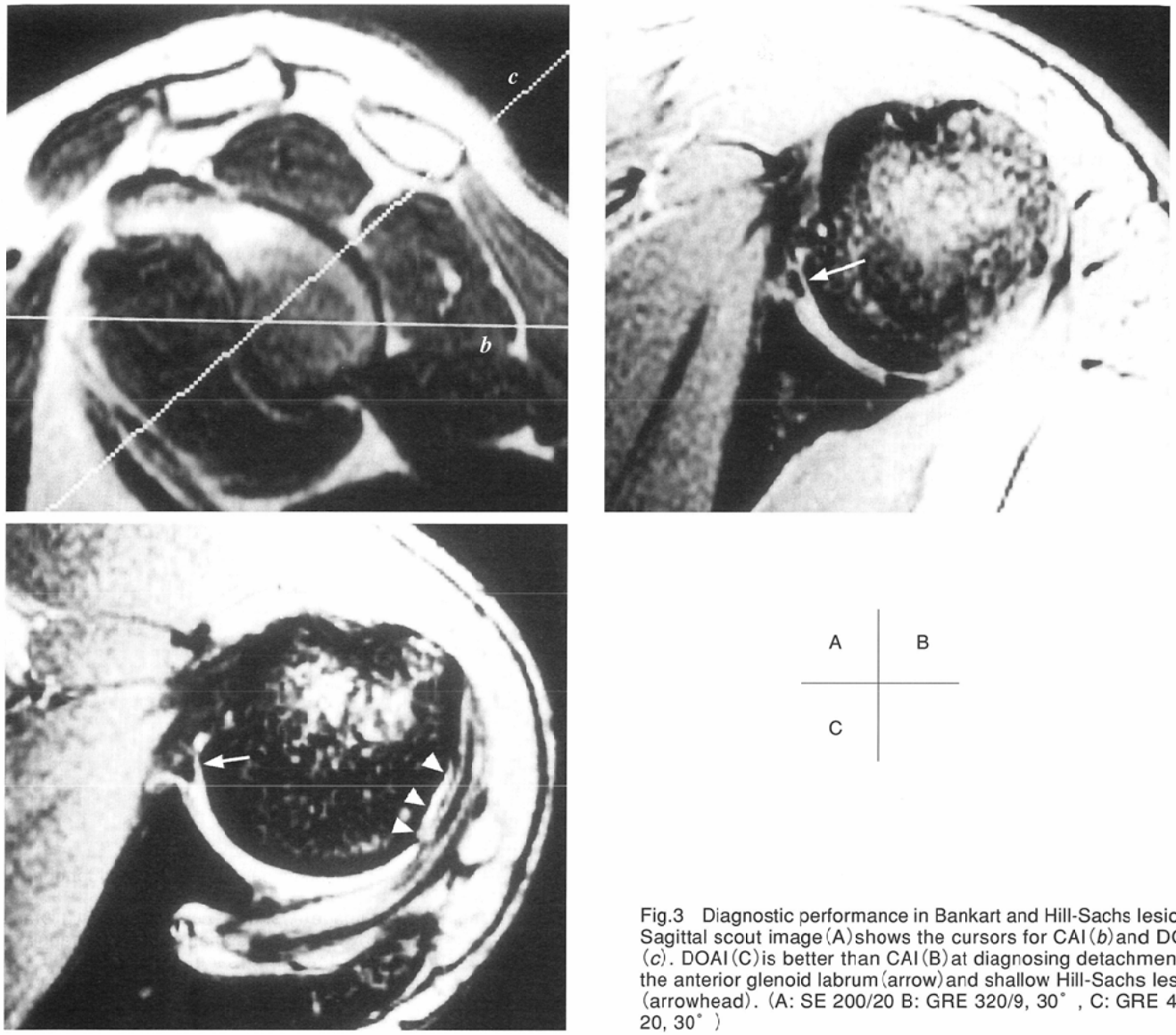

Fig.3　Diagnostic performance in Bankart and Hill-Sachs lesions. Sagittal scout image (A) shows the cursors for CAI (*b*) and DOAI (*c*). DOAI (C) is better than CAI (B) at diagnosing detachment of the anterior glenoid labrum (arrow) and shallow Hill-Sachs lesion (arrowhead). (A: SE 200/20 B: GRE 320/9, 30°, C: GRE 420/20, 30°)

考　察

腱板損傷やSLAP lesion[5]を含めた関節唇損傷の診断に関するMRIの報告は多い[1)-4),6),7)]が，撮像面に関しては冠状断像から横断像(CAI)を撮像し，この横断像を基に肩甲骨に平行あるいは直行する斜位冠状断像(COCI)，斜位矢状断像を撮像するのが一般的である[8)-10)]．われわれも二重斜位撮像面をルーチンの撮像面とするまでは同様の方法で肩関節のMRIを施行してきたが，従来の斜位冠状断像では肩甲下筋と棘下筋・小円筋の識別が困難なことがあり，また横断像でも棘上筋と棘下筋の境界が判然とせず診断に苦慮することがあった．これは，肩甲骨ならびに肩甲上腕関節は水平面で傾いているだけでなく矢状面でも傾いているため通常の横断像ならびに斜位冠状断像は真に肩甲骨に直行あるいは平行な画像ではないことが原因であることに気づいた．3名のvolunteerについて斜位矢状断像を基準として肩甲骨長軸に直行する二重斜位横断像，ならびにこれに平行な二重斜位冠状断像を撮像し，臨床応用可能と判断した．当初は通常の撮像面に加えて二重斜位画像も撮像するという方法をとっていたが，手術あるいは関節鏡と対比した結果，二重斜位画像は従来の画像に比べて少なからぬ利点があることが判明したため，最近では肩関節MRIのルーチン撮像面としている．Erickson[11)]らは肩関節の凍結切片とMRIとの比較で通常の横断像の他に斜位横断像を撮像しているが，ルーチン検査を斜位矢状断像を基準とした二重斜位撮像面で行っているという報告はわれわれの調べたところではない．

腱板損傷はMRIのよい適応であるが，広範な断裂がある場合は棘上筋腱だけの断裂なのか，あるいは棘下筋腱や肩甲下筋腱に断裂が及んでいるかどうかを診断する必要がある．通常の横断像ならびに斜位冠状断像に加えてT2強調斜位矢状断像を撮像していればこの診断は比較的容易である．しかし，斜位矢状断をルーチン検査としていない施設，あるいはMRI検査時に画像をチェックして斜位矢状断を随時追加指示できる医師が常勤していない施設では，斜位冠状断像あるいは横断像から断裂の範囲を診断する必要がある．このような場合従来の撮像面による画像では腱板の各筋・腱を分離・識別するのが困難なことがある．すなわちCOCIならびにCAIの撮像面は腱板の各筋・腱に対して

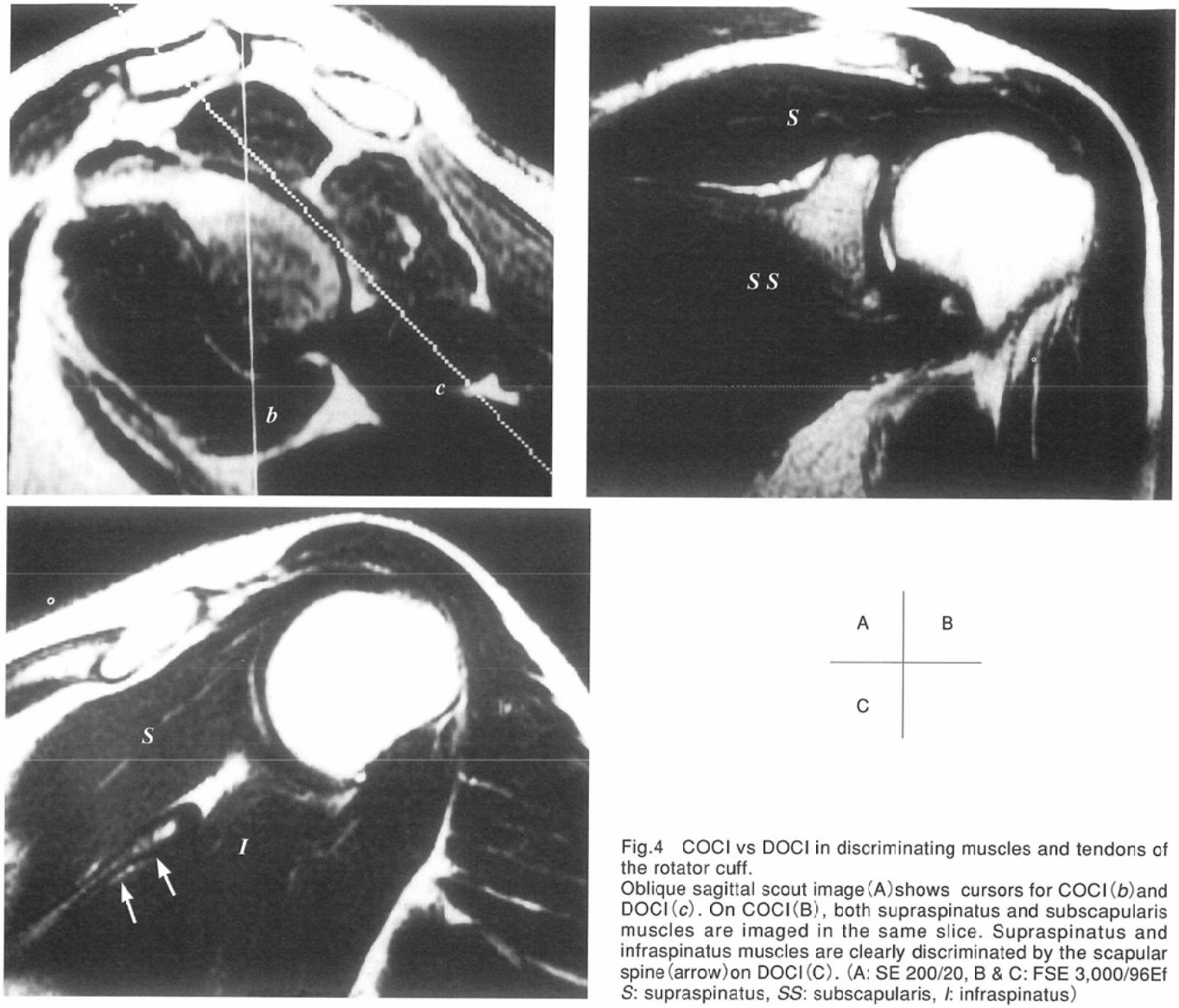

Fig.4 COCI vs DOCI in discriminating muscles and tendons of the rotator cuff.
Oblique sagittal scout image (A) shows cursors for COCI (*b*) and DOCI (*c*). On COCI (B), both supraspinatus and subscapularis muscles are imaged in the same slice. Supraspinatus and infraspinatus muscles are clearly discriminated by the scapular spine (arrow) on DOCI (C). (A: SE 200/20, B & C: FSE 3,000/96Ef
S: supraspinatus, *SS*: subscapularis, *I*: infraspinatus)

斜めの撮像面であり，COCIではかなり後方の撮像面の画像で初めて棘下筋・腱，小円筋・腱が描出されてくるのであり，前方の画像で肩甲骨を境にして棘上筋の下方にみえるのは棘下筋ではなく肩甲下筋である(Fig.4)．DOCIはより肩甲骨の長軸に平行な画像であり，肩甲棘が明瞭に識別できることにより棘上筋と棘下筋・小円筋の分離・識別が容易となる(Fig.4)．

肩関節においても膝関節と同様，関節鏡検査ならびに関節鏡手術が普及してきており，上腕二頭筋長頭腱付着部前後の上部関節唇の損傷，すなわちSLAP lesion[5]と診断される症例も増えつつある．SLAP lesionをより正確に診断するためにMR arthro. や撮像肢位の工夫なども試みられている[12),13)]が，上腕二頭筋長頭腱や同腱と上部関節唇の癒合部(LBJ)をまず正確に同定することが最も重要と考えられる．上腕二頭筋長頭腱は上腕骨頭の大・小結節の間の結節間溝を通り関節内に進入，関節窩の上部の関節上結節で関節唇に癒合する[14)]．COCIでは棘上筋・腱の前縁と上腕二頭筋長頭腱が同一の撮像面で認められることが多いのに比べて，DOCIでは同一撮像面での両者の重なりが少ないため上腕二頭筋長頭腱の分離・識別がより容易となる．また，LBJの識別も，LBJを上腕二頭筋長頭腱から連続的に捉えられるDOCIの方がCOCIより容易である．

関節鏡で関節唇損傷の所見をみとめた場合，損傷の部位や範囲は時計時刻で表現されるのが一般的である[15)]．例えば右肩の前方中央から下縁までの関節唇は3時から6時と記録される．従来の横断像，CAIは関節窩の長軸に対して斜めの画像であるため前後の関節唇が時計時刻の前後に対応しないが，DOAIでは右肩の前方関節唇が3時であれば，後方はおよそ9時の関節唇がみえていることになり時計時刻への対応がある程度可能である．さらにはMRI所見を大まかな時計時刻で記載することも可能である．

前下関節上腕靭帯は肩関節の安定性にとって重要な役割を果たしていると考えられており[14)]，反復性前方脱臼あるいは不安定肩のMRIにおいては関節唇のみでなく前下関節上腕靭帯にも注目する必要がある．関節鏡で前方関節唇・関節包複合体に異常を認めなかった4例中3例でDOAIのほうが前下関節上腕靭帯を同定・識別しやすかった．前下関節上腕靭帯は関節唇の前下方から起こり斜めに外側下方へ走

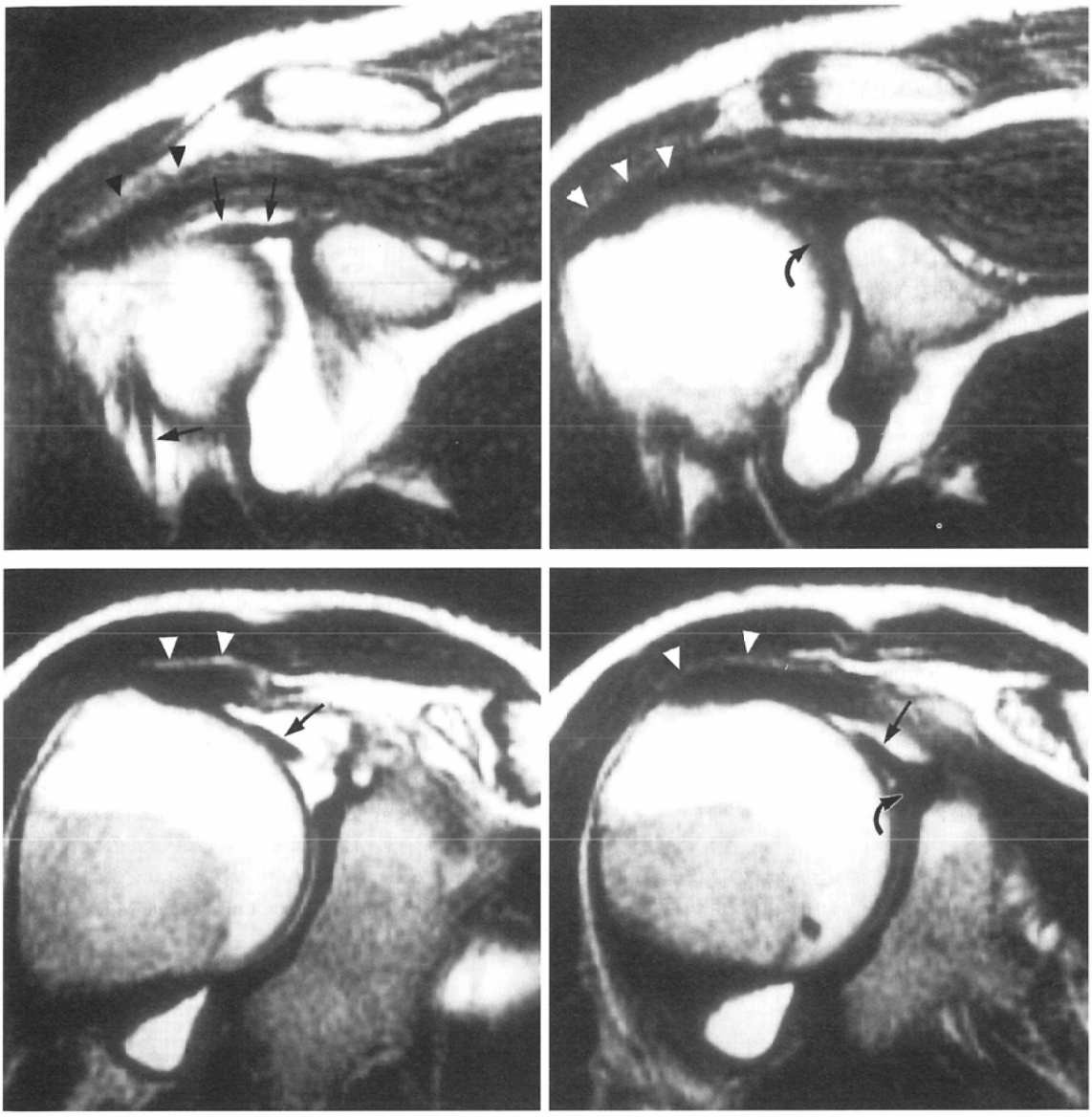

Fig.5　COCI vs DOCI in discriminating the long head of biceps tendon (LHBT) and labral-bicipital junction (LBJ) on MR arthrography.
Images on the left are more ventral than those on the right. LHBT (arrow) and LBJ (curved arrow) are more clearly identified and discriminated from supraspinatus tendon (arrowhead) on DOCI (C, D) than on COCI (A, B). (A, B, C and D: FSE 3,000/96Ef)

行，上腕骨の外科頚付近に付着する[14]．従来の横断像では，前下方の関節包が充分撮像されないため前下関節上腕靭帯を全域にわたって確認できないことが多いと考えられる．

画質に関しては，ほとんどの症例で通常の撮像面と二重斜位撮像面の画像に優劣はなかった．差が認められた症例では体動によるアーチファクトが画像劣化の主因であった．

以上，通常の撮像面に比べて二重斜位撮像面の画像の方が肩関節の解剖あるいは各構造の分離・識別能において優れていることについて述べた．

次に，実際の病変の診断能について考察したい．反復性前方脱臼ならびに不安定肩が20例中15例と大半を占め，対象疾患に偏りが見られるため，横断像における関節唇損傷とHill-Sachs lesionの診断能についての比較が主となった．Hill-Sachs lesionの診断能は12例中11例と圧倒的にDOAIが優れていた．骨頭大結節のより上方までDOAIは撮像されていること，ならびに上腕骨の長軸にDOAIの方がより直行していることで容易に理解できる．関節唇損傷そのものの診断に関してはDOAIが15例中5例で優れていたが，10例では

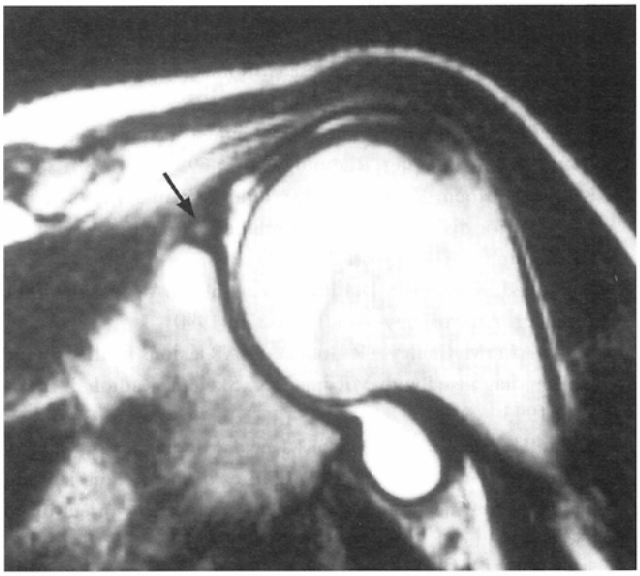

Fig.6　Type II SLAP lesion.
Although FSE T2 weighted COCI (not shown) were negative, high signal intensity (arrow) is identified in the labral-bicipital junction on FSE T2 weighted DOCI (MR arthrography, FSE 3,000/96Ef).

CAI，DOAIに大差なかった．しかしながら前述のように損傷の部位や範囲の診断あるいは前下関節上腕靭帯が確認できるか否かなどに関しては明らかにDOAIの方が優れていると考えられる．時計時刻への対応，あるいはSLAP lesion を含めた関節唇損傷の診断に関しては肩甲骨関節窩の中央部に中心をおく車軸状の撮像(radial scan)[8]も有用かもしれない．しかし，現状ではradial scan を施行出来ない装置も少なくない．肩関節におけるradial scanは，膝半月板損傷の診断におけるradial scan[16]と同様付加的な撮像法と思われ，通常あるいは二重斜位の横断像が不要になるとは考えにくい．

腱板損傷は不全断裂の2例のみで，COCIに比べてDOCIが有用な症例は経験しなかった．しかし棘上筋が退縮しているような完全断裂では断裂がどこまで及んでいるかを判定する必要があり，これには肩甲棘を境にして棘上筋と棘下筋・小円筋を容易に分離・識別できるDOCIの方が優れていると考えられる．

MRIによるSLAP lesion 7例の診断は全体としては困難であった．Type Iは微細な損傷であり，われわれの経験ではMR arthro.を施行してもその診断は極めて困難である．剥離や断裂などのtype II以上のSLAP lesionはMRIあるいはMR arthro.で診断できることがある[6),7),12),13)]．DOCIの方が，上腕二頭筋長頭腱ならびに長頭腱と上部関節唇の癒合部(LBJ)を同定・識別しやすいためSLAP lesion診断能の向上が期待できる．今回の検討でも3例のtype II SLAP lesionの診断能はDOCIの方が優れていた．

以上，病変の有無に関して，二重斜位画像が通常の画像に比べて圧倒的に優れていたのは反復性前方脱臼におけるHill-Sachs lesionのみであった．Bankart lesionやSLAP lesionあるいは腱板断裂の有無の診断に関して有意に二重斜位画像が優れているという確証はえられなかった．しかしながら，腱板断裂の範囲や関節唇損傷の部位の正確な診断あるいは上腕二頭筋長頭腱や同腱と上部関節唇との癒合部さらには前下関節上腕靭帯などを同定する点において明らかに二重斜位画像が優れていた．したがって，二重斜位画像による肩関節のMRIを施行することにより，より詳細な肩関節疾患の診断が期待できると考えられた．

結　論

斜位矢状断像を基準として肩甲骨長軸に直行あるいは平行な撮像面による画像，即ち二重斜位横断像ならびに二重斜位冠状断像は従来の画像に比べて腱板の各筋・腱や上腕二頭筋長頭腱ならびに長頭腱と関節唇との癒合部，さらには前下関節上腕靭帯など肩関節の各構造を同定あるいは分離・識別する点において有用である．また，関節唇のより正確な部位の把握も可能になる．肩関節疾患の診断能において二重斜位画像が従来の画像より有意に優れているという確証はえられなかったが，二重斜位画像により病変の有無の診断だけでなく病変の部位や範囲などのより詳細な肩関節疾患の診断が可能になると考えられた．

稿を終えるにあたり，ご指導頂いた回生会大西病院整形外科　中村隆二郎先生，青森県立中央病院整形外科　岡村良久先生，国立弘前病院整形外科　柿崎　寛先生，弘前大学整形外科　大塚博徳先生，原田征行教授，同脳研リハビリテーション部門　福田道隆教授，同放射線科　Prado, Gerson Luis Medina M.D. ならびに竹川鉦一前教授に深謝いたします．

文　献

1) Kneeland JB, Middleton WD, Carrera GF, et al: MR imaging of the shoulder; Diagnosis of rotator cuff tear. AJR 149: 333-337, 1987
2) Quinn SF, Sheley RC, Demlow TA, et al: Rotator cuff tendon tears; Evaluation with fat-suprresed MR imaging with arthroscopic correlation in 100 patients. Radiology 195: 497-501, 1995
3) Seeger LL, Gold RH, Basett LW: Shoulder instability; Evaluation with MR imaging. Radiology 168: 695-697, 1988
4) Kieft GJ, Bloem JL, Rozing PM, et al: MR imaging of recurrent anterior dislocation of the shoulder; Comparison with CT arthrography. AJR 150: 1083-1087, 1988
5) Snyder SJ, Karzel RP, Del Pizzo W, et al: SLAP lesions of the shoulder. Arthroscopy 6(4): 274-279, 1990
6) Smith AM, McCauley TR, Jokl P: SLAP lesions of the glenoid labrum diagnosed with MR imaging. Skeletal Radiol 22: 507-510, 1993
7) Monu JUV, Pope Jr TL, Chabon SJ, et al: MR diagnosis of supeior labral anterior posterior(SLAP)injuries of the glenoid labrum; Value of routine imaging without intraarticular injection of contrast material. AJR 163: 1425-1429, 1994
8) Holt RG, Helms CA, Steinbach L, et al: Magnetic resonance imaging of the shoulder: Rationale and current applications. Skeletal Radiol 19: 5-14, 1990
9) Berquist TH: Shoulder and arm.(In)Berquist TH ed : MRI of the musculoskeletal system. 2nd ed. 313-316, 1990, Raven Press, New York
10) Zlatkin MB: Anatomy of the shoulder. (In)Zlatkin MB: MRI of the shoulder. 21-39, 1991, Raven Press, New York
11) Erickson SJ, Fitzgerald SW, Quinn SF, et al: Long bicipital tendon of the shoulder; Normal anatomy and pathologic findings on MR imaging. AJR 158: 1091-1096, 1992
12) Palmer WE, Brown JH, Rosenthal DI: Labral-ligamentous complex of the shoulder; Evaluation with MR arthrography. Radiology 190: 645-651, 1994
13) Tirman PFJ, Bost FW, Garvin GJ, et al: Posterosuperior glenoid impingement of the shoulder; Findings at MR imaging and MR arthrography with arthroscopic correlation. Radiology 193: 431-436, 1994
14) Ruland LJ, Matthews LS: Gross arthroscopic anatomy.(In) Pettrone FA ed: Athletic injuries of the shoulder. 1-16, 1995, McGraw-Hill, Inc., New York
15) Cvitanic O, Tirman PFJ, Feller JF, et al: Using abduction and external rotation of the shoulder to increase the sensitivity of MR arthrography in revealing tears of the anterior glenoid labrum. AJR 169: 837-844, 1997
16) Janzen DL, Munk PL, Helms CA: Technique of magnetic resonance imaging of the knee.(In)Munk PL, Helms CA ed: MRI of the knee. 2nd ed. 1-28, 1996, Lippincott-Raven, Philadelphia