Osaka University Knowledge Archive

Title	T1-201心電図同期心プールSPECTの有用性に関する検討-第1編-心電図同期心プールSPECTとの比較-
Author(s)	望月, 輝一
Citation	日本医学放射線学会雑誌. 1989, 49(12), p. 1567-1572
Version Type	VoR
URL	https://hdl.handle.net/11094/19211
rights	
Note	

Osaka University Knowledge Archive : OUKA

https://ir.library.osaka-u.ac.jp/

Osaka University

日本医放会誌：49（12），1567—1572，1989（平1）

Tl-201心電図同期心筋SPECTの有用性に関する検討

—第1編—心電図同期心プールSPECTとの比較—

愛媛大学医学部放射線科
望　月　輝　一

（平成元年5月22日受付）
（平成元年7月10日最終原稿受付）

Clinical Evaluation of the Tl-201 ECG-Gated Myocardial SPECT

—Comparison with the ECG-Gated Blood Pool SPECT—

Teruhito Mochizuki
Department of Radiology, Ehime University School of Medicine

Research Code No. : 705.2

Key Words : Thallium-201, ECG-gated SPECT, Left ventricular wall motion

In order to evaluate the clinical usefulness of the Tl-201 ECG-gated myocardial single photon emission computed tomography (SPECT), we compared the wall motion and the grade of the Tl-201 uptake of the ECG-gated myocardial SPECT with the wall motion of the ECG-gated blood pool SPECT. Materials were 87 patients of 50 old myocardial infarctions (OMIs), 19 hypertrophic cardiomyopathies (HCMs), 2 dilated cardiomyopathies (DCMs) and 16 others. After intravenous injection of 111-185 MBq (3—5 mCi) of Tl-201 at rest, the projection data were acquired using a rotating gamma-camera through 180°, from RAO 45° in 24 directions, each of which consisted of 80—100 beats. For the reconstruction of ED, ES and non-gated images, R-R interval was divided into about 20 (18—22) fractions. In 348 regions of interest (anterior, septal, lateral and inferrior wall) in 87 cases, wall motion and the Tl-201 uptake were evaluated to three grades (normal, hypokinesis and akinesis; normal, low and defect, respectively), which were compared with the wall motion of the ECG-gated blood pool SPECT. The wall motion and the grade of the Tl-201 uptake of the ECG-gated myocardial SPECT correlated well with the wall motion of the ECG-gated blood pool SPECT (96.6% and 87.9%, respectively).

In conclusion, the ECG-gated myocardial SPECT can provide clear perfusion images and is a very useful diagnostic strategy to evaluate the regional wall motion and perfusion simultaneously.

I. はじめに

心電図同期心筋single photon emission computed tomography（SPECT）は拡張期（ED）像と収縮期（ES）像とを分離して得られ，有用な点として，（1）非同期に比べ，良好な血流イメージが得られ，形態診断に有利である[1]，（2）壁運動の評価が可能である，（3）収縮に伴う壁厚の変化（systolic wall thickening）が評価できる等が挙げられる．しかし，データ収集時間が長く，またデータ処理にも時間がかかるなどの理由で，負荷心筋シンチグラフィー（SPECT）[2)~5)]やファーストパス法[6)]及び心プールマルチゲート（MUGA）法[7)]のように日常一般検査としては普及されておらず，十分な臨床的評価はされていない．本研究では心電図同期心筋SPECTの臨床的有用性に関して壁運動の評価能力および心筋灌流と壁運動の関係

について検討を行った．

II．対象および方法

1）対象

対象は心電図同期心筋SPECTを施行した87例で，陳旧性心筋梗塞50例（前壁・中隔梗塞13例，下壁梗塞19例，側壁梗塞3例，多枝病変15例），肥大型心筋症（HCM）19例，拡張型心筋症（DCM）2例，その他16例（高血圧症4例，正常3例，心臓悪性リンパ腫2例，心臓アミロイドーシス疑い，洞機能不全症候群，肺動脈弁狭窄兼閉鎖不全症，肺性心，特発性肺高血圧症，ネフローゼ症候群，糖尿病，各1例）である．年齢は15～85歳，平均59.1歳で，全例においてほぼ同時期にピロリン酸を使用したin vivo標識赤血球による心電図同期心プールSPECTを施行している．

2）装置

使用した装置はsingle headの回転型ガンマカメラ（日立γ-view-T）と核医学データ処理装置（HARP-system）で，低エネルギー高分解能型コリメーターを使用した．イメージサイズは64×64マトリックスで，マトリックスサイズは6.1mmで1スライス厚でもある．

3）方法

安静時に塩化タリウム（^{201}TlCl）11～185MBq（3～5mCi）を静注し10分後からSPECTのデータ収集を行った．データ収集はR-R間隔を約20分割（18～22分割）するマルチゲート（MUGA）法によってRAO 45°～LPO 45°の180°，24方向，80～100心拍/stepで行い，時間は30～40分を要した．R-R間隔の最初の3フレームを加算して拡張期像（ED像）を，収縮期の3フレームを加算して収縮期像（ES像）を，また全フレームを加算して非同期像を作成した．得られたED，ES，非同期の24方向のデータに9点スムージングを行い，フィルター逆投影法によって体軸横断像を再構成し，短軸像，長軸矢状断像，長軸水平断像を作成した．吸収補正は行っていない．心筋及びプールSPECTによる壁運動の評価は，心臓軸の3方向において各々中心付近の2～4スライスを加算した像を作成し，ED像とES像の重ね合わせによって正常（normal），低下（hypokinesis）および壁運動なし（akinesis）の3段階に評価した．尚，dyskinesisはakinesisに含めた．

Tl摂取の程度は，心臓軸3方向のED像において病変の中心部で視覚的に，正常（normal），低下（low）および欠損（defect）の3段階に評価した．尚，明らかにTlの集積低下を認めるが病変部のRIカウントが正常部の半分以上保たれているものを低下，病変部のRIカウントが正常部の半分未満のものを欠損とした．

III．結　　果

心電図同期心筋SPECTの壁運動評価と心電図同期心プールSPECTの壁運動評価とを比較した結果をTable 1にまとめた．348領域中336領域で一致し，一致率は96.6%であった．

前壁及び側壁では全例で一致し，中隔では心プールSPECTに比べ心筋梗塞の3例，その他の1例（肺性心）で過小評価し，心筋梗塞の1例で過大評価した．下壁では心プールSPECTに比べ心筋梗塞の5例で過小評価し，心筋梗塞の2例で過大評価した．

心電図同期心筋SPECTのTl摂取（欠損）の程度と心プールSPECTの壁運動評価との比較は，それぞれTl摂取正常と壁運動正常，Tl低下と壁運動低下，Tll欠損と壁運動のないものとを対応させると（Table 2），一致率は348領域中306領域，87.9%であった．

心筋梗塞50例中，Tlの集積低下や欠損の見られる梗塞部位91領域（前壁31，中隔18，下壁35，側壁7領域）において心プールSPECTの壁運動と比較しTable 3にまとめた．これら91梗塞領域中35領域（38.5%）に壁運動（hypokinesis，normal）が認められた．その内訳は（1）Tl摂取が低下しており壁運動も低下している部位が14領域（15.4%）．（2）Tl摂取は低下で壁運動が正常な部位が11領域（12.1%）．（3）Tlは欠損で壁運動が低下している部位が6領域（6.6%）．（4）Tlは欠損で壁運動の正常な部位が4領域（4.4%）（前壁心尖部小梗塞1例，下壁梗塞3例）であった．

IV．症例呈示

症例を2例呈示する．

症例1　61歳男性，下壁梗塞．下壁全体にTlの

Table 1　Comparison of the left ventricular wall motion of the Tl-201 ECG-gated myocardial SPECT with that of the ECG-gated blood pool SPECT

anterior wall

Tl \ pool	Normal	Hypo-kinesis	A-kinesis
Normal	26 (I) 19 (H) 15 (M)		
Hypo-		4 (I) 2 (D) 1 (M)	
A-			20 (I)

septum

Tl \ pool	Normal	Hypo-kinesis	A-kinesis
Normal	31 (I) 19 (H) 14 (M)		
Hypo-		7 (I) 2 (D) 1 (M)	1 (I)
A-		1 (M) 3 (I)	8 (I)

lateral wall

Tl \ pool	Normal	Hypo-kinesis	A-kinesis
Normal	40 (I) 19 (H) 15 (M)		
Hypo-		5 (I) 2 (D) 1 (M)	
A-			5 (I)

inferior wall

Tl \ pool	Normal	Hypo-kinesis	A-kinesis
Normal	15 (I) 19 (H) 14 (M)	1 (I)	
Hypo-	3 (I)	7 (I) 2 (D) 2 (M)	1 (I)
A-	2 (1)		21 (I)

I：OMI　H：HCM　D：DCM　M：Miscellaneous

Table 2　Comparison of the grade of Tl-201 uptake in ED images with the wall motion of the ECG-gated blood pool SPECT

anterior wall

Tl \ pool	Normal	Hypo-kinesis	A-kinesis
Normal	18 (I) 19 (H) 15 (M)	1 (I) 2 (D) 1 (M)	
low	7 (I)	3 (I)	
defect	1 (I)		20 (I)

septum

Tl \ pool	Normal	Hypo-kinesis	A-kinesis
Normal	30 (I) 19 (H) 15 (M)	1 (I) 2 (D) 1 (M)	1 (I)
low	1 (I)	5 (I)	
defect		3 (I)	9 (I)

lateral wall

Tl \ pool	Normal	Hypo-kinesis	A-kinesis
Normal	41 (I) 19 (H) 15 (M)	2 (I) 2 (D) 1 (M)	
low		1 (I)	
defect		1 (I)	5 (I)

inferior wall

Tl \ pool	Normal	Hypo-kinesis	A-kinesis
Normal	14 (I) 19 (H) 14 (M)	1 (I) 2 (D) 1 (M)	
low	3 (I)	5 (I) 1 (M)	3 (I)
defect	3 (1)	2 (I)	19 (I)

I：OMI　H：HCM　D：DCM　M：Miscellaneous

欠損を認め，壁運動は認められない（Fig. 1a）．心電図同期心プールSPECTのED, ES画像重ね合わせによる壁運動の評価ではTlが欠損である下壁はakineticである（Fig. 1b）．即ち下壁梗塞部はTlが欠損で，壁運動も認められないviability のないscarと考えられる．

症例2　52歳男性，下壁梗塞．下壁はTlの集積がわずかに認められる程度でありほぼ欠損といえるが，壁運動はある程度認められる（hypokinesis）（Fig. 2a, c）．心電図同期心プールSPECTの

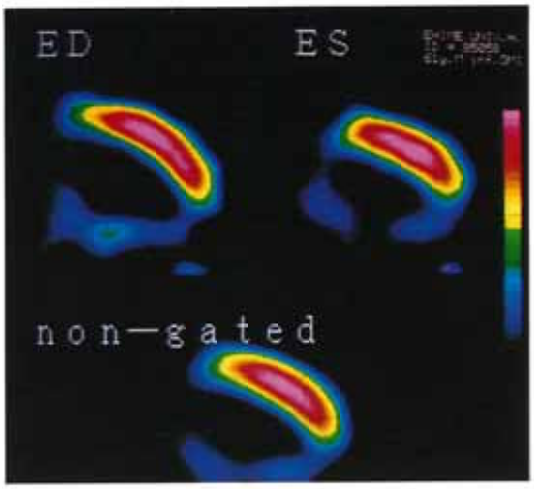

1a

1b

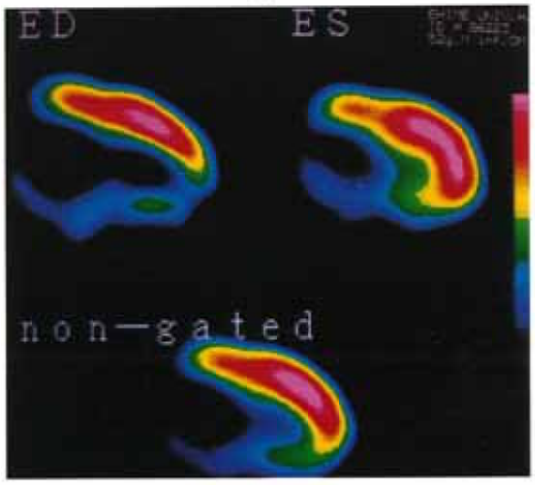

2a

2b

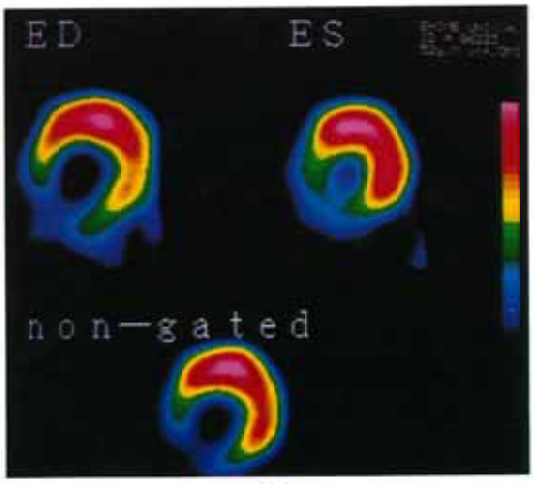

2c

2d

Table 3　In 91 infarcted lesions of 50 OMIs, the grades of Tl-201 uptake were compared with the wall motions of ECG-gated blood pool SPECT. In 35 lesions (38.5%) wall motion (normal and hypokinesis) were observed

Tl \ pool	Normal	Hypo-kinesis	A-kinesis	Total
low	11 (12.1%)	14 (15.4%)	3 (3.3%)	28 (30.8%)
defect	4 (4.4%)	6 (6.6%)	53 (58.2%)	63 (69.2%)
Total	15 (16.5%)	20 (22.0%)	56 (61.5%)	91 (100%)

ED, ES 画像重ね合わせによる壁運動の評価は正常 (normal) である (Fig. 2b, d). 本例では心筋梗塞部に残存心筋があり，比較的良好な収縮機能を有するものと考えられる.

V. 考　　察

SPECT の普及に伴って心筋シンチグラフィーも SPECT で行われるようになり，3 次元的に詳細な Tl 分布の把握ができるようになった[2)~5)8)]. 臨床的にも心筋 SPECT は虚血性心疾患に広く応用されるようになり，特に負荷心筋 SPECT は虚血巣，梗塞巣の，部位，範囲の評価に有用である. ^{201}Tl を用いた心筋灌流による虚血や梗塞巣を評価する心筋シンチグラフィーに対して，一方では心プールマルチゲート (MUGA) 法を SPECT に応用した心電図同期心プール SPECT[9)~12)]は 3 次元的局所壁運動の観察や左室容積の測定にも有用である.

心電図同期心筋 SPECT[1)]は，心筋灌流と壁運動の両者を評価できる. しかも ED 像と ES 像を分離できるため，心筋の形態診断に有利であり，心筋梗塞例では梗塞部位をより明瞭に把握できた.

心筋梗塞例で Tl 摂取の低下や欠損のある部位の壁運動評価では，心プール SPECT に比べ過小評価する傾向が見られたが，Tl 摂取の欠損や著明に低下した部位では心筋 SPECT による壁運動の評価が困難な場合があるためと思われた.

また Table 3 で示した如く心筋梗塞50例，91領域中で心プール SPECT によって壁運動のみられるものが35領域 (38.5%) に認められ，その内15領域 (16.5%) (Tl 摂取低下11領域，Tl 欠損 4 領域) では心プール SPECT では壁運動が正常であり，壁運動の評価からは心筋梗塞の診断が不可能と考えられた. これらの壁運動の見られる梗塞部位は，残存心筋を有し収縮力が残っている状態，あるいは周囲の収縮のある部位に引きつられて壁運動が見られる状態，もしくはその両者が考えられる. このように心プール SPECT による壁運動と Tl-201心筋 SPECT による心筋灌流との不一致例が見られることは，心プール法による壁運動の評価のみではなく，心電図同期心筋 SPECT による詳細な心筋灌流と壁運動の評価，viability の判定が有用であると考えられた.

VI. 結　　語

1) 87例全例において良好な ED, ES, 非同期像が得られ，集積低下，欠損の有無および壁運動の評価ができた.

2) Tl と心プール SPECT の壁運動の評価は良く一致した (96.6%). Tl の集積 (欠損) の程度と心プール SPECT の壁運動との対比では，一致率は87.9%であった.

3) 心筋梗塞部位91領域中，心プール SPECT にて壁運動のみられるものが35領域 (38.5%) に認められた≪hypokinesis 20領域 (22.0%), normal 15領域 (16.5%)≫.

以上，Tl-201心電図同期心筋 SPECT はデータ収集及び処理に多少時間はかかるものの，詳細な心筋灌流と壁運動との両者を評価でき非常に有用な検査法であると考えられた.

Fig. 1　Sixty-one-year-old male with inferior old myocardial infarction. a) The Tl-201 ECG-gated myocardial SPECT dpicted clearly an absence of the wall motion (akinesis) as well as a defect of the inferior wall. b) The ECG-gated blood pool SPECT showed consistently an akinesis of the inferior wall.

Fig. 2　Fifty-two-year-old male with inferior old myocardial fnfarction. a), c) The Tl-201 ECG-gated myocardial SPECT dipicted a nearly complete defect of the inferior wall, while the wall motion was sustained (hypokinesis). b), d) The ECG-gated blood pool SPECT showed a normal wall motion of the inferior wall.

稿を終えるに臨み，ご指導，ご校閲を頂きました愛媛大学部放射線医学教室，浜本　研教授に深甚なる感謝の意を表します．又，終始適切なご指導，ご協力を頂いた同内科学第二講座，伊藤武俊前助教授，藤原康史先生をはじめ同内科学第二講座の皆様および同放射線医学教室の棚田修二講師，村瀬研也助手に心から感謝致します．

文　献

1) 二神康夫，浜田正之，前田寿登，他：肥大型心筋症の形態診断における心電図同期^{201}T1 心筋 single photon emission computed tomography の有用性の検討，核医学，20：633—639, 1983
2) Tamaki N, Yonekura Y, Mukai T, et al: Segmental analysis of stress thallium myocardial computed tomography for localization of coronary artery disease. Eur J Nucl Med 9：99—105, 1984
3) 玉木長良，児玉秋生，米倉義晴，他：運動負荷タリウムエミッションコンピューター断層法による心筋梗塞後の心筋生存能の評価，J Cardiogr 15：1—11, 1985
4) Garcia EV, Train KV, Maddahi J, et al: Quantification of rotational Thallium-201 myocardial tomography. J Nucl Med 26：17—26, 1985
5) 山本修三，土井　修，河原泰人，他：運動負荷^{201}T1 心筋 SPECT 像の定量的表示法 Quantitative representatin of stress myocardial single photon emission computed tomography，核医学，23：181—186, 1986
6) Hecht HS, Mirell SG, Rollet EL, Blahd WH: Left ventricular ejection fraction and segmental wall motion by peripheral first pass radionuclide angiography. J Nucl Med 19：17—23, 1978
7) Burow RD, Straus HW, Singleton R, et al: Analysis of left ventricular function with multiple gated acquisition cardiac blood pool imaging: comparison to contrast angiography. Circulation 56：1024—1028, 1977
8) 松島英夫，河合直樹，山本秀平，他：^{201}T1 心筋 emission computed tomography による陳旧性心筋梗塞の定量評価，日内会誌，74：95—103, 1985
9) Moore ML, Murphy PH, Burdine JA: ECG gated emission computed tomography of the cardiac blood-pool. Radiology 134：233—235, 1980
10) 玉木長良，向井孝夫，石井　靖，他：回転型ガンマカメラを用いた心拍同期心プール ECT の試み，画像医学，1：1—7, 1982
11) 渡辺　健，池辺信彦，田中　啓，他：心電図同期心プール断層法による局所壁運動の検討，核医学，22：1317—1326, 1985
12) 藤原康史，望月輝一，伊藤武俊，他：心電図同期心プール SPECT を用いた左室容量曲線の解析，J Cardiogr, 18：795—801, 1988