The University of Osaka
Institutional Knowledge Archive

Title	Multishot Echo-planar ImagingによるMR T2強調画像の肝腫瘤性病変における有用性に関する研究
Author(s)	田中, 康敬
Citation	日本医学放射線学会雑誌. 1998, 58(3), p. 67-74
Version Type	VoR
URL	https://hdl.handle.net/11094/19219
rights	
Note	

The University of Osaka Institutional Knowledge Archive : OUKA

https://ir.library.osaka-u.ac.jp/

The University of Osaka

Multishot Echo-planar Imagingによる MR T2強調画像の肝腫瘤性病変における有用性に関する研究

田中　康敬

大阪医科大学放射線医学教室

Studies on Utility of MR T2-weighted Images Using Multishot Echo-planar Imaging for Hepatic Mass Lesions

Yasunori Tanaka

MR T2-weighted images using multishot echo-planar imaging (EPI) and fast spin-echo (FSE) sequences were obtained in 22 patients with hepatic masses. Multishot EPI sequences included eight-shot breath-hold EPI and 16-shot EPI without breath-hold, while FSE sequences included nonfat-suppressed respiratory-triggered FSE, fat-suppressed respiratory-triggered FSE, and nonfat-suppressed breath-hold FSE. Signal-to-noise ratio, contrast-to-noise ratio and artifacts were compared between EPI and FSE images of 47 hepatic masses.

In evaluating solid tumors, EPI provided image quality equal or superior to that of FSE, whereas in the evaluation of nonsolid tumors FSE showed better image quality than EPI.

In conclusion, it was demonstrated that in the evaluation of hepatic solid tumors T2-weighted eight-shot breath-hold EPI can replace both nonfat-suppressed respiratory-triggered FSE and breath-hold FSE, and it was suggested that eight-shot breath-hold EPI can replace fat-suppressed respiratory-triggered FSE to reduce patient discomfort and increase examination throughput.

Research Code No. : *514.9*

Key words : *Echo-planar imaging, Liver, Neoplasm*

Received Jun. 11, 1997; revision accepted Dec. 10, 1997

Department of Radiology, Osaka Medical College

はじめに

肝腫瘤性病変のMRIによる描出能は，静磁場強度が低～中等度(0.15～0.6T)のMR装置ではT1強調画像の方がT2強調画像よりも優れている[1)-3)]が，高磁場(1.0～1.5T)MR装置ではT2強調画像がT1強調画像よりも優れている[3),4)]．肝腫瘤の描出能におけるcomputed tomography during arterial portography(以下CTAP)との比較では，中磁場MR装置による場合はMRIよりCTAPが優れている[5),6)]が，高磁場装置による場合はMR T2強調画像とCTAPとは同等であるとされている[5)]．また，MR T2強調画像によって，肝細胞癌や転移性肝腫瘍と肝血管腫とを高率に鑑別することができ[7),8)]，肝細胞癌や腺腫様過形成における悪性度の評価にもMR T2強調画像が有用である[9)]．このように，肝腫瘍の評価にはMR T2強調画像が非常に有用であるのだが，従来のspin echo(以下conventional spin echo：CSE)法には10数分の長い撮像時間を要するという大きな欠点がある．CSE法の半分以下の時間でT2強調画像を得ることができる撮像法として登場したのがfast spin echo(以下FSE)法である．FSE法はHennigらが開発した撮像法で，一回の繰返し時間の間に複数回の180°refocusing pulseを印加して，それぞれに対して複数回の信号収集を行う方法である[10)]．この方法では，撮像時間が短い分，より長い繰返し時間とエコー時間，より多くの撮像加算回数，より大きなマトリクスサイズの使用が可能となり，その結果，より強いT2コントラスト強調，空間分解能の向上，S/Nの向上および呼吸によるゴーストの軽減が可能となる[11)]．従って，肝腫瘤に対して一見非常に有効な撮像法であるかに思われる．しかし，FSE法は肝癌など充実性肝腫瘍において，CSE法よりも腫瘤の明瞭さとC/Nが劣るという欠点を有しており[11),12)]，肝に対しては，脳，脊髄[13),14)]や骨盤部領域[15),16)]のようにFSE法がCSE法にとって代わることはできないのが現状である．このようなFSE法の欠点を知りながらも，時間分解能とのtrade-offにより，肝に対するT2強調画像をCSE法でなくFSE法によって得ている施設が我々の施設を含めて多く見られる．

このような中，最近，一般のMR装置でもecho-planar imaging(以下EPI)法が実用可能となった．EPI法はMansfieldに

より1977年に発表された撮像法である[17]が，高い傾斜磁場強度と高速の傾斜磁場の切り替えが要求され，従来は研究用のMR装置でしか使用できなかった．この方法は，FSE法のように180°refocusing pulseを複数回印加するのではなく，位相エンコード方向の傾斜磁場を高速に複数回切り替ることで一回のRFパルスの励起のみですべてのデータを収集してしまう超高速撮像法であり[18]，優れた時間分解能とコントラスト分解能を有する[19]ため臨床応用に期待が持たれている．我々は本論文で，EPI法が肝腫瘤性病変のT2強調画像においてCSE法およびFSE法の有する欠点を補い，これらに置き換わることができるかどうかを検討し，臨床利用の可能性について考察した．

対象と方法

対象は1996年4月から1997年4月までの期間に当施設でMRIを撮像された肝腫瘤を有する22患者，47病変(確定診断の方法は，手術によるもの1病変，生検によるもの7病変，MRI，CT，エコー，血管造影などのモダリティによりなされたもの39病変)で，患者の内訳は9～81歳，平均59.7歳，男性9人，女性13人，病変の内訳は，肝細胞癌11個，転移性肝腫瘍18個，肝内胆管癌1個，肝血管腫5個，肝嚢胞12個，サイズは最大径10～110mm，平均26.6mm(SD = 21.6)である．なお対象とする腫瘤は同一診断名のものは一患者につき4個以内とした．

使用したMR装置はGE社製 Signa Horizon 1.5Tで，全例受信コイルとしてphased array torso coilを使用し，消化管内の空気や食物などの内容物をできるだけ少なくするために4時間以上の絶食とし仰臥位で撮像した．撮像した画像は，FSPGR(fast spoiled gradient recalled acquisition in the steady state)法による造影前呼吸停止下T1強調画像，EPI法とFSE法によるT2強調画像，およびGd-DTPAによる全肝dynamic studyで，全体の検査時間は40～50分であり，このうちT2強調画像の比較を行った．

EPIには90°RFパルスと180°RFパルスを印加するspin echo型と90°以下のRFパルスを印加するgradient echo型とがあるが，前者は後者より磁化率アーチファクトが少なく，血流が低信号となり，血流アーチファクトも少ない[20]ため，本研究にはspin echo型を用いた．また，一回のRFパルスによる励起のみで二次元画像に必要なすべてのデータを得るsingle-shot EPI[18]による上腹部の撮像の有用性が報告されている[21)-23)]が，本研究では，複数のRFパルスによる励起を行い撮像をいくつかのセグメントに分割して行うmultishot EPI[20]を採用した．その理由は，研究に先立って3名のボランテイアで行ったsingle-shot EPIと，multishot EPIとの比較において，single shotでは撮像時間は非常に短いが画質がmultishotに比し不十分であり，現時点では明らかにFSE法に劣っていると判断されたためである(Fig.1)．multishot EPIとしては，EPIはshot数を多くするほど画像のひずみや磁化率アーチファクトが軽減される[20]ので呼吸停止可能な撮像時間内で最大のshot数である8 shotsのもの(以下breath-hold EPI: bhEPI)と，安静呼吸下で，画像のひずみや磁化率アーチファクトができる限り軽減されるshot数と撮像加算回数を有し，かつ呼吸同期FSEよりもやや短い撮像時間である16 shots EPI(以下breathing EPI: bEPI)とを選択した．FSEは脂肪抑制をしない呼吸同期FSE(以下respiratory-triggered FSE: rFSE)，脂肪抑制をした呼吸同期FSE(以下fat-suppressed FSE: fFSE)，脂肪抑制をしない呼吸停止下FSE(以下breath-hold FSE: bhFSE)を撮像した．撮像パラメータは，bhEPIではshot number/TR/TE/NEX/matrix sizeをButtsら[24]の論文を参考にし8/2000msec/66msec/1/256 × 128とし，bEPIでは16/2000msec/66msec/4/256×128，rFSE，fFSEでは，echo train length/TR/TE/NEX/matrix sizeを8/1～3 respiratory cycles/80msec/3/256×192，bhFSEでは32/4000msec/100msec/1/256×192とした．field of view(以下FOV)はrectangular FOVを使用しEPIとbFSE，fFSEでは320 × 240mm，bhFSEでは320～360×160～240mmとした．また，EPI法，FSE法ともにスライス厚，スライス間隔，受信バンド幅を，それぞれ8mm，2mm，±62.5kHzに統一し，血流アーチファクトを軽減するためにFOVの上下に飽和パルスを印加しflow compensationを併用した．撮像時間は，bhEPIは18秒，bEPIは2分10秒，rFSEは2分15秒～4分55秒，fFSEは2分15秒～5分9秒，bhFSEは24秒であった．これら2種類のEPI法によるT2強調画像と3種類のFSE法によるT2強調画像とを比較し，EPI同士でも比較を行った．比較項目は，腫瘤のS/N，腫瘤と肝とのC/N，腹部大動脈からの血流アーチファクトの程度，呼吸によるゴーストの程度で，EPI同士では一方が呼吸停止しているため呼吸によるゴーストのかわりに消化管内ガスの磁化率アーチファクトの程度を比較項目とした．腫瘤のS/N，C/Nは，

S/N = 腫瘤の信号強度/ノイズの標準偏差

C/N = (腫瘤の信号強度 – 肝の信号強度)/ノイズの標準偏差

として計算し，この時の関心領域(以下region of interest: ROI)のとり方は，腫瘤に対してはできる限り大きく各シークエンスで同一部位にとり，内部壊死に陥っていると思われる腫瘍に対しては充実部分にROIをとるようにした．肝に対するROIはできる限り血管を含まないようにとった任意の5カ所の平均を採用し，ノイズに関しては，体外で位相エンコード方向である肝の前方にできる限り大きくとり任意の5ヵ所の平均を採用した．bhFSEにおいて，肝前方および後方にROIをとれる空間がないものがあったが，そのような場合にはROIを肝外側にとらざるを得なかった．こうして得られたS/N，C/NについてEPIのFSEに対する比を算出して一標本符号検定を行った．

アーチファクトについては，各症例ごとに2名の放射線科医が合議の上，EPIがFSEより明らかに軽度である場合を1点，EPIがやや軽度である場合を2点，同等を3点，FSEがEPIよりやや軽度な場合を4点，FSEの方が明かに軽度な場合を5点とし一標本符号検定を行った．また，EPI同士の

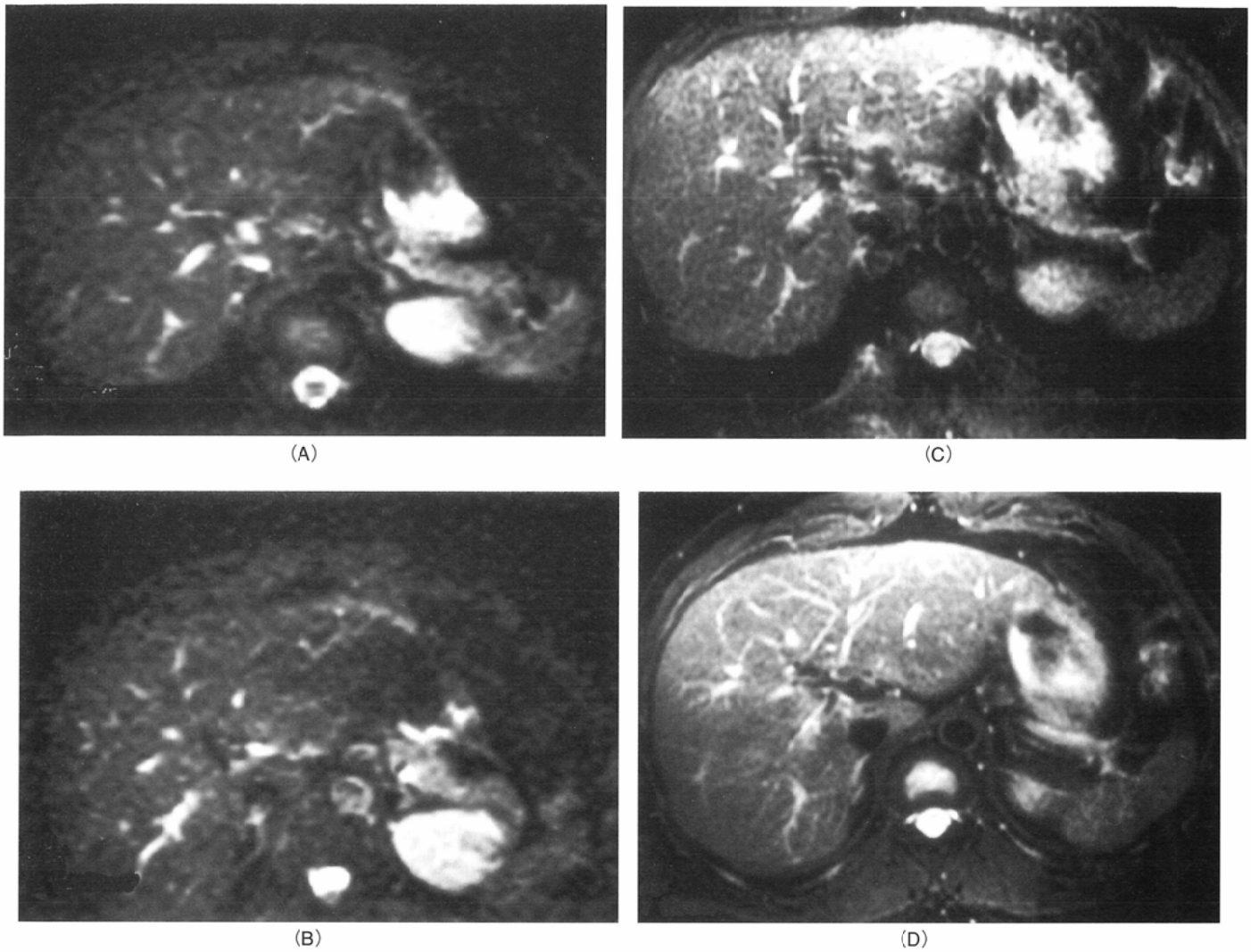

Fig.1　Single shot and multishot echo-planar images in a 30-year-old volunteer
A) Single shot, one NEX, 128 × 128 matrix, breath hold, scan time four seconds
B) Single shot, one NEX, 128 × 128 matrix, without breath-hold, scan time four seconds
C) Eight shots, one NEX, 256 × 128 matrix, breath-hold, scan time 18 seconds
D) 16 shots, four NEX, 256 × 128 matrix, without breath-hold, scan time two minutes and ten seconds
Although single-shot EPIs provide relatively good image quality despite their very short scan times, multishot EPIs demonstrate better image quality than single-shot EPIs.

比較においてはbEPIがbhEPIより明らかに優れる場合を1点，bEPIがやや優れる場合を2点，同等を3点，bhEPIの方がやや優れる場合を4点，bhEPIが明らかに優れる場合を5点として一標本符号検定を行った．病変のS/N，C/Nに関しては，47個全ての腫瘤における場合と，病変を充実性(肝細胞癌，転移性肝腫瘍，肝内胆管癌)と非充実性(肝嚢胞，肝血管腫)とに分類した場合とで比較を行った．なお，量的評価，質的評価ともp値<0.05を統計学的有意差ありとした．

結　果

(A)量的評価：腫瘤のS/N，C/Nの比較(Table 1)

a．bhEPIとFSEとの比較

(i)全腫瘤における比較：bhEPIがrFSEとbhFSEよりS/NとC/Nにおいて有意に高い値を示したが，fFSEとの間には有意差を認めなかった．

(ii)充実性腫瘤における比較：bhEPIがrFSEとbhFSEよりS/N，C/Nにおいて有意に高い値を示したが，fFSEとの間には有意差を認めなかった．

(iii)非充実性腫瘤における比較：bhEPIがrFSEよりS/Nにおいて有意に高い値を示したが，fFSEのS/N，C/NはbhEPIより有意に高い値を示した．

b．bEPIとFSEとの比較

(i)全腫瘤における比較：bEPIがrFSEとbhFSEよりS/NとC/Nで有意に高い値を示したが，fFSEとの間には有意差を認めなかった．

(ii)充実性腫瘤における比較：bEPIがrFSEとbhFSEよりS/NとC/Nにおいて有意に高い値を示したが，fFSEとの間には

Table 1 Quantitative assessment of SNR and CNR of EPI and FSE T2-weighted images

	bhEPI					
	Ratio to rFSE		Ratio to fFSE		Ratio to bhFSE	
	SNR	CNR	SNR	CNR	SNR	CNR
Mean ± SD in the all lesions	2.09 ± 1.87*	2.76 ± 3.15*	.90 ± .53	1.03 ± 1.24	1.71 ± .95*	1.92 ± 1.81*
Mean ± SD in the solid lesions	2.50 ± 2.20*	3.70 ± 3.59*	1.07 ± .56	1.37 ± 1.40	2.07 ± .90*	2.58 ± 1.89*
Mean ± SD in the nonsolid lesions	1.36 ± .61*	1.11 ± .81	.54 ± .18**	.34 ± .17**	1.04 ± .64	.71 ± .76

	bEPI							
	Ratio to rFSE		Ratio to fFSE		Ratio to bhFSE		Ratio to bhEPI	
	SNR	CNR	SNR	CNR	SNR	CNR	SNR	CNR
Mean ± SD in the all lesions	2.28 ± 1.90*	2.82 ± 2.67*	1.42 ± 3.04	1.18 ± 1.35	1.98 ± 1.08*	2.17 ± 1.84*	1.17 ± .35#	1.34 ± .77#
Mean ± SD in the solid lesions	2.69 ± 2.20*	3.64 ± 2.98*	1.83 ± 3.67	1.53 ± 1.53	2.44 ± .97*	2.88 ± 1.88*	1.18 ± .35#	1.29 ± .72#
Mean ± SD in the nonsolid lesions	1.56 ± .84*	1.38 ± .97	.61 ± .27**	.46 ± .27**	1.14 ± .72	.86 ± .72	1.14 ± .36	1.43 ± .86

SNR: signal-to-noise ratio, CNR: contrast-to-noise ratio, EPI: echo-planar imaging, bhEPI: breath-hold EPI, bEPI: breathing EPI, FSE: fast spin echo, rFSE: respiratory-triggered FSE, fFSE: fat-suppressed FSE, bhFSE: breath-hold FSE, SD: standard deviation,
*: EPI is significantly superior to FSE, **: FSE is significantly superior to EPI, #: bEPI is significantly superior to bhEPI.

有意差を認めなかった.

(iii)非充実性腫瘤における比較：bEPIがrFSEよりS/Nにおいて有意に高い値を示したが，fFSEのS/N，C/NはbEPIより有意に高い値を示した.

c. bhEPIとbEPIとの比較

(i)全腫瘤における比較：S/N，C/NにおいてbEPIの方が有意に高い値を示した.

(ii)充実性腫瘤における比較：S/N，C/NにおいてbEPIの方が有意に高い値を示した.

(iii)非充実性腫瘤における比較：S/N，C/Nいずれも両者間に有意差を認めなかった.

(B)質的評価：アーチファクトの程度の比較(Table 2)

(1)腹部大動脈からの血流アーチファクトの程度の比較

a. bhEPIとFSEとの比較

全てのFSEにおいてbhEPIの場合よりも有意に軽度であった.

b. bEPIとFSEとの比較

rFSEとfFSEにおいてbEPIの場合よりも有意に軽度であったが，bhFSEとの比較では有意差を認めなかった.

c. bhEPIとbEPIとの比較

bEPIにおける場合の方がbhEPIにおける場合よりも有意に軽度であった.

(2)呼吸によるゴーストの程度の比較

bEPIがrFSEより有意に軽度であったが，fFSEとは有意差を認めなかった.

(3)EPI同士における消化管内ガスの磁化率アーチファクトの程度の比較

bEPIにおける場合の方がbhEPIにおける場合よりも有意に軽度であった.

上記に示したEPIとFSEとの比較検討の結果を示す代表的な症例をFig.2に提示する．症例は肝嚢胞を伴う膵癌の多発性肝転移例である．嚢胞に関しては，腫瘤-肝コントラストはFSEの方が優れている．転移性肝腫瘍においては，EPIのコントラストの方が優れ病変の指摘が容易である．大動脈からの血流アーチファクトはbEPIとFSEにはほとんど見られずbhEPIで認められるが，診断の妨げにはならない．EPI同士の比較ではbEPIの方がコントラストがやや優れているが，ほぼ同様の画質がbhEPIにおいても得られている.

考　察

我々は，肝癌などの充実性肝腫瘤と肝実質とのコントラストが不十分なFSE法によるT2強調画像にEPI法によるT2強調画像が置き換わることができるかどうかを目的として本研究を行った．EPIにはspin echo型とgradient echo型とがあり，それぞれにsingle shot法とmultishot法とがあるが，本研究においては，画像のひずみや磁化率アーチファクトが制限されたできる限り良好な画像を得るために，EPIの有する高い時間分解能よりもコントラスト分解能を重視し，spin echo型，multishot法を採用しFSE法との比較を行った.

Table 2　Qualitative assessment of artifacts on EPI and FSE

	No. of patients by score on bhEPI					
	1	2	3	4	5	p value
Aortic vascular pulsation artifact						
rFSE（N = 22）	0	0	2	10	10	< .0001*
fFSE（N = 21）	0	0	2	9	10	< .0001*
bhFSE（N = 18）	0	0	2	9	7	< .0001*
	No. of patients by score on bEPI					
	1	2	3	4	5	p value
Aortic vascular pulsation artifact						
rFSE（N = 22）	0	0	16	4	2	0.0168*
fFSE（N = 21）	0	0	15	4	2	0.0165*
bhFSE（N = 19）	1	0	12	4	2	0.1376
bhEPI（N = 21）	7	13	1	0	0	< .0001#
Respiratory ghost						
rFSE（N = 22）	3	11	6	2	0	0.0019**
fFSE（N = 21）	0	2	11	8	0	0.0961
Susceptibility artifact						
bhEPI（N = 21）	1	15	5	0	0	< .0001#

EPI: echo-planar imaging, bhEPI: breath-hold EPI, bEPI: breathing EPI, FSE: fast spin echo,
rFSE: respiratory-triggered FSE, fFSE: fat-suppressed FSE, bhFSE: breath-hold FSE,
1 = artifact markedly less on EPI than on FSE (on bEPI than on bhEPI),
2 = artifact slightly less on EPI than on FSE (on bEPI than on bhEPI),
3 = artifact equivalent on EPI and FSE (on bEPI and bhEPI),
4 = artifact slightly much on EPI than on FSE (on bEPI than on bhEPI),
5 = artifact markedly much on EPI than on FSE (on bEPI than on bhEPI),
*: FSE is significantly superior to EPI, **: EPI is significantly superior to FSE.
#: bEPI is significantly superior to bhEPI.

検討の結果，肝細胞癌などの充実性腫瘤においてS/N，C/NはEPIの方がFSEに比して有意に優れるのに対し，嚢胞などの非充実性腫瘤においてはFSEが優れており，充実性腫瘤における場合と非充実性腫瘤における場合とで優劣が異なることが示された．充実性肝腫瘤におけるEPIの良好な腫瘍-肝コントラストについては我々の結果と同様の報告が見られるが[21),23),24)]，EPIがFSEに比して有意に優れるのは，FSEでは1回の繰り返し時間の間に多数の180°refocusing pulseを印加するために肝癌などの巨大分子を多く含む充実性組織にmagnetization transfer effect（以下MT効果：MTとは，巨大分子に結合した水のプロトンにRFパルスを照射して飽和させると，周囲に存在する自由水のプロトンに飽和が移動することである[25)]）が働き腫瘍信号が低下する[11),12)]のに対して，EPIの場合には多数の180°refocusing pulseの印加がなくMT効果をほとんど受けないためであると考えられ，非充実性腫瘤において腫瘍-肝コントラストがFSEの方が優れたのは，嚢胞などの非充実性腫瘤においては巨大分子濃度が低いため，腫瘤に働くMT効果が弱く，巨大分子を多く含む周囲肝実質に対しては強いMT効果が働き信号低下が生じ腫瘤とのコントラストが強くなる[11),12)]ためであると考えられた．

今回FSEのなかでも脂肪抑制パルスを印加しないrFSEやbhFSEにおいては充実性腫瘤におけるC/NがEPIの方が優ったが，脂肪抑制パルスを印加したfFSEにおいては，他のFSEと同様にMT効果を受け腫瘍信号が抑制されているはずであるにもかかわらずEPIと同等であった．T2強調画像における脂肪抑制の効果については，Luら[26)]のCSE法での検討で肝腫瘤のS/N，C/Nを向上させる効果があり，その理由として腹壁の脂肪からの呼吸性アーチファクトが抑制されノイズが減少することが示されている．また，FSE法での肝血管腫に対するSoyerら[27)]の検討ではやはりC/Nが向上すると報告されている．我々の，rFSEにおいては充実性腫瘤におけるS/N，C/NがEPIの方が優ったがfFSEにおいてはEPIと同等であったという結果もLuら[26)]やSoyerら[27)]の結果と同様に脂肪抑制により腹壁からのアーチファクトが抑制されノイズが減少し，fFSEの方がrFSEよりもS/N，C/Nが上昇するためと

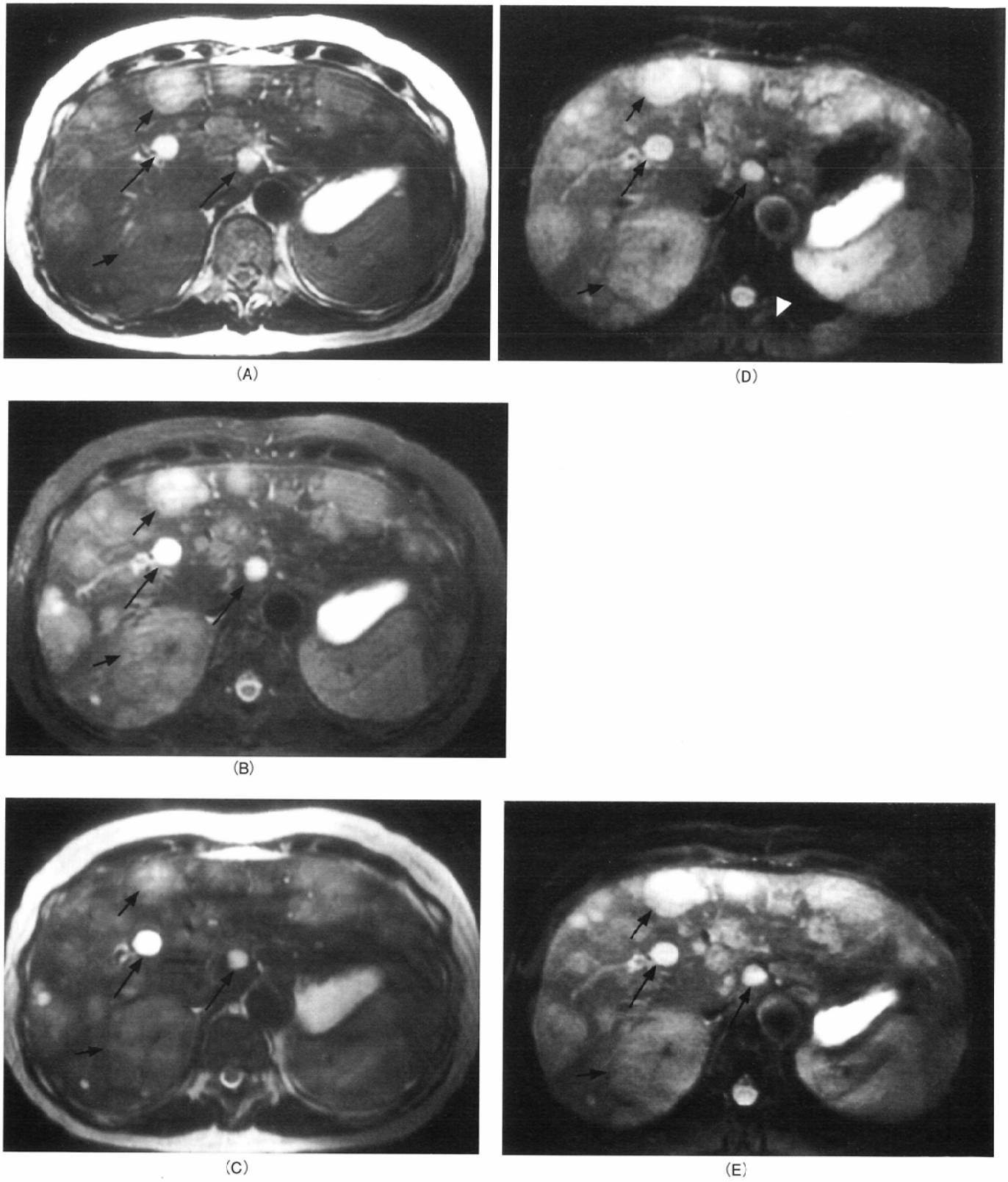

Fig. 2 A 55-year-old female with multiple cysts and hepatic metastatic tumors (pancreatic cancer)
A) Respiratory-triggered fast spin-echo T2-weighted image without fat-suppression: rFSE
B) Respiratory-triggered fast spin-echo T2-weighted image with fat-suppression: fFSE
C) Breath-hold fast spin-echo T2-weighted image without fat-suppression: bhFSE
D) Breath-hold echo-planar T2-weighted image: bhEPI
E) Echo-planar T2-weighted image without breath-hold: bEPI

In evaluating the cysts (long arrows), tumor-to-liver contrast is clearer on FSE images, than on EPI images. However, in evaluating the metastatic lesions (short arrows), tumor-to-liver contrast is better on EPI images than on FSE images. Although subtle aortic vascular pulsation artifact (arrow head) is seen on bhEPI, bhEPI provides an image quality comparable to bEPI.

考えられた．また，脂肪抑制により脂肪肝を有する症例の肝実質信号が低下したこともこの結果の一因であろうと推察された．即ち脂肪抑制は，肝腫瘤のT2強調画像において有効な手段であり，EPIでは強い化学シフトアーチファクトを抑制するため水成分を選択的に励起して脂肪信号を抑制する撮像がされている[20),28)]ため，腹壁からの呼吸によるアーチファクトや消化管の動きによる腹腔内脂肪からのアーチファクトが抑制され，かつ脂肪肝の肝信号が抑制された画像となり，EPIの方がrFSEより優れた画質が得られた重要な要因（MT効果以外の）であると考えられた．

一般にEPIはS/Nが低いといわれるが[23),29)]，本研究ではmultishotであるために磁化率アーチファクトが軽減され[20)]，ノイズが少なくなることも良好なS/Nが得られた原因と考えられ，bhEPIでは脂肪信号の抑制だけでなく呼吸停止により腹壁の動きを無くすことが腹壁からのアーチファクトを抑制することとなり，bEPIでは4回という多くの加算回数もまた良好なS/Nが得られた原因と考えられた．なお，非充実性腫瘤においてfFSE法がEPIよりも画質が優れた原因として，MT効果以外に，FSEではEPIに比してTR，TEがともに長く嚢胞などT2時間の長いものがより強調されたことも原因と考えられた．

大動脈からの血流アーチファクトや，呼吸による腹壁のアーチファクトの比較では，前者は明らかにFSE法の方が軽度であったが，EPIにおいてアーチファクトが強く診断に支障を来したものは認められなかった．これはFOVの上下に飽和パルスを印加したこととflow compensationを併用したことが撮像加算回数の少ないbhEPIにおいても有効に作用したためであろうと考えられた．腹壁からのゴーストの比較ではrFSEに比してむしろbEPIが優れていたが，これは先述した脂肪抑制効果によるものと考えられた．これらのアーチファクトにおいてもmultishot EPIは臨床的に問題のないものであった．

EPI同士の比較では，S/N，C/NにおいてはbEPIがすぐれたが，これはbEPIにおいて撮像加算を複数回行っているために腫瘤信号が上昇しノイズも抑制されたからであると考える．大動脈からの血流アーチファクト，消化管のアーチファクトについてもbEPIがbhEPIより優れていたが，これは大動脈からの血流アーチファクトは複数の加算回数により抑制され，消化管のアーチファクトはbEPIにおいて二倍のshot数を使用しているために磁化率アーチファクトが抑制されたと考えられた．

次に肝腫瘤に対するT2強調像はFSEかEPIかどちらを適応すべきかについて検討する．Table 1に示す結果から，非充実性腫瘤に対してはfFSEを適応するべきであることは明らかである．また，充実性腫瘤に対してはrFSEやbhFSEの選択は不適切であることも明らかである．問題は充実性腫瘤に対してfFSEを選択するかEPIを選択するかであり，臨床的にも肝充実性腫瘤には肝癌や転移性腫瘍など悪性腫瘍が多くこれらの描出が重要である．bhEPI，bEPIともに，S/N，C/N，呼吸によるゴーストの程度においてfFSEと同等であり，大動脈からの血流アーチファクトもEPIでは診断の妨げになるほど強いものではなく，bhEPI，bEPIともにfFSEに優るとまではいえないがほぼ同等の画質を有すると言える．先にFSEによるT2強調画像における脂肪抑制の有用性について述べたが，脂肪抑制併用のFSEでは脂肪抑制なしの場合よりも撮像枚数が制限されるという欠点があり[26)]一回の撮像では全肝をカバーできない場合がある．それに対し，EPIでは脂肪信号を抑制しながら容易に全肝を一回の撮像でカバー可能である．さらに時間分解能に関しては，bEPIではfFSEと大差ないがbhEPIでは撮像時間が18秒と大幅に短縮される．これらのことから充実性肝腫瘤に対しては，fFSEに比してより短時間にほぼ同等の画質が得られるbhEPIは患者の苦痛の軽減や検査のスループットの向上を考慮するとfFSEにとって代われる十分な可能性があるといえる．また，Buttsら[24)]は，multishot EPIとCSEとを比較し，EPIにおけるコントラストがCSEにおけるそれより優れており，呼吸停止下撮像であるため小さな病変の指摘が容易であったとし，撮像時間と軽度のC/Nの低下とのtrade-offとなるが臨床的にEPIはCSE法に優るとも劣らないと結論しておりCSE法にとって代わる可能性もある．ただEPIにおけるひとつの問題として空間分解能の低さがあげられ，single-shot EPIではマトリクスサイズは128×128が限界であるとされる[20)]．しかし，multishotにすることでさらにマトリクスサイズを上げることができ[20)]，Niitsuら[30)]は骨盤部領域のmultishot EPIで256×192というマトリクスサイズを使用し，FSE法には優らないまでも良好なEPI像を得ている．現時点でも，fFSEに代わってmultishot EPIによるT2強調画像をルチンとしたとしても，T1強調画像や造影剤によるdynamic studyなどの画像を併せて読影すれば手術適応の評価などに必要な解剖学的評価は可能であると思われる．しかし，FSE法では512マトリクスサイズが使用可能であるのに対しEPIでは無理があり，現時点では，multishot EPIは少なくとも肝充実性腫瘤においては，脂肪抑制をしない呼吸同期FSEや呼吸停止下FSEにとって替われる高速撮像法であると考えられるが，撮像時間と空間分解能とのtrade-offを考慮しても脂肪抑制をした呼吸同期FSEに完全にとって代わるのはやや困難であると思われる．ただし，痛みなどでFSEによる数分間の撮像にも耐えられないなど患者の状態や，検査の進行の遅れがある場合など状況によっては脂肪抑制をした呼吸同期FSEの代用として優れた臨床的有用性を発揮できるものと考えられる．今後，近い将来，MR技術の進歩によりmultishot EPIでも512マトリクスサイズが使用可能となることを期待する．

ま と め

(1)肝腫瘤性病変のMR T2強調画像においてmultishot EPIによる画像を種々のFSEによる画像と比較した．

(2)multishot EPIの利点として，充実性腫瘤に対するmagnetization transfer effectがほとんどないこと，脂肪抑制されていること，息止め撮像が可能であること，全肝が容易に一

回の撮像で画像化できることなどが示された.

(3)肝の充実性腫瘤に対しては，multishot EPIが脂肪抑制なしの呼吸同期FSEや呼吸停止下FSEに代わりうることが示され，脂肪抑制をした呼吸同期FSEにも患者の状態など状況により代わり得ることが示された.

(4)肝の非充実性腫瘤に対してはmultishot EPIよりむしろFSE法が優れていた.

稿を終えるにあたり，御指導，御校閲を賜わりました植林　勇教授に厚く御礼申し上げます.

文　献

1) Stark DD, Wittenberg J, Butch RJ, et al: Hepatic metastases: randomized, controlled comparison of detection with MR imaging and CT. Radiology 165: 399-406, 1987
2) Reining JW, Dwyer AJ, Miller DL, et al: Liver metastasis detection: comparative sensitivities of MR imaging and CT scanning. Radiology 162: 43-47, 1987
3) Henkelman RM, Hardy P, Poon PY, et al: Optimal pulse sequence for imaging hepatic metastases. Radiology 161: 727-734, 1986
4) Foley WD, Kneeland JB, Cates JD, et al: Contrast optimization for the detection of focal hepatic lesions by MR imaging at 1.5T. AJR 149: 1155-1160, 1987
5) Nelson RC, Chezmar JL, Sugarbaker PH, et al:Hepatic tumors: comparison of CT during arterial portography, delayed CT, and MR imaging for preoperative evaluation. Radiology 172: 27-34, 1989
6) Heiken JP, Weyman PJ, Lee JKT, et al: Detection of focal hepatic masses: prospective evaluation with CT, delayed CT, CT during arterial portography, and MR imaging. Radiology 171: 47-51, 1989
7) Choi BI, Han MC, Kim CW: Small hepatocellular carcinoma versus small cavernous hemangioma: differentiation with MR imaging at 2.0T. Radiology 176: 103-106, 1990
8) Egglin TK, Rummeny E, Stark DD, et al: Hepatic tumors:quantitative tissue characterization with MR imaging. Radiology 176: 107-110, 1990
9) 松井　修：肝の画像診断．医学書院，p. 223-226，1995，東京
10) Hennig J, Nauerth A, Friedburg H: RARE imaging: a fast imaging method for clinical MR. Magn Reson Med 3: 823-833, 1986
11) Catasca JV, Mirowitz SA: T2-weighted MR imaging of the abdomen:fast spin-echo vs conventional spin-echo sequences. AJR 162: 61-67, 1994
12) Outwater EK, Mitchell DG, Vinitski S: Abdominal MR imaging: evaluation of a fast spin-echo sequence. Radiology 190: 425-429, 1994
13) Jones KM, Mulkern RV, Schwartz RB, et al: Fast spin-echo MR imaging of the brain and spine: current concepts. AJR 158: 1313-1320, 1992
14) Jones KM, Mulkern RV, Mantello MT, et al: Brain hemorrhage: evaluation with fast spin-echo and conventional dual spin-echo images. Radiology 182: 53-58, 1992
15) Smith RC, Reinhold C, Lange RC, et al: Fast spin-echo MR imaging of the female pelvis: part I. use of a whole-volume coil. Radiology 184: 665-669, 1992
16) Smith RC, Reinhold C, McCauley TR, et al: Multicoil high-resolution fast spin-echo MR imaging of the female pelvis. Radiology 184: 671-675, 1992
17) Mansfield P: Multi-planar image formation using NMR spin echoes. J Phys C 10: L55-58, 1977
18) 本間一弘：Echo-planar法－超高速撮像法－．画像診断 11：22-28，1991
19) Crooks LE, Arakawa M, Hylton NM, et al: Echo-planar pediatric imager. Radiology 166: 157-163, 1988
20) Edelman RR, Wielopolski P, Schmitt F: Echo-planar MR imaging. Radiology 192: 600-612, 1994
21) Saini S, Stark DD, Rzedzian RR, et al: Forty-millisecond MR imaging of the abdomen at 2.0T. Radiology 173: 111-116, 1989
22) Reimer P, Saini S, Hahn PF, et al: Techniques for high-resolution echo-planar MR imaging of the pancreas. Radiology 182: 175-179, 1992
23) 山下康行，Yi Tang，阿部保子，他：Echo planar imaging (EPI) による肝臓のimagingの初期経験．日磁医誌　16：394-398，1996
24) Butts K, Riederer SJ, Ehman RL, et al: Echo-planar imaging of the liver with a standard MR imaging system. Radiology 189: 259-264, 1993
25) Wolff SD, Balaban RS: Magnetization transfer contrast (MTC) and tissue water proton relaxation in vivo. Magn Reson Med 10: 135-144, 1989
26) Lu DSK, Saini S, Hahn PF, et al: T2-weighted MR imaging of the upper part of the abdomen: Should fat suppression be used routinely? AJR 162: 1095-1100, 1994
27) Soyer P, Dufresne AC, Somveille E,et al: Hepatic cavernou hemangioma: appearance on T2-weighted fast spin-echo MR imaging with and without fat suppression. AJR 168: 461-465, 1997
28) Meyer C, Pauly JM, Macovski A, et al: Simultaneous spatial and spectral selective excitation. Magn Reson Med 15: 287-304, 1990
29) Saini S, Reimer P, Hahn P, et al: Echoplanar MR imaging of the liver in patients with focal hepatic lesions: quantitative analysis of images made with various pulse sequences. AJR 163: 1389-1393, 1994
30) Niitsu M, Tanaka YO, Anno I, et al: Multishot echoplanar MR imaging of the female pelvis: comparison with fast spin-echo MR imaging in an initial clinical trial. AJR 168: 651-655, 1997