The University of Osaka
Institutional Knowledge Archive

Title	婦人骨盤部MRI診断のpitfall-卵巣-
Author(s)	田中, 優美子
Citation	日本医学放射線学会雑誌. 2000, 60(4), p. 185-192
Version Type	VoR
URL	https://hdl.handle.net/11094/19235
rights	
Note	

The University of Osaka Institutional Knowledge Archive : OUKA

https://ir.library.osaka-u.ac.jp/

The University of Osaka

総　説

婦人骨盤部MRI診断のpitfall
－卵巣－

田中優美子

筑波大学臨床医学系放射線医学

Pitfalls in Diagnosing Female Genital Tract: Ovarian disease

Yumiko Oishi Tanaka

Because the ovaries are composed of surface epithelial cells, germ cells, sex-cord stromal cells and stroma, tumors of various histopathologies arise from this organ. In addition, a number of non-tumorous diseases form adnexal masses such as endometriosis and tubo-ovarian abscess. Furthermore, tumors arising from other pelvic organs are sometimes misdiagnosed as ovarian tumors. Therefore, it is difficult to predict the histological type of an adnexal mass prior to surgery even though the MR characteristics of various ovarian tumors have been reported. Because of the large number of patients, there are two 'common sense' considerations in diagnosing female intrapelvic masses in daily practice: 1) solid adnexal masses are malignant ovarian tumors, 2) predominantly cystic intrapelvic masses originate from the ovaries.

However, certain tumors do not conform to common sense. For example, fibrothecomas and benign teratomas are exceptions to 1), and subserosal pedunculated leiomyomas and cystic adenomyosis are exceptions to 2).

The MR characteristics, pitfalls to diagnosis, and clues to correct imaging diagnosis are discussed in this review.

Research Code No.: *520*

Key words: *Ovary, Ovary-neoplasm, Ovary MR*

Received Jan. 5, 2000

Department of Radiology, Institute of Clinical Medicine, University of Tsukuba

本論文は第35回日本医学放射線学会秋季臨床大会(1999年10月)の教育講演：婦人骨盤部MRI診断のpitfallにおいて，「卵巣」の演題で発表されたもので，日本医学放射線学会誌編集委員会より執筆依頼した．

別刷請求先
〒305-8575 茨城県つくば市天王台 1-1-1
筑波大学臨床医学系放射線医学
田中優美子

はじめに

卵巣は表層上皮・胚細胞・性索間質・間質の4つの組織からなる臓器で，ここからは組織学的に極めて多彩な腫瘍が発生し得る[1]．これに加えて，子宮内膜症や骨盤内感染症といった非腫瘍性のcommon diseaseがしばしば卵巣に腫瘤を形成することから，術前画像診断の難しい領域の一つといえよう．さらに，卵巣の周囲には子宮のみならず腸管や膀胱などが近接して存在することから，これらの周囲臓器から発生した腫瘤を卵巣由来と誤診することすらある．一方，日常診療で経験される女性骨盤内腫瘤性病変の多くは子宮筋腫，上皮性卵巣腫瘍であることから，下記の2項を鑑別診断の出発点としがちである．

(a)充実性成分の多い付属器腫瘤は悪性である．

(b)嚢胞性成分の多い骨盤内腫瘤は卵巣由来である．

しかし自戒を込めて誤診例を振り返ると上記二つの「常識」(Fig. 1)にはずれる腫瘤に遭遇したときに，診断を誤ることが多い．本稿では全体が充実性の良性腫瘍，大きな充実性部分を伴う良性嚢胞性腫瘍など，上記の「常識」にはずれる腫瘍を中心に概説し，さらに「pitfallのpitfall」ともいうべき非典型的所見についても述べたい．

I 充実性成分が豊富でも悪性でない卵巣腫瘍

1．線維腫・莢膜細胞腫群腫瘍

性索間質腫瘍は胎生期性腺間質に由来すると考えられている腫瘍群だが，実際にはホルモン活性のない線維腫がほとんどを占める[2]．莢膜細胞腫はホルモン活性のあるエストロゲン産生腫瘍であるが，形態的には線維腫に類似し，同一グループにまとめられている[1),2)]．いずれも基本的に良性腫瘍であり，境界明瞭・辺縁平滑な腫瘤を形成する．またこの群の腫瘍は膠原線維を豊富に含むことから，T2強調画像で低信号を呈し[3),4)]，dynamic contrast MRIではdelayed weak enhancement[5),6)]を示す．

一方Meigs症候群として知られるように，線維腫ではしばしば胸腹水を合併することからCTやUSで悪性腫瘍を疑われることも少なくない(Fig. 2)．しかし転移・浸潤所見を欠除

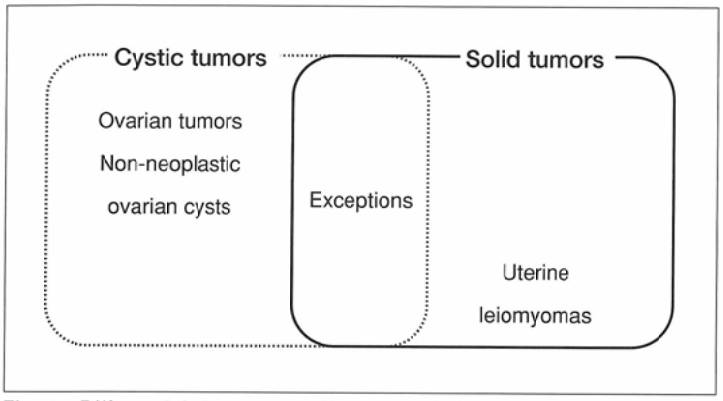

Fig. 1 Differential diagnosis of the gynecologic tumors.

Fig. 2 42-year-old woman with ovarian fibroma, coronal T2WI
A gynecologist of a community hospital referred her to our hospital under suspicion of malignant ovarian tumors because of the predominantly solid mass (arrows) and large amount of ascites (arrowheads). However, as it is a well demarcated predominantly hypointense mass, radiologists should consider the possibility of ovarian fibroma.

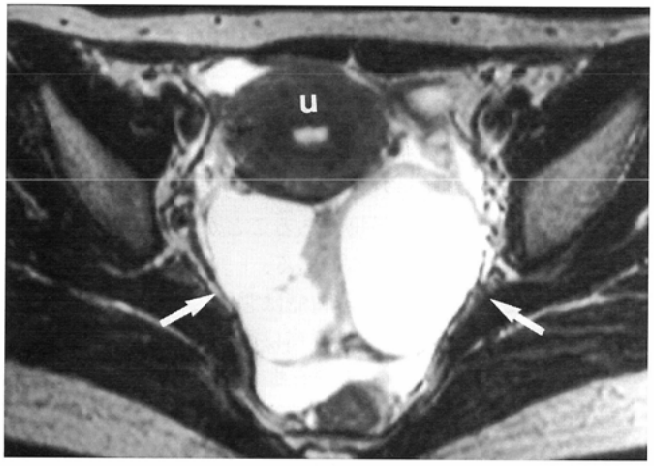

(A)

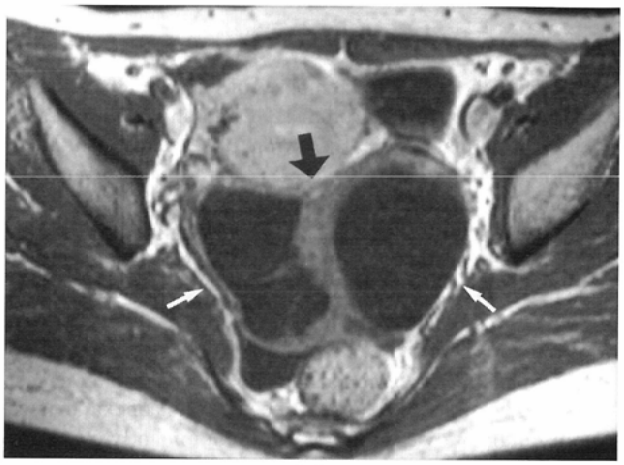

(B)

Fig. 3 37-year-old woman with ovarian fibroma.
It seems to be a bilocular cystic mass with thick septa (arrows) behind the uterus (U) on T2WI (a). After administration of gadolinium-DTPA, the capsule and the septa are strongly enhanced (b, arrows). Such feature is similar to epithelial ovarian carcinoma, although, this is a fibroma with marked cystic degeneration.

することに着目すれば，原発性悪性卵巣腫瘍との鑑別はさほど難しくない．ところがT2強調画像で低信号を呈する境界明瞭・辺縁平滑な腫瘍として本群腫瘍のみを念頭に置いていると転移性腫瘍を良性と誤診することになる．転移性腫瘍では癌転移に対する卵巣間質の反応として線維化がみられ[2]，これが全面に出てくると腫瘍の形態は線維腫に限りなく近くなる．本邦では原発巣として消化器癌の頻度が高く，撮像されたMRIあるいはCTに原発巣が描出されている可能性は高い．よって常に転移の可能性を念頭に置いて消化管壁肥厚・リンパ節腫大に注意して読影を行う必要がある．また転移性卵巣腫瘍の特徴として，嚢胞壁の造影剤による濃染像が報告されている[7]．これは線維化と浮腫のある卵巣間質には造影剤による増強効果が淡いのに対し，嚢胞壁には腫瘍細胞が栄養血管を伴って密に配列しているので強い染まりを呈するというもので鑑別の一助となる．

前述のごとく本腫瘍は線維成分の豊富な充実性腫瘍であることが画像的特徴だが，大きくなると変性・間質の浮腫はほぼ必発で[3]，ときに嚢胞成分が優位になることもある(Fig. 3)[4),8]．このような場合，上皮性悪性腫瘍との鑑別がきわめて難しいが，壁在結節を有する嚢胞性腫瘍か一部が壊死により嚢胞化した充実性腫瘍かの形態の違いに着目すると後者は本群腫瘍のことが多い．

2. Brenner 腫瘍

Brenner 腫瘍は移行上皮からなる表層上皮性腫瘍で，大部分は良性である[2]．病理組織学的には，線維成分に富む間質に囲まれて移行上皮組織が散在する．したがって本腫瘍もT2強調画像で低信号の境界明瞭・辺縁平滑な腫瘤として表現される(Fig. 4)．上述の線維腫・莢膜細胞腫群腫瘍に比べ変性・浮腫は稀であり骨格筋よりも低信号を示すとされる[9]．また本腫瘍は上皮成分の異形成により粘液性嚢胞腺腫を合

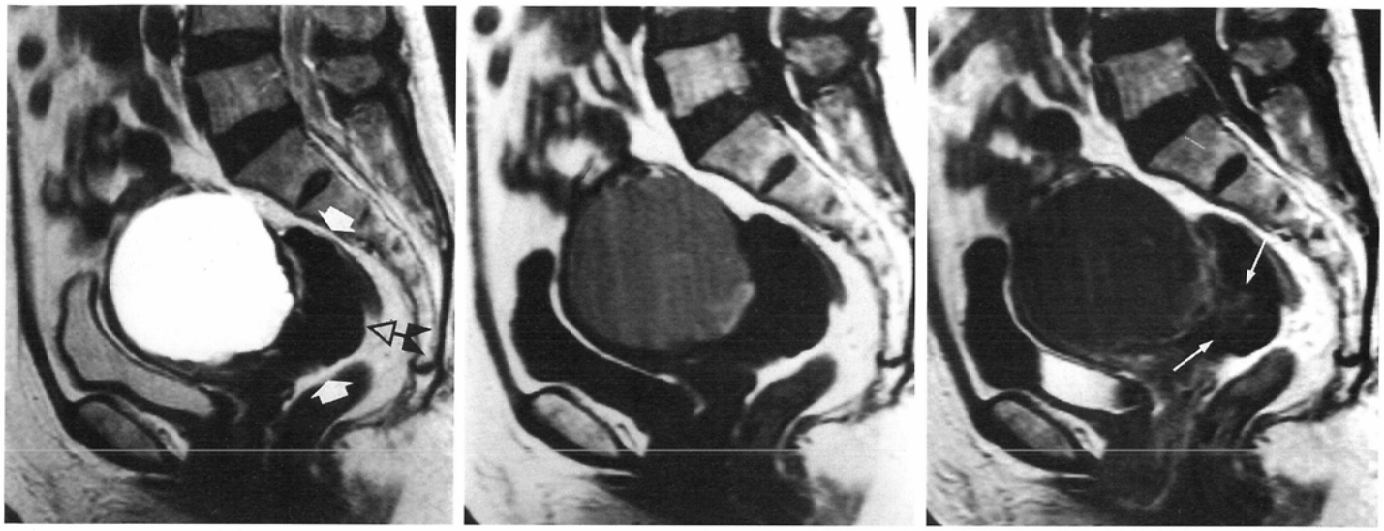

(A) (B) (C)

Fig. 4 66-year-old woman with Brenner tumor with metaplastic mucinous cystadenoma. There is a mass with a large cyst and a solid component that shows extremely low intensity on T2WI (A, arrows). As the signal intensity of the cystic part is slightly high on T1-weighted image (B, T1WI), it is likely to be a mucinous cystadenocarcinoma. However, the solid component is enhanced only weakly (C, arrows). Such feature indicates that the solid part contains rich fibrous component and is compatible to MR characteristics of Brenner tumors, which commonly coexists with mucinous tumors.

併することが多い[2),9),10)]．したがってBrenner腫瘍部分を充実性部分と判断すると粘液性嚢胞腺癌との鑑別が難しいが，豊富な線維成分を反映した画像的特徴に着目すれば，ある程度鑑別は可能である．

3．成熟嚢胞性奇形腫

成熟嚢胞性奇形腫は最も頻度の高い良性卵巣腫瘍であり，その被膜を形成する角化扁平上皮に付属する皮脂腺の分泌する皮脂，すなわち脂肪成分の存在が画像診断の決め手になる．したがって，T1強調画像で高信号であること，脂肪成分と非脂肪成分の境界面にchemical shift artifactを生じること，水と脂肪が重力にしたがってfluid levelを形成するGravity dependent layeringなどが特徴像となる[11)]．

基本的に良性腫瘍である本腫瘍だが，悪性転化があり得る．通常40歳以降で高齢者に多く，頻度は1％前後である[2)]．本腫瘍は三胚葉成分すべてを含むことから，多彩な悪性腫瘍を発生し得るが，頻度的には扁平上皮癌が圧倒的に多い．画像的には充実性成分の合併で悪性転化を疑う．しかし構成成分から良性腫瘍もまた発生し得るので，単純に充実性成分を合併しただけでは悪性転化とは断定できない．特に粘液性腫瘍はその一部は本来の表層上皮でなく，奇形腫中の腸上皮から発生するという説もあるほど本腫瘍との合併頻度が高い[2),12)] (Fig. 5) 上に，比較的大きな充実性部分を伴っていても悪性度の高くないことが多い．扁平上皮癌への悪性転化では浸潤性発育を来す傾向があるので，この所見をもってはじめて確実に診断される[13)] (Fig. 6)．しかし実際の臨床現場では充実性部分を認めた段階で悪性転化を疑って付属器切除を行うのがより実際的であろう．画像以外の所見としては，扁平上皮癌の腫瘍マーカーであるSCCの上昇も診断の一助となる[14)]．

上述のごとくMR診断においては脂肪の同定が本腫瘍の診断には不可欠である．しかし，病理組織学的に皮脂腺の少ないものや，茎捻転などの合併症に伴い内容物の性状が変化したものでは，T1強調画像で明らかな高信号を示さないことも多い[15)]．微量の脂肪の同定についてはin phase画像とopposed phase画像の撮像が有用と報告されている[16)]が，本腫瘍を疑わなければ特殊な撮像法を追加することに思い及ばない．著者の経験ではT1強調画像での高信号域よりもT2強調画像での腫瘍内部のchemical shift artifactの方が微量の脂肪の存在には感度が高い．しかし最終診断をCTに委ねねばならない症例も少なからずあり，CTでは内容物のCT値の計測と並んで，被膜の石灰化の描出が診断に有用である[15)]．

高度限定型奇形腫，すなわち特定の成分への分化の進んだ奇形腫の一つに卵巣甲状腺腫がある．卵巣腫瘍取り扱い規約上の定義では「腫瘍組織の全体が甲状腺組織で占められているか，または肉眼で認め得るような広範囲を占めるもの」をいう[1)]．画像的には蛋白濃度の高い甲状腺コロイドの存在とhypervascularな甲状腺組織の存在を反映して，T1強調画像で高信号，T2強調画像で低信号の内容物を含み，強くenhanceされる充実性部分を伴った混合性腫瘍とされる[17)-19)] (Fig. 7)．この形態は粘液性嚢胞腺癌の形態に類似し，奇形腫の脂肪成分が残存する場合には，悪性転化を伴う成熟嚢胞性奇形腫との鑑別も問題となる．

II 子宮筋腫とそのMimickers

日常診療では充実性成分優位の骨盤内腫瘤はほとんどが子宮筋腫であり，典型例ではその診断は容易である．しかし子宮筋腫は種々の変性を来し，しばしば漿膜下や靱帯内に有茎性の発育を示すことから非典型例ではその診断に苦

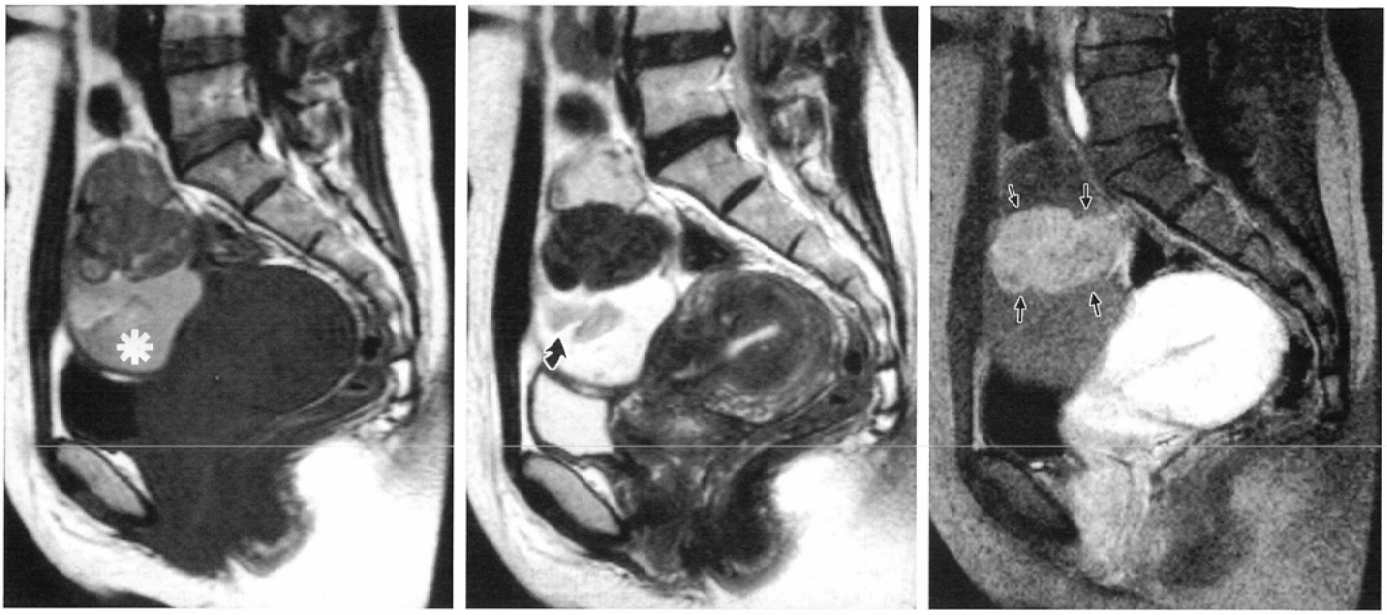

Fig. 5 48-year-old woman with collision tumor of mature cystic teratoma and mucinous tumor with low potential malignancy.
We can see a multiloculated mass with hyperintense contents on T1WI(A, asterisk) and chemical shift within it on T2WI(B, curved arrow).
We can also see relatively large enhancing solid part component on contrast enhanced T1WI(C, arrows).

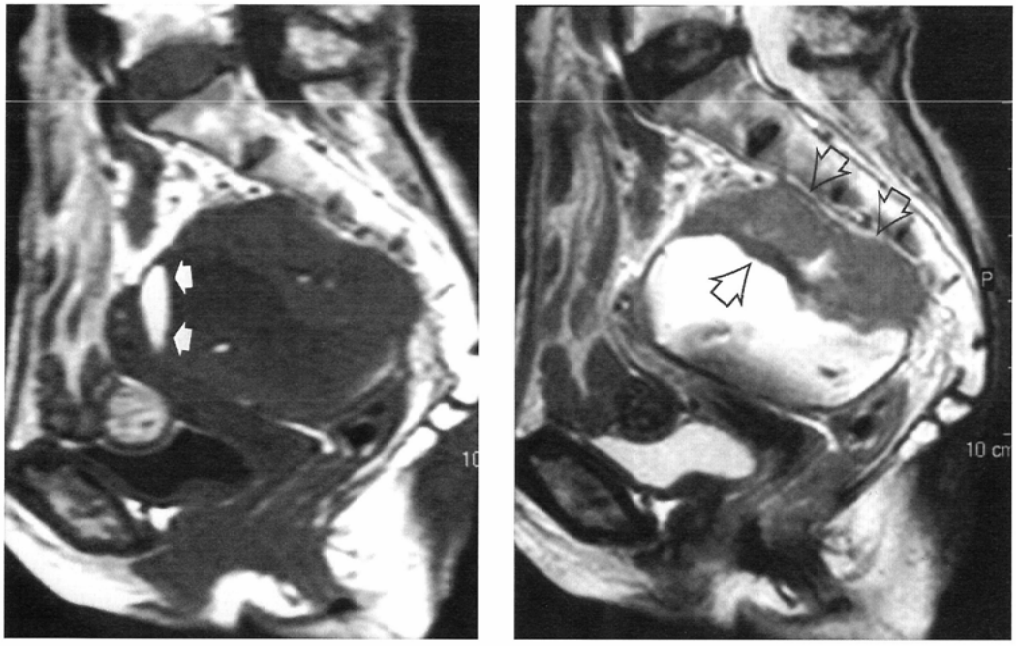

Fig. 6 81-year-old woman with mature cystic teratoma transformed into squamous cell carcinoma. We can see a cystic mass with fat fluid level behind the uterus on sagittal T1WI(A). Although it seems to be a benign mature cystic, the posterior wall of the cyst irregularly thickens on T2WI(B, open arrows)and invades to the rectal wall. This is an MR characteristic of the malignant transformation.

慮することも少なくない[20]．逆に嚢胞成分優位の骨盤内腫瘤の場合，子宮由来の腫瘍を鑑別に挙げるに至らないことも多いが，時に嚢胞成分優位な筋腫も経験される．次にこのような腫瘍について述べたい．

1．嚢性腺筋症

子宮腺筋症は内膜基底層が線維に富む間質を伴い筋層内に迷入した病態を指し，T2強調画像で境界不鮮明な低信号腫瘤またはjunctional zoneの肥厚として表現される[21),22)]．異所性の内膜には機能層を含まないことが多いので，外性子宮内膜症と異なり血腫の形成は稀とされる．しかし中には月経ごとに出血を繰り返し，筋層内に大きな血腫を形成するものがあり嚢性腺筋症と呼ばれる[23)]．画像的には子宮筋層内のT2低信号域に囲まれた血性嚢胞である[24)]が，漿膜下発育すると，子宮外の内膜症性嚢胞と鑑別困難なことがある(Fig. 8)．内膜症性嚢胞もしばしば子宮と癒着してあたかも子宮と連続性があるかのような形態を示すので，両者の鑑別には病変外に両側卵巣を確認すること，嚢胞壁と子宮筋層の連続性を十分に評価することが肝要である．

2．漿膜下子宮筋腫

子宮筋腫は一般的にT2強調画像で低信号，境界明瞭，辺縁平滑な腫瘤として表現される[25)]．そしてしばしば漿膜下に発育する．したがって一見子宮外由来のようにみえる腫瘍

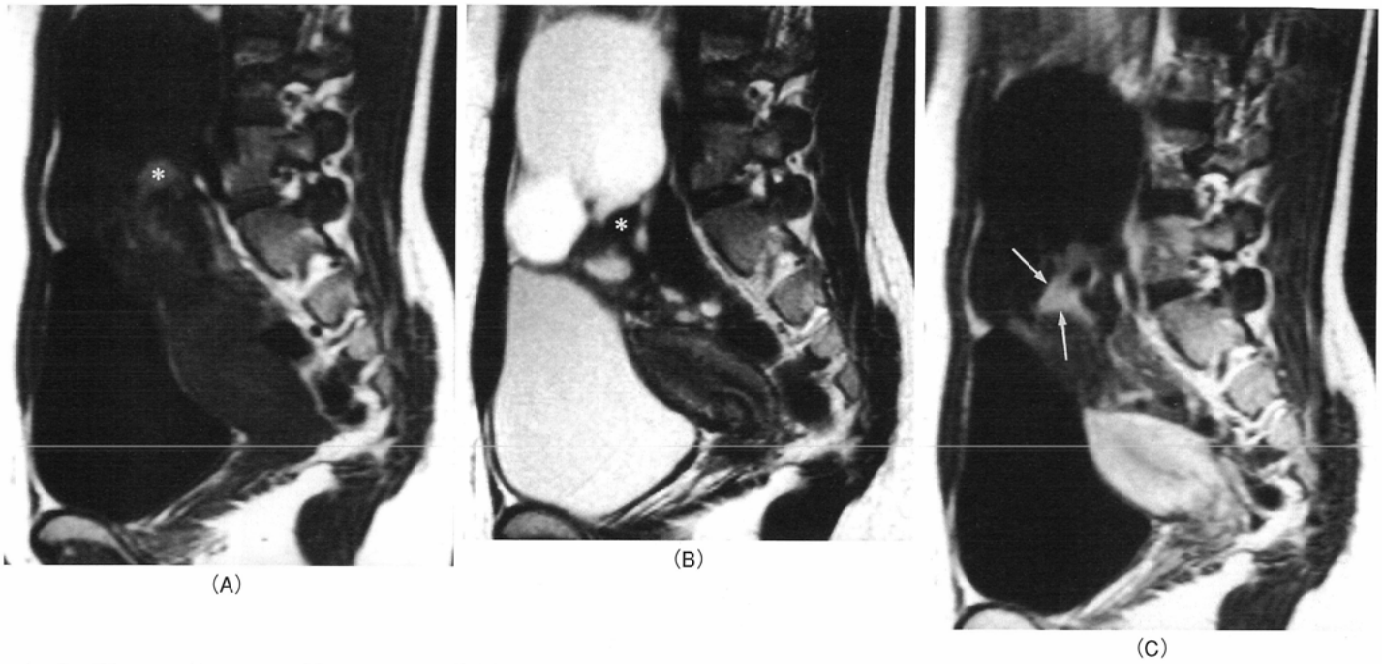

Fig. 7 24-year-old woman with struma ovarii. There is a large multilocular cystic mass with loculi which show hyperintense on T1WI (A, asterisk) and hypointense on T2WI (B, asterisk). They are corresponding to gelatinous material within the ectopic thyroid tissue. After administration of contrast material, some parts of the tumor are enhanced as intense as nomotopic thyroid gland (C, arrows).

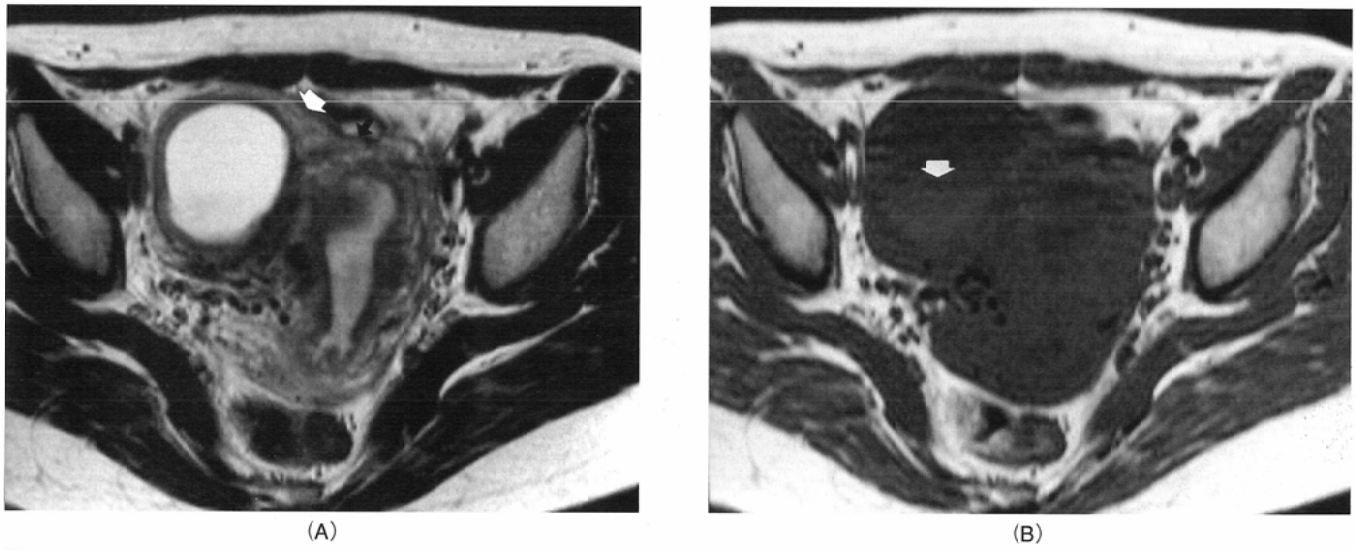

Fig. 8 36-year-old woman with cystic adenomyosis. There is a cystic mass with fluid level adjacent to the uterine fundus on axial T2WI (A). The lower layer of the fluid level shows high intensity on T1WI (B), which seems to be hemorrhagic contents. This feature is similar to ovarian endometrioma, although, the cyst wall is contiguous to the myometium (arrows). This is a certification that the cyst originates from the myometrium.

であっても，子宮と近接するT2強調画像で低信号の腫瘤であればcommon diseaseである子宮筋腫の可能性を常に考えなければならない．鑑別対象となるのは同様にT2強調画像で低信号を示す前述の線維腫・莢膜細胞腫群腫瘍を筆頭とする線維成分に富む卵巣腫瘍だが，子宮筋腫はこれらに比べhypervascularな腫瘍であり，子宮動脈から腫瘤に向かう栄養血管を示すflow voidの描出はその鑑別に有用である[26]．また，dynamic MRIにおける早期濃染像も線維性腫瘍との鑑別点となり得る[4] (Fig. 9)．その他，子宮筋腫とそのmimickerの鑑別点としては，生殖可能年齢では両側正常卵巣の局在が同定できること，特に有茎性・靱帯内発育を示す筋腫で顕著だが，巨大な変性筋腫はしばしば栄養血管から遠いところ，すなわち子宮から離れたところに高度に生じる傾向があること (Fig. 10)，子宮筋腫はしばしば多発病変を示すことなどが挙げられる．

3．悪性卵巣腫瘍の子宮浸潤

漿膜下筋腫と子宮外腫瘍の鑑別点として腫瘍と子宮との連続性が問題となるが，ここで注意しなければならないのはmalignant mimickerとしての悪性卵巣腫瘍の子宮浸潤である．上皮性卵巣腫瘍のうち低分化なものは充実性成分が豊富で浸潤性発育を示すことが多い．この場合より一般的な進展形式である腹腔内播種が同時にみられることが多く，

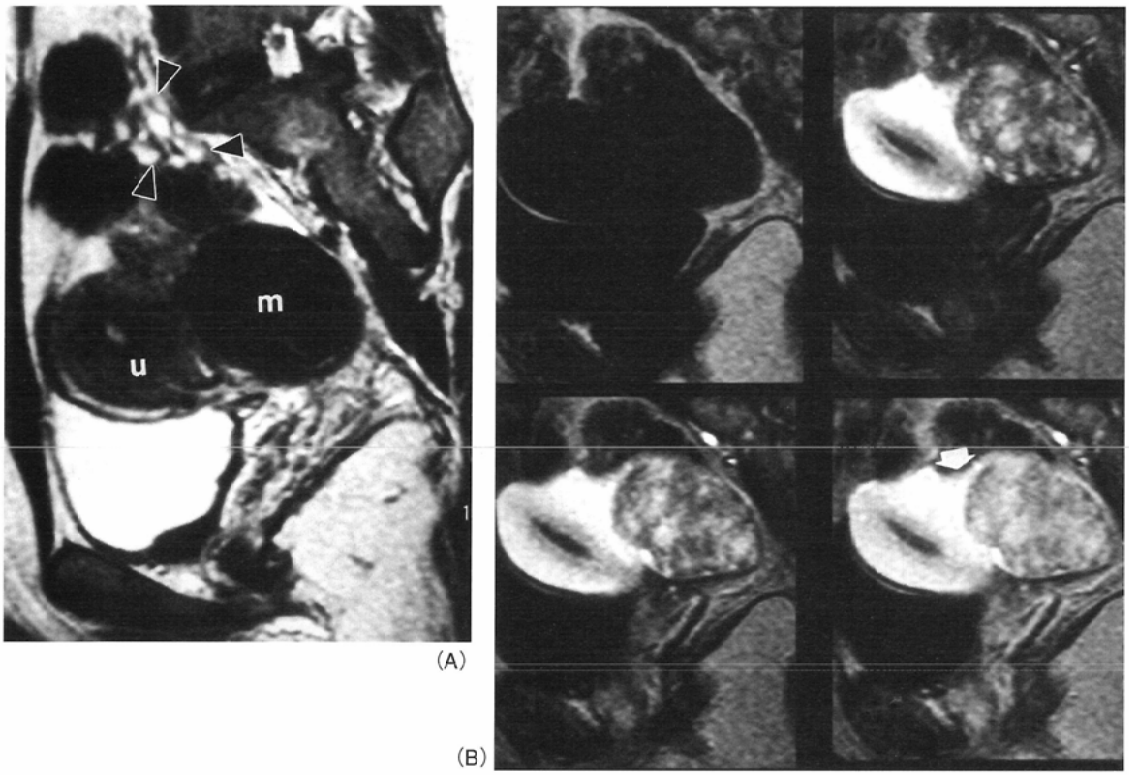

Fig. 9 34-year-old woman with subserosal leiomyoma of the uterus. We can see a large hypointense mass (m) behind the uterus (u) on T2Wi (A). Dynamic contrast study reveals the tumor is rapidly enhanced (B), in contrast to fibromas. We can also see a beak sign from the uterus to the mass (arrow). The left ovary is demonstrated separating from the mass (a, arrowheads) and the right ovary is seen on another slice level.

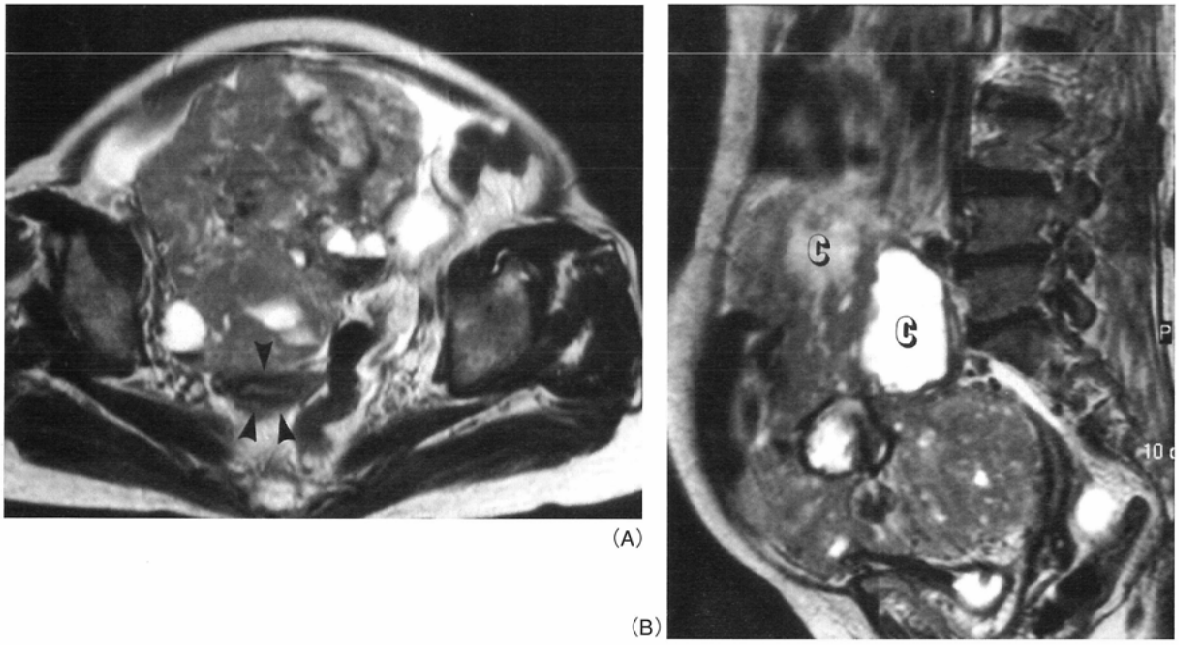

Fig. 10 83-year-old woman with subserosal leiomyoma with marked degeneration of the uterus. There is a huge mixed mass adjacent to the uterus. As we cannot see the obvious continuity between the uterus (arrowheads) and the mass, it seems a malignant ovarian tumor on axial T2WI (A). However, the farther the part within the tumor goes away from the uterus, the more cystic degeneration ('C') is prominent. on sagittal T2WI (B). It may be a clue to the correct diagnosis.

腹水の有無，骨盤底の腹膜の肥厚に留意する必要がある．また子宮以外の骨盤内臓器への浸潤所見がないかどうかも注意深く観察する必要がある．

上皮性卵巣腫瘍以外では，中間群性索間質腫瘍である顆粒膜細胞腫が子宮筋腫と同様にhypervascularであり，直接浸潤を来した場合に鑑別が難しい．本腫瘍は小児と閉経後に好発するエストロゲン産生腫瘍であり，本来は子宮が小さいはずのこれらの年齢の患者に子宮の腫大や内膜の肥厚，臨床的には早発思春期を生じさせる．成人型は易出血性のhypervascular tumorであり，典型的には嚢胞の多発する海綿状の形態を呈する[27),28)]．よって子宮に浸潤した場合には，腫瘍と子宮の間にflow voidを呈し得る上にenhancing patternも筋腫に類似するので，両者の鑑別は難しい(Fig. 11)．そこで，高齢者では年齢不相応な子宮の腫大や内膜の肥厚が

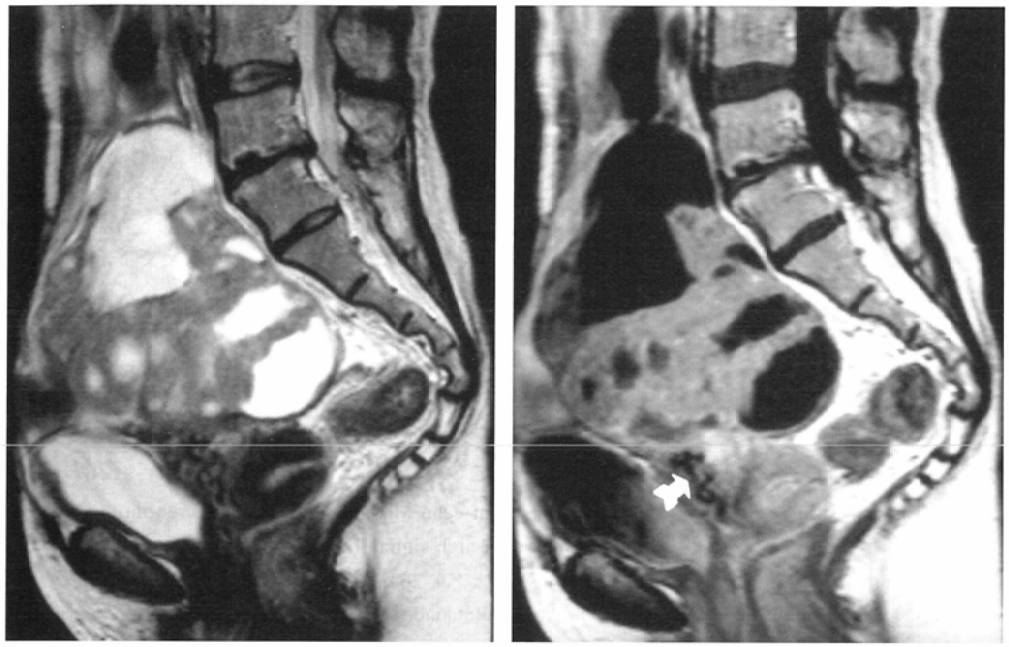

A B

Fig. 11 54-year-old woman with granulosa cell tumor with direct invasion to the uterus. On sagittal T2WI, we can see a large mass with slightly higher intensity compared to the outer myometrium and multicentric hyperintense foci, which are considered to be cystic (A). The solid component of the mass was strongly enhanced on contrast enhanced T1WI (B). We can also see a flow void (arrow) between the mass and the uterus. These features give us the impression that the tumor is uterine leiomyoma. However, it is revealed that a granulosa cell tumor of the ovary, which is as hypervascular as uterine leiomyomas.

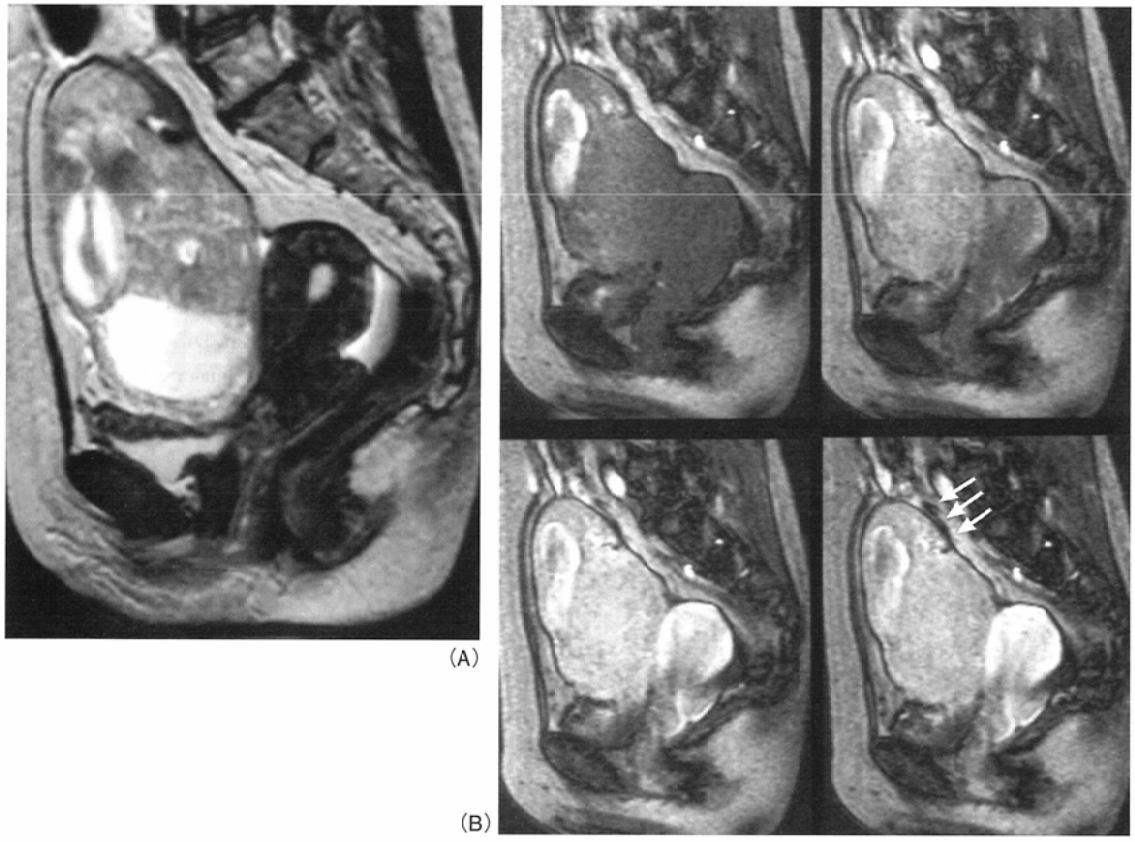

(A)

(B)

Fig. 12 48-year-old woman with leiomyosarcoma of the ileum. We can see a hypointense solid mass near the uterus (A). It seems to be a leiomyoma of the uterus, although, we cannot find any continuity between the uterus and the mass. On dynamic contrast study, the mass shows rapid strong enhancement. (B). However we can also see a flow void (arrow) from the serosal surface of the small bowel into the mass. It is evidence that the mass originates from small bowel.

ないかどうかに留意する必要がある．

4. Gastrointestinal stromal tumors

子宮筋腫と鑑別を要する腫瘍は充実性卵巣腫瘍ばかりではない．Gastrointestinal stromal tumorsは筋原性および神経原性の消化管粘膜下腫瘍に対し新しく提唱された概念で，広義には従来の平滑筋肉腫・神経鞘腫などを含む[29]．本腫瘍はしばしば壁外性発育が優位で，原発臓器との接点がきわめて小さいことがある[30]．これに加え筋原性腫瘍への分化を示す腫瘍では子宮筋腫に類似した性状を示すことから，子宮近傍の消化管からexophyticに発育した本腫瘍と子宮筋腫との鑑別に苦慮するのは想像に難くない．両者の鑑別には腫瘍がどこに連続しているかを消化管も含めて詳細に検討することが重要で，また栄養血管を示すflow voidも子宮動脈からではなく腸間膜から連続しているのが確認されることもある(Fig. 12)．

おわりに

女性骨盤内腫瘤の鑑別に際して，卵巣腫瘍を中心に陥りやすい「常識の非常識」について述べた．本稿が読者諸兄姉の日常診療における鑑別の一助となれば幸いである．

謝辞

本稿は第35回日本医学放射線学会秋期臨床大会における教育講演を再録したものであり，講演の機会を与えて下さった岡山大学放射線医学教室・平木祥夫先生，上者郁夫先生に深謝いたします．また多彩な症例を提供して下さった久保武士教授，西田正人助教授以下本学婦人周産期診療グループの先生方，病理診断をご教示いただきました野口雅之・渡邊照男両教授以下病理学的診断グループの先生方，並びに一緒に鑑別診断を考えて下さった板井悠二教授以下本学放射線医学診療グループの先生方に感謝いたします．

文　献

1) 日本産科婦人科学会，日本病理学会．卵巣腫瘍取り扱い規約 第1部．1990，金原出版，東京
2) Kurman RJ: Blaustein's pathology of the female genital tract. 4 ed. 1994, Splinger-Verlag, New York
3) Troiano RN, Lazzarini KM, Scoutt LM, et al: Fibroma and fibrothecoma of the ovary-MR imaging findings. Radiology 204: 795–798, 1997
4) 田中優美子，黒崎喜久，西田正人，他：卵巣莢膜細胞腫・線維腫群腫瘍のMRI－鑑別診断のポイントとピットフォール．臨放　43：493–500，1998
5) Bazot M, Ghossain MA, Buy JN, et al: Fibrothecoma of the ovary: CT and US findings. J Comput Assist Tomogr 17: 754-759, 1993
6) Schwartz RK, Levine D, Hatabu H, et al: Ovarian fibroma: findings by contrast-enhanced MRI. Abdom Imaging 22: 535–537, 1997
7) Ha HK, Baek SY, Kim SH, et al: Krukenberg's tumor of the ovary: MR imaging features. Am J Roentgenol 164: 1435–1439, 1995
8) Ueda J, Furukawa T, Higashino K, et al: Ovarian fibroma of high signal intensity on T2-weighted MR image. Abdom Imaging 23: 657–658, 1998
9) Outwater EK, Siegelman ES, Kim B, et al: Ovarian Brenner tumors: MR imaging characteristics. Magn Reson Imaging 16: 1147–1153, 1998
10) Tanaka YO, Nishida M, Kurosaki Y, et al: Differential diagnosis of gynaecological "stained glass" tumours on MRI. Br J Radiol 72: 414–420, 1999
11) Togashi K, Nishimura K, Itoh K, et al: Ovarian cystic teratomas: MR imaging. Radiology 162: 669–673, 1987
12) Kim SH, Kim YJ, Park BK, et al: Collision tumors of the ovary associated with teratoma: clues to the correct preoperative diagnosis. J Comput Assist Tomogr 23: 929–933, 1999
13) Kido A, Togashi K, Konishi I, et al: Dermoid cysts of the ovary with malignant transformation: MR appearance. Am J Roentgenol 172: 445–449, 1999
14) Kimura T, Inoue M, Miyake A, et al: The use of serum TA-4 in monitoring patients with malignant transformation of ovarian mature cystic teratoma. Cancer 64: 480–483, 1989
15) 田中優美子，西田正人，黒崎喜久，他：非典型的なMR所見を呈した卵巣成熟嚢胞性奇形腫10例の検討－CT・病理組織所見との対比－．臨放　42：1137–1143，1997
16) Yamashita Y, Torashima M, Hatanaka Y, et al: Value of phase-shift gradient-echo MR imaging in the differentiation of pelvic lesions with high signal intensity at T1-weighted imaging. Radiology 191: 759–764, 1994
17) Dohke M, Watanabe Y, Takahashi A, et al: Struma ovarii: MR findings. J Comput Assist Tomogr 21: 265–267, 1997
18) Yamashita Y, Hatanaka Y, Takahashi M, et al: Struma ovarii: MR appearances. Abdom Imaging 22: 100–102, 1997
19) Joja I, Asakawa T, Mitsumori A, et al: Struma ovarii: appearance on MR images. Abdom Imaging 23: 652–656, 1998
20) Weinreb JC, Barkoff ND, Megibow A, et al: The value of MR imaging in distinguishing leiomyomas from other solid pelvic masses when sonography is indeterminate. Am J Roentgenol 154: 295–299, 1990
21) Togashi K, Nishimura K, Itoh K, et al: Adenomyosis: diagnosis with MR imaging. Radiology 166: 111–114, 1988
22) Reinhold C, McCarthy S, Bret PM, et al: Diffuse adenomyosis: comparison of endovaginal US and MR imaging with histopathologic correlation. Radiology 199: 151–158, 1996
23) 横山良仁，須郷隆信，樋口　毅，他：子宮嚢性腺筋症の一例．日産婦誌　45：593–595，1993
24) Kataoka ML, Togashi K, Konishi I, et al: MRI of adenomyotic cyst of the uterus. J Comput Assist Tomogr 22: 555–559, 1998
25) Hricak H, Tscholakoff D, Heinrichs L, et al: Uterine leiomyomas: correlation of MR, histopathologic findings, and symptoms. Radiology 158: 385–391, 1986
26) Torashima M, Yamashita Y, Matsuno Y, et al: The value of detection of flow voids between the uterus and the leiomyoma with MRI. J Magn Resen Imaging 8: 427–431, 1998
27) Morikawa K, Hatabu H, Togashi K, et al: Granulosa cell tumor of the ovary: MR findings. J Comput Assist Tomogr 21: 1001–1004, 1997
28) Ko SF, Wan YL, Ng SH, et al: Adult ovarian granulosa cell tumors: spectrum of sonographic and CT findings with pathologic correlation. AJR 172: 1227–1233, 1999
29) Miettinen M, Sarlomo-Rikala M, Lasota J: Gastrointestinal stromal tumors: recent advances in understanding of their biology. Hum Pathol 30: 1213–1220, 1999
30) Buckley JA, Fishman EK: CT evaluation of small bowel neoplasms: spectrum of disease. Radiographics 18: 379–392, 1998