The University of Osaka
Institutional Knowledge Archive

Title	尿道閉塞患者にみられる骨盤内脂肪組織の増加 : X線CTによる評価
Author(s)	櫛橋, 民生; 武中, 泰樹; 後閑, 武彦 他
Citation	日本医学放射線学会雑誌. 1985, 45(3), p. 480-485
Version Type	VoR
URL	https://hdl.handle.net/11094/19246
rights	
Note	

The University of Osaka Institutional Knowledge Archive : OUKA

https://ir.library.osaka-u.ac.jp/

The University of Osaka

日本医放会誌：45（3），480—485，1985（昭60）

尿道閉塞患者にみられる骨盤内脂肪組織の増加：X線CTによる評価

昭和大学医学部放射線医学教室
櫛橋　民生　　武中　泰樹　　後閑　武彦
小松　　隆　　宗近　宏次　　菱田　豊彦
昭和大学医学部泌尿器科学教室
藤　井　徳　照　　今　村　一　男

（昭和59年9月18日受付）
（昭和59年10月18日最終原稿受付）

Increase of the Perirectal and Perivesical Fat Tissue in the Chronic Urethral Obstructive Disease; Evaluation by CT Scan

Tamio Kushihashi, Hiroki Takenaka, Takehiko Gokan, Takashi Komatsu, Hirotsugu Munechika and Toyohiko Hishida
Department of Radiology, Showa University, Tokyo, Japan
Noriteru Fujii and Kazuo Imamura
Department of Urology, Showa University, Tokyo, Japan

Research Code No. : *518.1, 519.1*

Key Words : *Perirectal fat, Perivesical fat, Urethral obstruction disease*

The perirectal space (sacro-rectal distance=PS value) and perivesical space (acetabulo-vesical distance=PV value) were evaluated by CT in 56 patients, of which 22 had no particular intrapelvic diseases and 34 had prostatic hypertrophy or prostatic carcinoma. In the former group of patients, the mean PS and PV value were 0.72 cm and 0.25 cm respectively. PS value over 1.0 cm was seen in 18% of the patients. On the other hand, in the latter group of patients, the mean PS and PV value were 1.45 cm and 0.62 cm respectively. PS value over 1.0 cm was seen in 73% of the patients. The CT attenuation value of these spaces indicated to be filled with the fatty tissue. It should be concluded from these results that the chronic urethral obstruction was one of the causes to produce accumulation of the fatty tissue in the intrapelvic space.

目　的

pelvic lipomatosis, リンパ節腫大，骨盤内血腫などの疾患をもつ患者の排泄性尿路造影において，特徴的な膀胱の変形が見られ[1)~3)]，その鑑別診断にX線CTが非常に有用であることはすでに知られている[4)~8)]．同様に前立腺癌または前立腺肥大症のような比較的長期にわたる下部尿路閉塞疾患をもつ患者の排泄性尿路造影においても，小さく変形し，恥骨結合より上方に位置した膀胱を見ることが多い．そしてX線透過性の増加から骨盤内に脂肪組織が多分増加していることによることが推定される．しかし，我々の知る限りでは，これらの患者において，どのような組織がどのくらいどこに増加しているかについての報告がない．

そこで下部尿路閉塞を長期訴えている男性症例において，X線CTを用い，骨盤腔内のどのよう

な組織がどこにどのくらい増加しているかを確かめることを目的とした．

方法及び対象

昭和57年1月1日より昭和59年4月30日まで，昭和大学医学部放射線科で骨盤部のX線CT検査を受けた56名の男性症例を対象とし，これらを3群に分けて検討した．I群は骨盤内特定疾患のみられない7歳から86歳までの22名である．II群は生検または臨床検査により前立腺肥大症と診断された15名である．III群は生検により前立腺癌と診断されたが未治療の19名である．

X線CTはTCT 60Aを用い，9秒スキャン，10mmスライス厚，10mm間隔で，1検査につき8～11スライスを造影前後で行なった．造影の方法は65%アンギオグラフィン100mlを18ゲージ針にて点滴静注し，全量注入後スキャンを開始した．特別な前処置は行なわなかった．ROI (region of interest)に直腸壁や周囲の筋，靱帯等が含まれないように注意して，直腸周囲組織及び膀胱周囲組織のCT値測定を行なった．

直腸周囲の軟部組織の厚さを示す値として，仙骨直腸後壁間距離(presacral space)（以後PS値とする）をもちいた．仙骨直腸後壁間距離はS3からS4の間のレベルのスライスでピクセル数を計測して表わした（Fig. 1)．膀胱周囲の軟部組織の厚さを示す値として，寛骨臼膀胱側壁間距離(perivesical space)（以後PV値とする）をもちいた．

Fig. 1　The presacral space (PS value) is indicated by the distance between the frontal surface of the sacrum and the posterior wall of the rectum at level of S3-S4 (arrow).

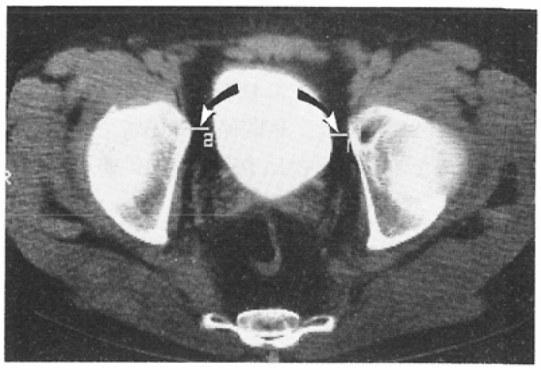

Fig. 2　The perivesical space (PV value) is indicated by sum of the right and left distance between the lateral wall of the urinary bladder and the medial surface of the acetabulum on the tangential line to the anterior margin of both femoral heads (arrow).

これは両側大腿骨骨頭部がみられるスライスで，大腿骨頭の前縁を結ぶ線上の寛骨臼の内側縁と膀胱外壁の間の距離であり，PS値と同様にピクセル数を計測し，左右の値を加えてPV値とした(Fig. 2)．

結　果

I～III群におけるPS値，PV値，およびPS値1.0cm以上を示す症例数のパーセントをTable 1に示した．正常（I群）では平均PS値は0.72±0.40cmで，平均PV値は0.25±0.19cmであった．PS値が1.0cm以上を示す症例数は18%であった．前立腺肥大患者(II群)では，平均PS値は1.36±0.64cmで，平均PV値は0.61±0.19cmで，PS値が1.0cm以上の症例数は67%であった．前立腺癌患者（III群）では平均PS値，PV値はそ

Table 1　PS and PV value in 56 patients, of whom 22 had no particular intrapelvic diseases (group I), 15 had prostatic hypertrophy (group II) and 19 had prostatic carcinoma (group III). Both PS and PV value of group II or group III are significantly high as compared with group I

group	n	mean PS(cm)	mean PV(cm)	cases of PS over 1.0cm
I	22	0.72±0.40	0.25±0.19	18%
II	15	1.36±0.64	0.61±0.19	67%
III	19	1.53±0.84	0.63±0.33	79%

れぞれ1.53±0.84cm, 0.63±0.33cm で，PS 1.0 cm 以上の症例数は79%であった．

22名の正常（I 群）において年齢と PS 値の関係を Fig. 3に示した．相関係数は0.27で相関関係は見られなかった．次に PS 値と PV 値の相関関

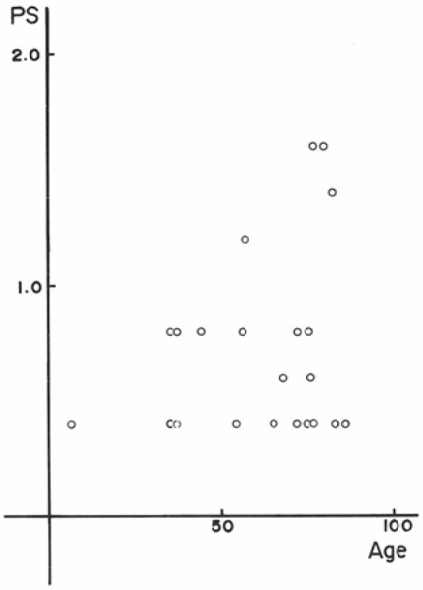

Fig. 3 Correlation between PS value and age in 22 patients of group I. There is no statistically significant correlation between them.

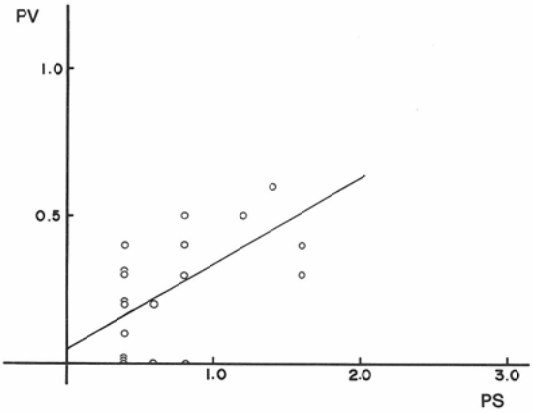

Fig. 4 Correlation between PV value and PS value in 22patients of group I. Number of obserbation (n)=22, correlation coefficient (r)=0.58, level of significance (p)<0.005, regression equation: y=0.28x+0.05. A significant linear correlation is found between PV and PS value.

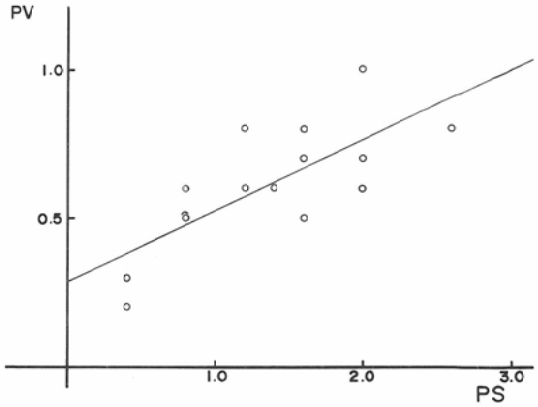

Fig. 5 Correlation between PV value and PS value in 15patients of group II (prostate hypertrophy). n=15, r=0.75, p<0.001, regression equation: y=0.24x+0.29. A highly significant linear correlation is found between PV value and PS value.

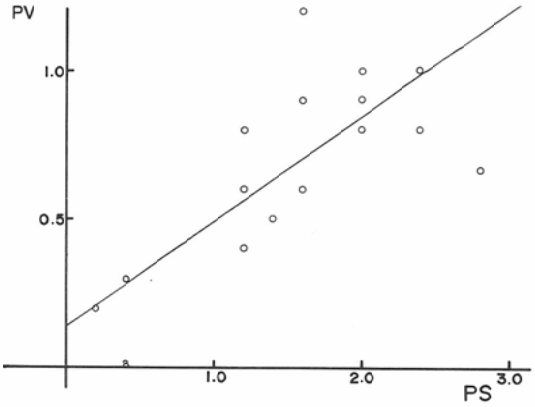

Fig. 6 Correlation between PV value and PS value in 19patients of group III (prostate carcinoma). n=19, r=0.76, p<0.001, regression equation: y=0.35x+0.14. A highly significant linear correlation is found between PV value and PS value.

Table 2 CT value of the presacral space in group II and III. The CT number of more than -100 HU indicates the presacral space to be filled with the fatty tissue

group	n	mean CT value of presacral space
II	10	−110.3±12.7
III	15	−100.6±14.0

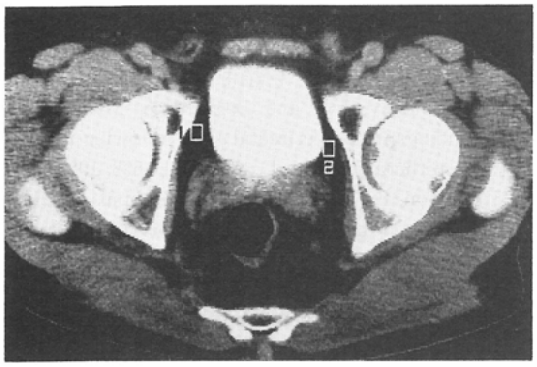

Fig. 7　CT value in the perivesical space. The CT number of the perivesical space showes the fatty tissue as well.

係を正常群において検討した（Fig. 4）. 今度は相関係数は0.58となり，0.005で相関関係が見られた.

II群またはIII群における平均PS値および平均PV値がともに正常群と比較して，約2倍の値を示したので，両者間の関係を見る目的で，II群とIII群において，PV値を縦軸に，PS値を横軸にプロットした(Fig. 5, 6). II群におけるPS値とPV値の相関係数は0.75であり $p<0.001$ で高い相関関係が見られた．III群では相関係数は0.76，$p<0.001$ となり同様に高い相関関係が見られた.

さらにII群とIII群で，PS値が1.0cm以上の症例における直腸周囲を占める組織の平均CT値をみると，それぞれ−110.3±1.27, −100.6±14.0で，脂肪組織であることが示唆された(Table 2). 同様にPV値の増加した例でも，そのCT値は−150前後で脂肪組織であることが示唆された（Fig. 7).

考　案

1. 測定法について

直腸周囲組織の厚さの指標として用いた仙骨直腸後壁間距離の測定にはDoubledayら[4]が用いたように，S3〜S4の高さにおける仙骨前面と直腸後壁間の距離を測定した（Fig. 1). この高さにおける測定が最も直腸周囲組織の測定に適していると思われる.

膀胱周囲組織の測定には寛骨臼内側縁と膀胱外壁間の距離を左右測定し，両者を加えてPV値とした（Fig. 2). 膀胱周囲組織の厚さの指標として，他の恥骨後壁一前立腺前縁間距離の測定も試みたが，恥骨のpartial volumeの影響が入ることや，前立腺前縁における測定点を定めることが困難で，さらに計測値が最大0.5cmで，計測値幅がせまく計測誤差が大になる．従ってこの測定法は膀胱周囲組織の変化を表わす指標としては不適当であると思われた．一方PV値計測法は腹筋虚弱のため前方に突出する膀胱や，ふくらみの悪い膀胱においても，ほぼ安定した膀胱周囲組織の変化を示す指標になると思われた.

2. 正常群の直腸および膀胱周囲組織について

正常男性群におけるPS値の平均値は0.72cmで，PS値が1.0cm以上の症例数は18%で，Doubledayら[4]の結果と同様で，正常ではPS値が1cm以上になることは少ないことがわかる．さらにPS値と年齢間には相関性はなく，加齢がPS値に影響する因子の1つではないことがわかる．骨盤内臓器の放射線治療[4]，とくにステロイド，メチセルガイドなどの薬剤投与[9)〜14)]，骨盤内臓器の手術既往，大動脈周囲炎[15)〜20)]などが骨盤内軟部組織の変化を生じる要因と考えられるが，今回の症例にはこれらの既往はない．一方肥満者においては皮下脂肪や腎盂，腎杯周囲の脂肪織の増加が見られることもあり[21)]，肥満も正常者のPS値増加の要因となるかもしれない．しかしここでは生理的肥満が直腸周囲組織におよぼす影響については吟味していない.

膀胱周囲脂肪組織（PV値）を検討したところ，平均値は0.25cmであった. Fig. 4に見られるように，PS値とPV値の間には明らかな相関関係が見られた．これは正常群における膀胱周囲脂肪組織と直腸周囲脂肪組織の量関係が同一傾向にあることを示している.

3. 慢性下部尿路閉塞における直腸周囲組織について

慢性の下部尿路閉塞疾患をもつ群においても，PS値とPV値の間には相関関係が見られた．これは膀胱周囲脂肪組織の増加と直腸周囲脂肪組織の増加が同一の機序により生じることを示唆している．骨盤内脂肪組織の増加はホルモン療法を受

けている患者に見られることは周知のことであるが，ホルモン治療を受けた症例は対象に含まれてはいない．以前より，腎盂・腎杯の存在する腎洞や腎周囲に脂肪組織が蓄積する症例では尿路結石症や炎症との関連性がとりあげられてきた[21)~26)]．つまり，尿路結石による尿の微量な漏出が腎洞や腎周囲に炎症をひきおこし，それが線維脂肪織の増加を生じさせるのであろうと推定されている[27)]．骨盤部放射線治療を受けた症例でも直腸周囲に脂肪組織の増加が見られる[4)]．このように骨盤内に炎症性変化を誘発する何らかの要因により骨盤内に脂肪組織が局所的に増加するのであろう．

慢性の下部尿路閉塞をもつ患者では，膀胱周囲にもまた直腸周囲にも脂肪組織が増加することを考えると，膀胱からの持続的な微量な尿の膀胱周囲への漏出が直腸周囲にもおよび，骨盤内全体の脂肪組織の増加を生じさせているのであろうと推定される．

結　論

骨盤内特定疾患のない正常22症例，診断の確定した前立腺肥大症15症例，及び前立腺癌19症例を対象として，骨盤内軟部組織の変化をX線CTで検討した．正常群では直腸周囲組織（PS値）は平均0.72cmで，それが1.0cm以上を示す症例は18%であった．膀胱周囲組織（PV値）の平均は0.25cmであった．一方慢性下部尿路閉塞症例（前立腺肥大症，前立腺癌）ではPS値は正常の約2倍で，PS値が1.0cm以上の症例も約70%であった．PV値も正常の2倍以上となり，増加したPV値とPS値の間には高い相関関係が見られた．またこれらの増加した骨盤内軟部組織のCT値は−100前後を示し，脂肪組織であった．これらのことから慢性下部尿路閉塞が骨盤内脂肪組織の増加をもたらす1要因となっていることが強く示唆された．

文　献

1) Ambos, M.A., Bosniak, M.A., Lefleur, R.S. and Madayag, M.A.: The pear-shaped bladder. Radiol., 122: 85—88, 1977
2) Nussbaum, P.S.: Carcinoma of the prostate presenting as pelvic lipomatosis. Surgic. Clin. of North America, 52(2): 405—414, 1972
3) Locko, R.C. and Interrante, A.L.: Pelvic lipomatosis. J.A.M.A., 244(13): 1473—1474, 1980
4) Doubleday, L.C. and Bernardino, M.E.: CT findings in the perirectal area following radiation therapy. J.C.A.T., 4(5): 634—638, 1980
5) Gerson, E.S., Gerzof, S.G. and Robbins A.H.: CT confirmation of pelvic lipomatosis: Two cases. A.J.R., 129: 338—340, 1977
6) Crawford, E.D., Dumbadze, I., Katz, D.L. and Vester, J.W.: Pelvic-lipomatosis: Diagnosis by computerized tomography scan. A.J.M., 65: 1021—1026, 1978
7) Harris, R.D., Bendon, J.A., Robinson, C.A., Seat, S.G. and Herwig, K.R.: Computed tomographic evaluation of pear-shaped bladder. Urology, 14(5): 528—530, 1979
8) Werboff, L.H., Korobkin, M. and Klein, R.S.: Pelvic lipomatosis: Diagnosis using computed tomography. J. Urology, 122: 257—259, 1979
9) George, W.E., Wilmot, M., Greenhouse, A. and Hammeke, M.: Medical management of steroid-induced epidural lipomatosis. New England J. of Med., 308(6): 316—319, 1983
10) Charnock, D.A., Riddell, H.I. and Lombardo, L.J.: Retroperitoneal fibrosis produring ureteral obstruction. J. Urol., 85(3): 251—257, 1961
11) Ormond, J.K.: Idiopathic retroperitoneal fibrosis: A discussion of the etiology. J. Urol., 94: 385—390, 1965
12) Fagan, C.J., Larrieu, A.J. and Amparo, E.G.: Retroperitoneal fibrosis: Ultrasound and CT features. A.J.R., 133: 239—243, 1979
13) Larrieu, A.J., Weiner, I., Abston, S. and Warren, M.M.: Retroperitoneal fibrosis. Surg. Gyencol. and Ovst., 150: 699—702, 1980
14) Birnberg, F.A., Vinstein, A.L., Gorlick, G., Lee, F.A. and Hales, M.S.: Retroperitoneal fibrosis in children. Radiol., 145: 59—61, 1982
15) Wagenknecht, L.V., Madsen, P.O.: Bilateral ureteral obstruction secondary to aortic aneurysm. J. Urol., 103: 732—736, 1970
16) Abbott, D.L., Skinner, D.G., Yalowitz, P.A., Mulder, D.G.: Retroperitoneal fibrosis associated with abdominal aortic aneurysms: An approach to management. J. Urol., 109: 987—990, 1973
17) Boontje, A.H., Groenewold, H., Hekking, J.H.: Ureteral obstruction secondary to abdominal aortic aneurysm. J. Cardiovasc Surg., 15: 606—610, 1974
18) Darke, S.G., Glass, R.E. and Eadie, D.G.A.:

Abdominal aortic aneurysm : Perianeurysmal fibrosis and ureteric obstruction and deviation. Brit. J. Surg., 64 : 649—652, 1977

19) Peters, J.L., Cowie, A.G.A. : Ureteric involvement with abdominal aortic aneurysm. J. Urol., 50 : 313—318, 1978

20) Megibow, A.J., Ambos, M.A., Bosniak, M.A. : Computed tomographic diagnosis of ureteral obstruction secondary to aneurysmal disease. Urol. Radiol., 1 : 211—215, 1980

21) Faegenburg, D., Bosniak, M. and Evans, J.A. : Renal sinus lipomatosis : Its demonstration by nephrotomography. Radiol., 83(6) : 987—998, 1964

22) Subramanyam, B.R., Bosniak, M.A., Horii, S. C., Megibow, A.J. and Balthazar, E.J. : Replacement lipomatosis of the kidney : Diagnosis by computed tomography and sonography. Radiol., 148 : 791—792, 1983

23) Kutzmann, A.A. : Replacement lipomatosis of the kidney. Surg. Gynec. and Obst., 52 : 690—701, 1931

24) Olsson, O. and Weiland, P. : Renal fibrolipomatosis. Acta Radiol., 1 : 1061—1070, 1963

25) Lieberthal, F. : Perirenal and peripelvic fibrolipomatosis. Surg. Gyenc. and Obst., 23 : 794—801, 1934

26) Roth, L.J. and Davidson, H.B. : Fibrous and fatty replacement of renal parenchyma. J.A.M.A., 16 : 233—239, 1938

27) Mitchinson, M.J. and Bird, D.R. : Urinary leakage and retroperitoneal fibrosis. J. Urol., 105 : 56—58, 1971