The University of Osaka
Institutional Knowledge Archive

Title	腱板断裂の10MHz探触子による超音波所見-MR imagingとの比較検討-
Author(s)	熊谷, 英夫; 伊東, 久夫; 久保, 敦司
Citation	日本医学放射線学会雑誌. 1994, 54(6), p. 459-464
Version Type	VoR
URL	https://hdl.handle.net/11094/19247
rights	
Note	

The University of Osaka Institutional Knowledge Archive : OUKA

https://ir.library.osaka-u.ac.jp/

The University of Osaka

腱板断裂の10MHz探触子による超音波所見
—MR imagingとの比較検討—

熊谷　英夫[1)]　伊東　久夫[2)]　久保　敦司[2)]

1）都立大塚病院放射線科　2）慶應義塾大学医学部放射線科学教室

Sonographic Findings of Rotator Cuff Tears: Correlation with MR Imaging

Hideo Kumagai[1)], Hisao Ito[2)] and Atsushi Kubo[2)]

Sonography was performed in 41 patients with symptoms referable to the rotator cuff. sonography was performed immediately after MR imaging, so that the information obtained by MR imaging could be applied to sonographic diagnosis. Twenty patients were diagnosed from T2-weighted images as having complete tears of the rotator cuff. Sonography showed full-thickness anechoic areas in 12 of the 20 patients, heterogeneous hyperechoic areas in seven, and no abnormal findings in the other one. Thirteen patients were diagnosed as having incomplete tears with MR imaging. Sonography showed heterogeneous hyperechoic areas in 12, but no abnormal findings in one of the 13. Hyperechoic areas in the rotator cuff were shown in four of eight patients who had been diagnosed from T2-weighted images as not having tears. We consider full-thickness anechoic areas to be specific findings of complete tears, although some patients with rotator cuff tears did not show this finding.

Research Code No.: *505. 2*

Key words: *MR imaging, Rotator cuff, Shoulder, Ultrasound*

Received Apr. 14, 1993; revision accepted Jul. 28, 1993

1) Department of Radiology, Metropolitan Otsuka Hospital／2) Department of Radiology, School of Medicine, Keio University

はじめに

腱板は肩関節の中にある重要な腱組織で，その断裂は外科的治療の対象となる．腱板断裂の非観血的診断法の1つとして超音波検査が試みられている．しかし，超音波診断の診断基準にはかなりの差異があり，臨床的有用性には必ずしも一致した見解が得られていない．

最近は磁気共鳴画像（MRI）による腱板断裂の診断が試みられ，良好な病巣描出が報告されている．MRIによる腱板断裂の診断基準と診断能についても，若干議論の余地は残っているが，T2強調画像で腱板の中に認められる強い高信号域は，腱組織が欠損している部分，すなわち断裂を示す所見であるとこれまで報告されている[1),2)]．

本検討では腱板断裂が疑われる患者を対象とし，MRIの所見を参照しながら超音波を施行することにより，MRIの所見を基準として超音波検査の診断基準と有用性を検討した．特にT2強調画像で高信号として描出された断裂像が，超音波の画像上でどのような所見となるかという点を中心に検討し，若干の知見を得たので報告する．

対象および方法

対象は，臨床的に腱板断裂が疑われMRI検査が行われた41例と，腱板が正常と推定された無症状の肩を有するボランティア6例である．以前に肩関節の手術を施行した症例や慢性関節リウマチの症例は含まれていない．患者群は男性28例，女性13例で年齢は20歳から83歳（平均59歳）

であった．健常群は男性6名で年齢は29歳から44歳であった．患者41例の中6例に手術が施行され，いずれも腱板断裂が確認された．5例は完全断裂，1例は不全断裂であった．

MRIにはシーメンス製マグネトーム1.5T装置を使用し，受信コイルには径10cmの円形コイルを用いた．撮像時の上肢は内旋位とした．T2強調画像の撮像条件として，TR/TEを2500/90，スライス厚を3mm，FOVを15-18cm，マトリクスを192×256とした．撮像面は斜位冠状面とし，一部は斜位矢状面を追加して撮像した．

MRIのよる腱板断裂の診断は，T2強調画像により行い，診断基準は以下のとおりである．

完全断裂：腱板の位置に全層性の高信号域が認めた，あるいは腱板の厚みがみられなかった場合（Fig. 1(A)）

不全断裂：腱板内に高信号域がみられたが，全層性ではなかった場合（Fig. 2(A)）

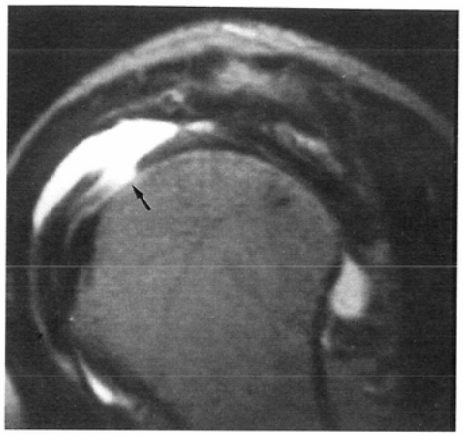

Fig. 1(A) A T2-weighted image in the oblique sagital plane shows a full thickness tear of the rotator cuff with high signal intensity (arrow).

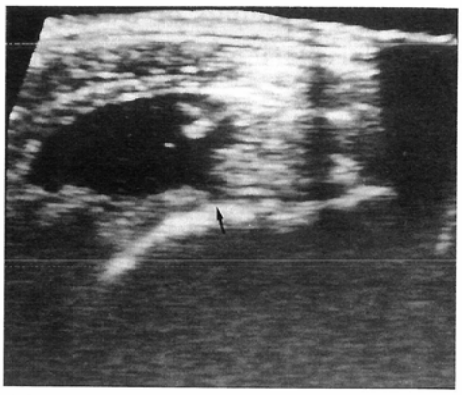

Fig.1(B) Sonography shows an anechoic area in the rotator cuff (arrow).

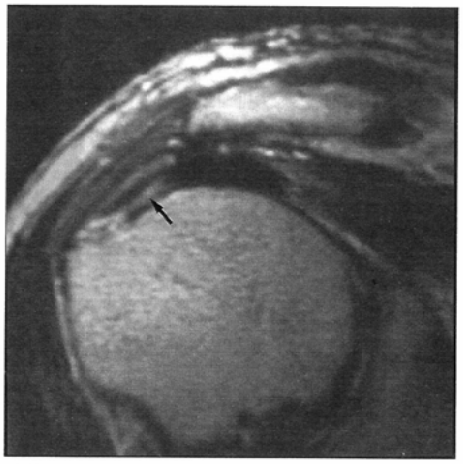

Fig. 2(A) T2-weighted image in the oblique coronal plane shows linear signal intensity (arrow) in the rotator cuff, suggesting a partial tear.

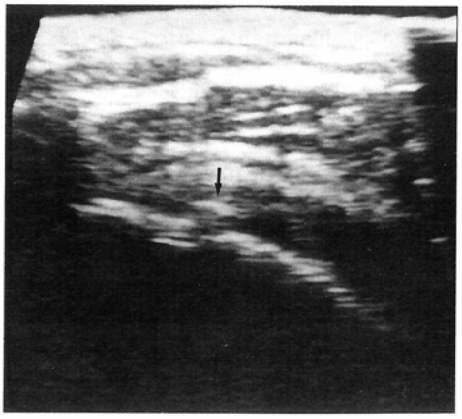

Fig. 2(B) Sonography shows a hyperechoic area (arrow) in the rotator cuff.

断裂なし：腱板に高信号域がみられなかった場合，である．

超音波検査は全例においてMRIの所見を参照した上で施行した．装置はアロカ社製SSD650を使用し，探触子には10MHzのインラインセクタスキャナーを用いた．超音波検査はMRI検査に引き続き行われ，超音波検査時の上肢の位置はMRIと同様の内旋位と過内旋を中心に行った．超音波検査は腱板のうちの棘上筋腱だけを対象とし，結節間溝の中の二頭筋長頭腱を最初に確認してから棘上筋腱の横断面と縦断面の画像を検討した．MRIのT2強調画像で腱板に高信号域が認められた例においては，高信号域の位置を大結節と二頭筋長頭腱からの距離により把握した後に，その部位を特に注意して超音波検査を施行した．

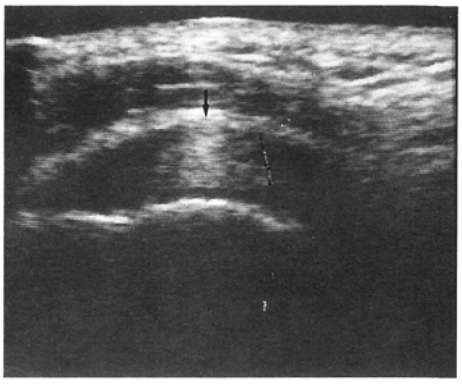

Fig. 3　A sonogram of an asymptomatic shoulder: The rotator cuff is homogeneously hyperechoic (arrow) in the center of the image while hypoechoic in other part of the image.

結　果

本検討対象には棘上筋腱の領域で超音波の減衰により腱板が描出不可能な例はなかった．

健常者の超音波検査で，超音波が腱の走行に垂直に当たっている画像の中央部分は腱板が高エコーに描出されたが，超音波が腱に斜めに当たる端に近い部位では低エコーになった（Fig. 3）．探触子を動かして腱板を全体に調べたが，健常者では腱板のどの部分も超音波を腱に直角に当てれば高エコーに描出され，腱板内に無エコー域や不均一な高エコー域は認めなかった．

腱板断裂が疑われた患者41例の，MRIのT2強調画像による診断は，完全断裂20例，不全断裂13例，明らかな断裂の所見なしが8例であった．

超音波検査上の所見は以下のごとくなっていた．1例は腱板があるはずの組織が消失していた．11例で腱板の中に無エコー域が全層性にみられた．23例は不均一な高エコー域がみられ，無エコー域は認めないか，あっても全層性ではなかった．6例は腱板が均一な高エコーに描出され異常所見を認めなかった．腱板が消失していた1例と腱板内に無エコー域がみられた11例の12例

Table 1　Relationship between Findings of MRI and Those of Sonography

	T2-weighed image				
	Complete tear		Incomplete tear	No tear	Total
sonography	≧2cm	<2cm			
Anechoic areas	5 (1) *	7 (3) *	–	–	12
Hyperchoic areas	–	7 (1) *	12 (1) *	4	23
No abnormal find.	–	1	1	4	6
Total	5	15	13	8	41

(　) * Number of patients who underwent surgery.

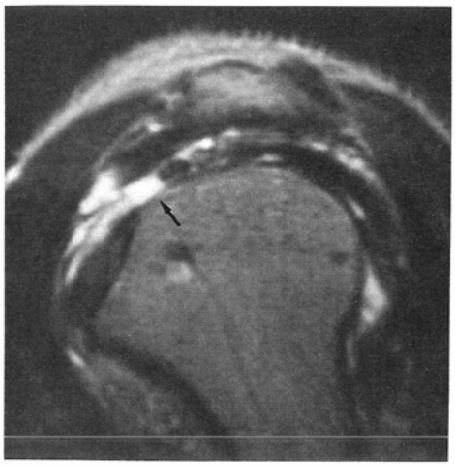

Fig. 4(A) A T2-weighted image in the oblique sagital plane shows a full-thickness tear of the rotator cuff with high signal intensity (arrow)

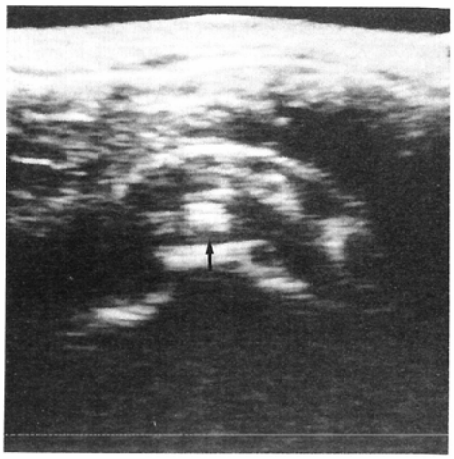

Fig. 4(B) Sonography shows a hyperechoic area in the rotator cuff (arrow)

を無エコー群としてMRIの診断と比較しTable 1に示した．

MRIにより完全断裂と診断された20例の超音波検査では，12例に腱板の無エコー域がみられた（Fig. 1）．12例中5例はT2強調画像による断裂の大きさは2cm以上であった．残りの8例中7例は不均一高エコー域だけが所見として得られた（Fig. 4）．この7例はいずれもT2強調画像上での断裂の大きさは2cm未満であった．MRIで完全断裂と診断された20例中1例は，超音波では明かな異常所見はみられなかった．この例は大結節に接した断裂で，大きさは1cm以下であった（Fig. 5）．

MRIで不全断裂と診断された13例中12例は，超音波上不均一高エコーが所見としてみられた（Fig. 2）．MRI診断上断裂の所見がなかった8例は，4例で不均一高エコー域がみられた．

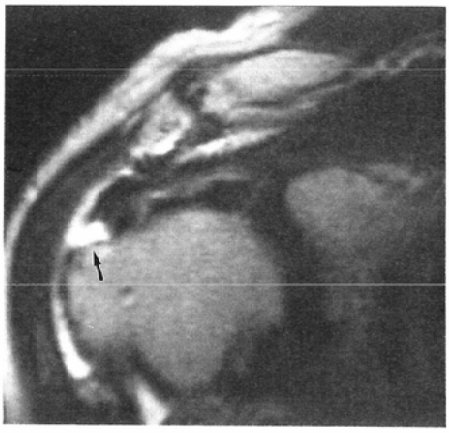

Fig. 5 A T2-weighted image in the oblique coronal plane shows a full-thickness tear of the rotator cuff with high signal intensity(arrow). But sonography did not show abnormal findings. (not shown)

考　察

超音波検査の一般的な特徴として，検者の画像の撮り方により所見が大きく変化することがある．そのため，検査時にどのような所見を撮影するべきかが問題となる．特に，腱は超音波の当たる角度によりエコーレベルが大きく変化し，さらに腱板は曲面であるため，一つの画像の中で，正常でもエコーレベルが部位により異なる．したがって，腱板断裂の診断の場合には特に撮り方が重要である．しかし，腹部や表在臓器の腫瘍の検査では触診や他の検査により病変の位置や大きさを予知することが可能であるのに対し，腱板断裂の位置や大きさの予測はMRIによって初めて可能となる．また，従来から腱板の超音波検査は他の部位の超音波検査よりもむずかしいと言われている．本検討では腱板断裂の超音波像の所見を検討

することを目的に，MRIの画像を十分参照した後に超音波検査を施行した．

従来の超音波検査による腱板断裂の診断基準には，腱板の消失，無エコーの領域，不均一な高エコー域，腱板の菲薄化などが提唱され，検査中に上肢を動かすという動的評価を重要視する報告もある．しかし，報告者により診断基準は異なり，論文の記述のみでは不明解な診断基準も多い．したがって，診断基準の違いにより診断率は変化し，超音波検査法の有用性に関して一致した見解が得られていない．

本検討は，golden standardとして手術所見や関節造影を用いず，T2強調画像を基準に用いた．手術所見を基準にすると正確さという点では優れるが症例に偏りが生じる．腱板断裂がないと診断された例は通常手術を施行しないため，手術所見を基準にすると，断裂例に比べ断裂がない例は極端に少なくなるからである．従来の報告のほとんどで，不確実な関節造影を基準に採用しているのもこのためと推測される．一方，最近の高磁場装置でのMRIでは関節造影と同等またはそれ以上の診断能が報告されている[1)-3)]．したがってMRI所見を基準にすると，若干の問題はあるが，超音波所見の検討に有用と思われる．

従来の報告では診断基準の差異に伴って，診断率が互いにかなり異なる[4)-10)]．高エコー域を診断基準に採用したものはsensitivityが90%以上と高くなるが，specificityは低くなっている．それに対し，低エコー域や不連続性だけを診断基準にした報告では，sensitivityは低いが，specificityは90%以上と高い報告が多い．sensitivityとspecificityの両方が90%以上の報告もある．

MRI所見を基準にした場合，腱板中の全層性無エコー域は断裂に特異的な所見と考えられた．本診断基準では，完全断裂20例中12例が診断でき，sensitivityは60%であったが，MRIで断裂が認められなかった例と健常者に，超音波で無エコー域が描出されることはなくspecificityは100%となった．

全層性の無エコー域はみられないが不整な高エコー域がみられた23例中，7例に2cm以下の完全断裂が，12例に不全断裂がMRI上みられており，本所見は小さな断裂を示唆する可能性が高い．しかし，MRIでは断裂所見がなくても不整高エコー域が4例にみられ，また不整な高エコー域があっても手術では断裂をみられなかった例も報告されている．不全断裂などの小さな断裂は超音波画像で高信号域として描出されるが，断裂がなくても不整な高エコー域を示すことがあり，断裂の診断基準に加えることは疑問視される．

現状では腱板断裂の確定診断は主に関節造影によって行われているため，超音波検査の有用性は関節造影との優劣が問題になる．しかし，超音波が関節造影のように広く用いられることはむずかしいと思われる．関節造影は完全断裂例のほとんど全例に陽性所見が得られ，偽陽性は特殊な場合以外にはない．超音波検査で，無エコー域のみを診断基準にすれば特異的に診断できるが，完全断裂例の一部しか診断できない．不均一な高エコー域も診断基準に入れると，sensitivityは上昇するがspecificityが低下する．また，本検討では採用しなかった動的検査を含めるなどの複雑な診断基準を用いれば，超音波検査が関節造影に優る可能性はある．しかし，高度な熟練を要することになり，広く用いることはできなくなる．

さらに，診断能以外の点においても，超音波検査は関節造影と比べ，一般に用いられる検査法としては障害になる特質が多い．関節造影は検査施行者の熟練度にはほとんど影響されず，検査後に他者が写真だけを見ても診断できる．完全断裂の陽性所見は一般の整形外科医にとっても明瞭である．これに対し，超音波検査は，検査施行者の熟練度に大きく依存し，検査後に他者が画像だけを見ても診断できない．しかも，超音波検査を通常診療手段としていない大部分の整形外科医にとっては，特有のアーチファクトが多い超音波画像上の異常所見は説得力に乏しい．実際の臨床において超音波検査が有用であるためには，高度に熟練した超音波施行者自身が，手術に対して造詣が深い者（整形外科医など）である場合に限られると思われる．

超音波検査は簡便であるため，一般的にスクリ

ーニングとして用いられることが多い．通常スクリーニング検査は，早期治療が必要な疾患を対象とするため，偽陽性が多くなっても偽陰性はできるだけ少なくなるように診断基準が設定される．しかし，腱板断裂については早期治療はそれほど重要ではない．したがって，腱板断裂の診断における超音波の役割は，腱板の消失または全層性の無エコー域という簡明な診断基準のみを採用し，完全断裂でも小さなものは診断不能なことを承知した上で，大きな完全断裂がある症例を選びだすことに専念するのが最も実用的と考えられる．

稿を終えるにあたり，協力いただいた都立大塚病院超音波検査室の望月幹彦氏に感謝致します．また，本研究の一部は資生会研究所（理事長山本節子博士）の助力を受けたことを記して謝意を表します．

文　献

1) Zlatkin MB, Iannotti JP, Roberrts MP, et al: Rotator cuff tears: Diagnostic performance of MR imaging. Radiology, 172: 223-229, 1989
2) Rafii M, Firooznia H, Sherman O, et al: Rotator cuff lesions: Signal Patterns at MR Imaging. Radiology, 177: 817-823, 1990.
3) 熊谷英夫：腱板断裂の MR imaging. 日本医放会誌 52: 172-181, 1992
4) Middleton WD, Edelstein G, Reinus WR, et al: Sonographic Detection of rotator cuff tears. AJR 144: 349-353, 1985
5) Mack LA, Matsen FA , Kilcoyne RF et al: US evaluation of the rotator cuff. Radiology 157: 205-209, 1985
6) Vick CW, Bell SA: Rotator Cuff Tears: diagnosis with sonography. AJR 154: 121-123, 1990
7) 高岸憲二，糸満盛憲，荒木崇一，ほか：肩関節疾患に対する超音波検査法．整形・災害外科 35：127-132，1989
8) 黒川正夫：肩腱板に対する超音波所見の検討．関節外科，10，1107-1113，1991
9) Soble MG, Kaye AD, Guay RC: Rotator cuff tear: clinical experience with sono-graphic detection. Radiology 173: 319-321, 1989
10) Brandt TD, Cardone BW, Grant TH et al: Rotator cuff sonography: A reassessment. Radiology 173: 323-327, 1989