The University of Osaka
Institutional Knowledge Archive

Title	筋萎縮性側索硬化症のMR Imaging-脳内鉄沈着異常に関して-
Author(s)	大場, 洋; 荒木, 力; 門澤, 秀一 他
Citation	日本医学放射線学会雑誌. 1992, 52(4), p. 427-435
Version Type	VoR
URL	https://hdl.handle.net/11094/19260
rights	
Note	

The University of Osaka Institutional Knowledge Archive : OUKA

https://ir.library.osaka-u.ac.jp/

The University of Osaka

日本医放会誌：52（4），427—435，1992（平4）

筋萎縮性側索硬化症の MR Imaging

—脳内鉄沈着異常に関して—

1）山梨医科大学放射線医学教室
2）山梨医科大学第3内科
3）東京大学医学部放射線医学教室

大場　洋[1)]　荒木　力[3)]　門澤　秀一[1)]　大西　洋[1)]
遠山　敬司[1)]　可知　謙治[1)]　野方　容子[1)]　大友　邦[1)]
小泉　潔[1)]　内山　暁[1)]　塩沢　全司[2)]

（平成3年6月19日受付）
（平成3年8月21日最終原稿受付）

MR Imaging of Amyotrophic Lateral Sclerosis

Hiroshi Oba[1)], Tsutomu Araki[3)], Shuichi Monzawa[1)], Hiroshi Onishi[1)], Keiji Toyama[1)], Kenji Kachi[1)], Youko Nogata[1)], Kuni Ohtomo[1)], Kiyoshi Koizumi[1)], Guio Uchiyama[1)] and Zenji Shiozawa[2)]

1) Department of Radiology, University Hospital of Yamanashi
2) Department of Third Medicine, University Hospital of Yamanashi
3) Department of Radiology, Faculty of Medicine, University of Tokyo

Research Code No. : 503.9

Key Words : MR imaging, Amyotrophic lateral sclerosis, Iron deposition, Motor cortex

Magnetic resonance imaging (MR imaging) provides a sensitive method for mapping the normal and pathological distribution of iron in the brain. High field strength MR imaging (1.5 T) was used to evaluate eight patients with amyotrophic lateral sclerosis (ALS) and 49 neurological normal control patients. All eight ALS patients showed decreased signal intensity in the motor cortex on T2-weighted images, while only one of the normal control patients showed this finidng.

The results suggested that the decreased signal intensity in the motor cortex in ALS was caused by the deposition of iron in this area.

高磁場 MRI 装置の T_2 強調像を用い脳内の鉄分布を把握することができる[1)]. Drayer ら[2)]は，変性疾患と脳内鉄分布との関連について述べ，鉄の異常分布の検出は疾患の診断や病態の解明，治療に対する反応の評価に役立つ新しいストラティジーだとしている．筋萎縮性側索硬化症（Amyotrophic lateral sclerosis, ALS）は上下位運動ニューロンがともに障害される疾患である．ALS の中枢神経系の異常としては，剖検により錐体路変性が指摘されている[3)~5)]．画像診断においては X 線 CT の報告[6)]では，脳室，脳溝の拡大が言われているが，これらの所見は ALS に必ずしも特異的とは言えない．MRI による ALS の報告では，T_2 強調像にて皮質脊髄路のある橋から大脳運動野にいたる錐体路に高信号域が存在するとしている[7)~10)]．MRI にて，ALS における鉄沈着異常に関

する報告はみられない．

我々の検討では，高磁場 MRI にて ALS 患者の T_2強調像において，中心前回の限局的な信号低下を認めた．今回我々は，正常者49例と，ALS 8 例の頭部 MRI を比較し，上記所見の ALS 診断に対する有用性を検討した．

対象と方法

ALS 患者は 8 名，年齢は40，40，42，52，60，68，69および80歳，平均56.4歳．男性 2 例，女性 6 例．ALS の診断は神経内科医により臨床症状，筋電図，筋生検により行われた．ALS 患者 8 例に対してのべ14回（3 回 2 例，2 回 2 例，1 回 4 例）の MRI 検査を施行した．ALS 発症から，初回 MRI 検査施行までの平均期間は34.6カ月であった．正常者49例は，変性疾患を有さない17歳から80歳までの男性25人，女性24人，平均51.5歳で，頭痛，眩暈を主訴に MRI 検査を施行された．49例に対し49回の MRI が施行された．

MRI 装置は GE 社製 Signa 1.5Tesla を使用．撮影方法は全例，頭部用コイルを用い，SE（スピンエコー）法を使用した．パルス系列は T_1強調像では TR（繰り返し時間）500msec，TE（エコー時間）20msec．T_2強調像は TR 2,000msec，TE 80msec を用いた．ルチンとして，全例水平断像を，症例によっては冠状断像，矢状断像を撮影した．スライス厚は7mm，スライスギャップは3mm を用いた．

写真の読影は，複数の放射線診断医により，retrospective に臨床情報は伏せた状態で行われた．大脳皮質の低信号の基準は，T_2強調像にて，特定の皮質が白質や皮質の他の部位と比べ明らかに低信号を示すものを陽性とした（Fig. 1）．皮質と白質の境界（皮質第 5 層）は鉄の正常沈着部位であり[1]低信号化が著明であっても除外した．すなわち脳表のクモ膜下腔の高信号と隣接する大脳皮質全層が低信号を示すものを陽性とした．T_2強調像にて白質にいわゆる Leuko-araiosis[11]と言われる様な高信号域が認められたものは正常者群から除外した．

また，T_2強調像における錐体路の高信号の有無についても検討した．

結　果

ALS 群は 8 例全例に，中心前回の皮質の低信号化を認めた（Fig. 1）．正常者群では，T_2強調像に

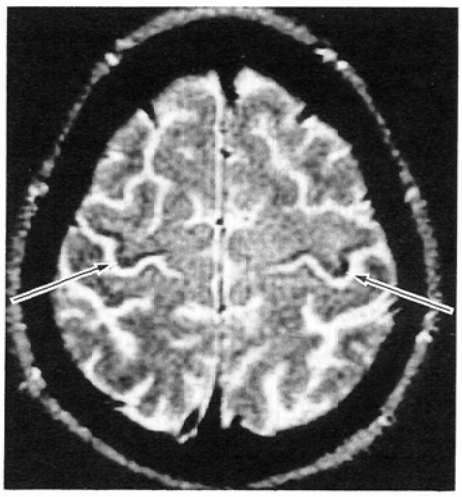

a

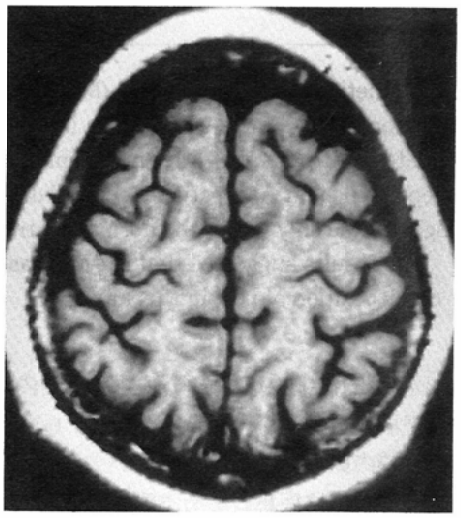

b

Fig. 1　Case 1. A 42-year-old female with ALS. a. T_2-weighted axial image (TR/TE : 2,000/80msec). The cortex of precentral gyrus shows marked reduction of signal intensity (arrows). b. T_1-weighted axial image (TR/TE : 500/20msec). The cortex of precentral gyrus shows no reduction of signal intensity.

て皮質の低信号を示す症例は49例中1例であった（Table 1, Table 2）.

1例（case 3, Fig. 2）は3回のMRI検査が施行され，初回の検査では皮質の低信号は不明瞭であったが2回目，3回目には陽性であった.

1例（case 4, Fig. 3）は，中心前回のみではなく，中心後回および中前頭回に皮質の低信号が認められた.

Table 1 Decreased signal intensity in the motor cortex on T2-weighted image

Decreased signal intensity of motor cortex		ALS case(MRI)	Normal control
positive	+	8(13/14)	1
negative	−	0(1/14)	48
Total		8	49

8例中4例にT_2強調像において錐体路に高信号が認められた．症例1（Fig. 4）および症例5は内包後脚から中脳腹側に，症例2および症例4は放射冠にそれぞれ高信号領域を認めた.

考　察

高磁場MRI装置のT_2強調像にて，ALS 8例全例（14検査中13検査）に中心前回皮質（一部中心後回も含む）に限局した信号の低下を認めた．正常群で皮質の低信号を認めたものは49例中1例であった．正常成人のT_2強調像では，皮質は白質に比べ高信号を示す．中心前回の信号低下はT_2強調像のみにて認められ，T_1強調像およびプロトン密度強調像では認められなかった．病理的な証明はなされていないが，今回ALS患者の中心前回皮質がT_2強調像にて低信号を示した原因は，鉄の沈着による磁場の不均一性により，T_2を短縮する効

Table 2 Summary of symptoms and MRI findings in 8 cases of ALS

Case	Age	Sex	Duration (years)	Bulbar symptom	Upper neuron symptom	Lower neuron symptom	Reduced signal intensity of motor cortex			High signal intensity of pyramidal tract		
							MRI 1	2	3	MRI 1	2	3
1	42	F	1.6	++	+	+	+(19M)*	+(21M)		+	+	
2	68	F	3	+	+	+	+(36M)			+		
3	60	M	4.3	±	+	+	−(52M)	+(56M)	+(60M)	−	−	−
4	69	M	2.6	+	+	+	+(33M)	+(40M)		+	+	
5	40	F	2.2	−	+	+	+(26M)			+		
6	80	F	4.4	+++	+	+	+(53M)			−		
7	52	F	2	+++	+	+	+(23M)	+(28M)	+(30M)	−	−	−
8	40	F	2.9	++	+	+	+(35M)			−		

*Time duration from onset

a

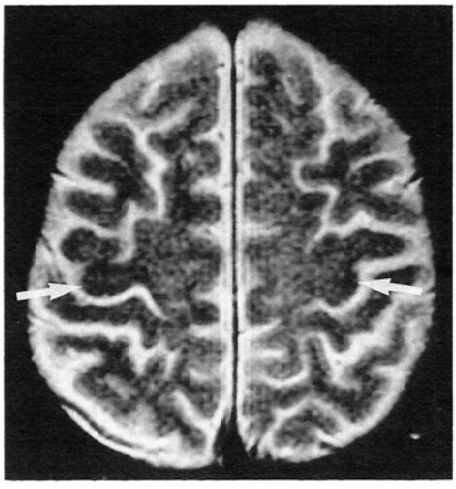

b

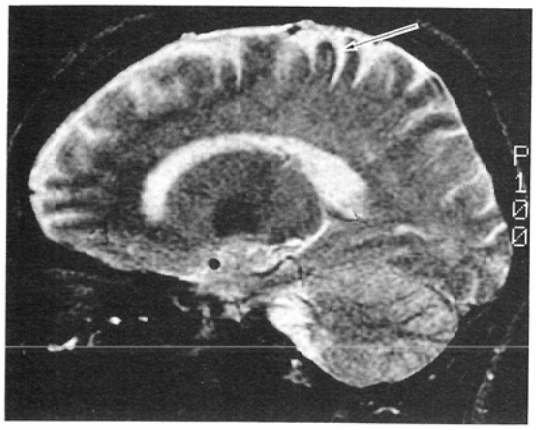

c

d

Fig. 2 Case 3. A 60-year-old male with ALS. a. MRI (T_2-weighted, axial) at 52 months from onset. The reduction of signal intensity in the cortex of phecentral gyrus is not apparent. b. MRI (T_2-weighted, axial) at 56 months from onset. The cortex of precentral gyrus shows decreased signal intensity (arrows). c. MRI (T_2-weighted sagittal) at 56 months from onset. The cortex of precentral gyrus shows marked reduction of signal intensity (arrows). d. MRI (T_2-weighted, axial) at 60 months from onset. The reduction of signal intensity in the cortex of precentral gyrus is more apparent (arrows).

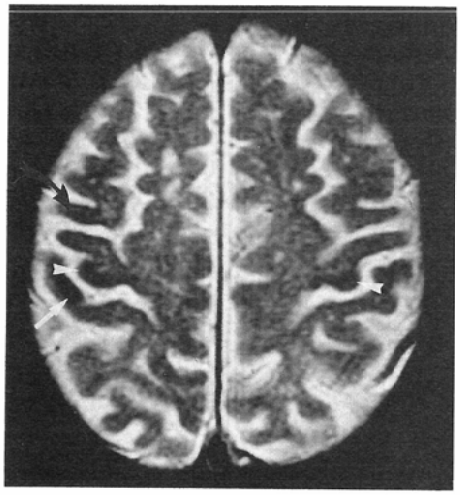

Fig. 3 Case 4. A 69-year-old male with ALS. a. T_2-weighted axial images. Signal intensity is reduced in the cortices of precentral (arrow head), postcentral (white arrow) and middle frontal gyrus (curved arrow).

果 magnetic susceptibility effect[12]と考えられる．カルシウムなどによる null effect や，paramagnetic effect であれば，T_1強調像，プロトン密度像にも信号の変化が認められるはずだが，今回の所見は T_2強調像にのみ認められた．したがって，磁場の不均一性に敏感なシークエンスで認められる現象と考えられる．脳内に金属は多種存在するが，このような現象を起こすものとして鉄が最も考えられる[13]．銅も可能性は否定できないが，Wilson 病以外での報告はみられず，paramagnetic effect, susceptibility effect とも鉄よりも弱く，今回 ALS の症例で認められたような無信号に近い低信号の原因とは考えにくい．今回 ALS 患者の皮質で認めた低信号の原因は鉄の沈着と考えて問題ないであろう．

脳疾患と鉄の分布との関連を論ずるときに，鉄の正常分布を把握していなくてはならない．出生時には脳内には鉄は存在しない[15]が，加齢とともに増加し，生後 6 カ月には，淡蒼球に沈着する．

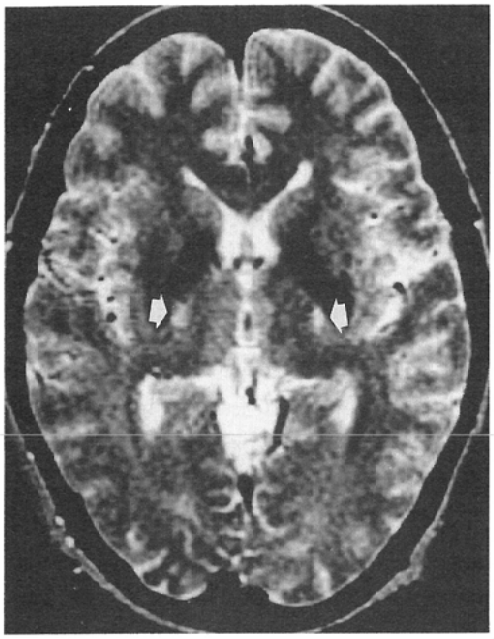

a

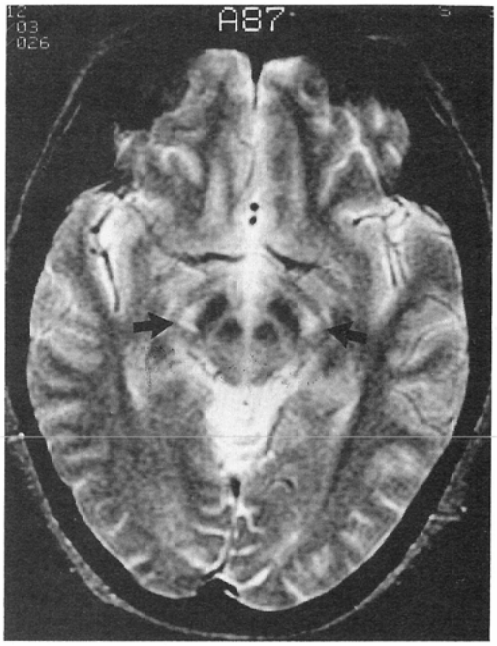

b

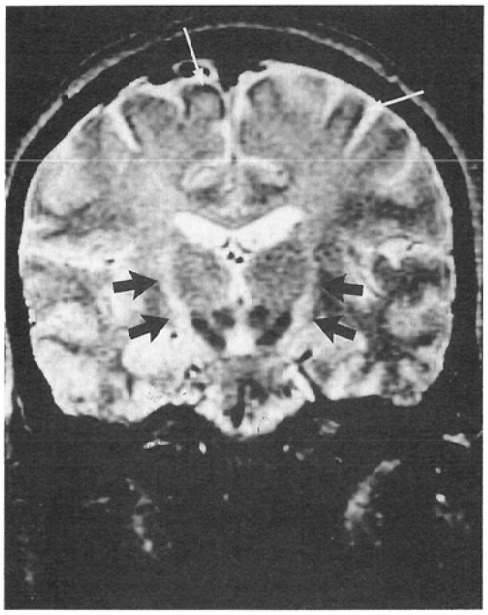

c

Fig. 4　Case 1. A 42 year-old-female with ALS. a. T_2-weighted axial image. Small foci of high signal intensity are observed in the posterior limb of internal capsule bilaterally (arrows). b. T_2-weighted axial image. Small foci of high signal intensity are observed in the ventral part of mesencephalon (arrows). Those findings may reflect the demyelination of pyramidal tract. c. T_2-weighted coronal image. Pyramidal tract shows high signal intensity bilaterally (black arrows). The cortex of precentral gyrus shows marked reduction of signal intensity (white arrows).

10歳代後半には，淡蒼球，黒質，赤核，歯状核に沈着し成人パターンを呈する[13)~16)]．20代までは，急速に増加し，その後漸増する．80歳以上の高齢者では線条体にも沈着する[17)]とされる．その他，沈着の程度は軽度だが灰白質白質境界部（皮質第5層），前頭葉白質にも鉄沈着を認める．また，T_2強調像にて低信号を示す部位が必ずしも鉄沈着を示すものではなく，脳梁，内包後脚など神経線維が

密に存在する部位は低信号を示すが，鉄沈着は非常に少ないとされる[1]．

脳疾患の脳内鉄の異常分布に関する報告は多数みられる．パーキンソン病では，被殻[18]と黒質緻密部[19]に鉄が沈着するとされる．多発性硬化症では視床と被殻[20)21]，アルツハイマー病では大脳皮質に鉄沈着が認められる[22)~24]と報告されている．Hallevorden-Spatz 病では正常沈着部位である淡蒼球と黒質網様部に強い鉄沈着を認める[25]．

脳内の鉄の沈着機序は未だ解明されていない．血流中のトランスフェリンは血液脳関門を通過しない．Hill ら[26]は，ラットを用いた実験から脳の毛細血管の内皮細胞に存在するトランスフェリンレセプターを介して脳内に鉄が移行するとしている．しかし，内皮細胞自体には鉄の高い集積は見られず，脳内に偏在する理由の解明はなされていない．

機能的には，脳内の鉄は電子伝達系のあらゆる段階で，酸化反応に必要とされる[27]．また，神経伝達物質の代謝に重要な役割を果たしている[28)~30]．エネルギー代謝や神経伝達物質の加齢による変化や，病的な局所的変化を反映して鉄の不均一な沈着が起こるものと考えられる．

脳内の鉄の顕微鏡的な沈着部位はある程度解明されている．Astrocyte，Oligodendrocyte 内のミトコンドリア，マイクロゾームの中にフェリチンの形で顆粒状に存在している[21)22)24]とされる．これら顆粒状に存在する鉄により磁場の不均一が起こり T_2 緩和時間が短縮すると考えられる．

ALS の白質病変の報告は Kojewnikoff[31]によって初めてなされた．その後 Holmes[4]は ALS 10例の剖検脳を詳細に検討し，全例大脳半球から内包後脚に錐体路の変性を生じていたと報告している．Davison[5]も ALS の中枢神経系に関して詳細な検討を行い，Holmes 同様，錐体路の変性を指摘しているが，病変の程度，部位は症例によりかなり異なっていたと報告している．Smith[6]は ALS 7例の検討で，全例錐体路の変性を伴っており，この変化は大脳皮質から脳幹までに認められたと報告している．Friedman ら[31]は，錐体路の脱随所見は，脊髄において最も著明であり，内包から大脳皮質下まで及ぶ例は少ないとしている．

ALS の MRI では，Goodin ら[7]，Iwasaki ら[8]，中川ら[9]，道川ら[10]が T_2 強調像で皮質脊髄路のある大脳皮質運動野から橋にいたる錐体路に高信号域を認めたと報告している．T_2 強調像における白質の高信号は脱随，gliosis 等の神経線維および周囲の強い変性や梗塞，拡張した Virchow-Robin 腔等により出現する．さらに内包後脚には，正常でも，特に若い女性に多いように思われるが，日常診療にて高信号が認められることがある．正常にみられる高信号や拡張した Virchow-Robin 腔と ALS に起因した高信号を鑑別するのは必ずしも容易ではないと思われる．自験例では，錐体路に T_2 強調像で高信号を認めたのは 8 例中 4 例であった．このうち 2 例は両側の内包後脚から中脳腹側にかけて連続性に高信号が認められ，ALS による錐体路上の異常信号と断定して良いと思われるが，後の 2 例は放線冠のみに点状高信号が存在し，拡張した Virchow-Robin 腔との鑑別は困難であり，ALS とは無関係である可能性もある．

8 例の内 4 例は，錐体路上に明らかな高信号を認めなかった．病理報告でも示されているように，内包から大脳皮質にかけては，脱随の頻度は多いとは言えない．同様に MRI での報告でも，必ずしも全例に錐体路の高信号は認められていない．T_2 強調像における中心前回の低信号は，白質が高信号を示すような強い神経およびその周囲の変性以前の，より軽い段階での錐体路の変性をも反映している可能性がある．

神経の形態学的な変化に先行して，軸索輸送の障害が考えられる．生検神経を用いて内因性酵素の活性測定から軸索輸送の量と速度を測定することができるが，ALS においては，コントロールの半分程度の速度低下が示されている[32]．また，微分干渉顕微鏡によって神経線維内を軸索輸送で移動する vesicle の定量的観察によって，ALS 患者の神経生検標本では，順行生速性輸送の速度の上昇，逆行性輸送速度と密度の低下が見られることが報告されている[33)34]．これらは末梢神経生検標本における報告だが，同様のことが上位ニューロンについても起こりうると思われる．脳内の鉄の異常

沈着は，神経の変性だけでなくそれ以前の，軸索輸送の障害をも反映していると考えられる．

今回われわれの検討では，大脳皮質運動野（中心前回及び一部中心後回）に鉄沈着と考えられる低信号をT_2強調像で認めたが，この部位は，錐体路を構成する神経線維の大部分が分布している．ALSにおいては，錐体路の変性および軸索輸送の障害を反映して，鉄自体の軸索輸送の障害およびdendriteからの取り込みの障害，さらに鉄も含め物質の輸送障害によりシナズス機能や構造の維持の障害が惹起され，フェリチンとして貯蔵された鉄の再利用が阻害され大脳皮質運動野に鉄の異常沈着がみられるものと考える．

他の疾患の鉄分布異常についても同様の機序が考えられる．パーキンソン病については二種類の報告がある．黒質緻密部に鉄が沈着するというもの[19]と，被殻に鉄沈着を認める[18]とするものである．この場合，パーキンソン病にて主に変性する黒質線条体線維の両端に鉄沈着を見ることになる．多発性硬化症では，Drayerらが視床および被殻への鉄沈着を報告している[20)21]多発性硬化症では，オリゴデンドログリアーミエリンシステムが障害される．Drayerらは，白質の障害に伴い，視床および被殻に鉄沈着を認めると推論している[21]．アルツハイマー病に関して，前脳基底部のマイネルト核の障害が関与していると言われている[35)36]．マイネルト核から大脳皮質へアセチルコリン作動性の線維が投射している．アルツハイマー病では，大脳皮質の鉄沈着が報告されているがこの線維が関与している可能性がある．しかし，アルツハイマー病では，正常人に比し有意にT_2強調像における白質の高信号領域（いわゆるLeuko-araiosis）が認められるとされ[37]，むしろこれらの白質の広範な障害により大脳皮質に鉄が沈着すると考えられる．

今回は8例のALS全例に大脳皮質運動野の低信号を認めたが，1例は，2回目3回目の検査では低信号を認めたものの，初回の検査では明らかな低信号を認めなかった．1回目と2回目の間に約4カ月の期間があるが，病状は確実に進行しており，鉄沈着の程度が病期を反映している可能性がある．別の1例は中心前回だけでなく，中心後回および中前頭回に皮質に信号低下を認めた．錐体路は運動野（4野）のある中心前回に大部分分布し，残りは中心後回（1，2，3野），運動前野（6野）にも分布する．この症例で認められた皮質の信号低下は，ほぼ錐体路の分布と一致していると言える．他の症例は，中心前回のみに信号低下が認められたが，中心前回はBetzの巨大錐体細胞が存在し，錐体路を構成する神経線維の大部分は中心前回から出ている．錐体路の障害により，運動野のある中心前回に鉄の異常沈着が顕著となるのはこのためと考えられる．皮質の低信号が中心前回に限局している場合は，ALSに特異的と考えられるが，より広範に存在しているcaseでは，アルツハイマー病や，白質に多発梗塞などの変性があり，二次的に皮質に鉄が沈着しているcaseなどとの鑑別は困難と思われる．

大脳基底核への鉄沈着は多数報告されているが，大脳皮質への鉄沈着に関しては，アルツハイマー病での報告[22)24]があるのみである．今回われわれはALSにおいて主に中心前回に限局した鉄沈着を報告したが，大脳皮質の鉄沈着は白質の変性を反映したものと考えられ，今後ALS以外の疾患についても検討する必要があると考えられる．

まとめ

ALS患者8例全例にT_2強調像にてMotor cortexに限局した低信号を認め，鉄沈着と考えられた．正常者群では48例中1例のみであり，ALSに特徴的な所見と考えられた．ALSの1例は初回は陰性であったが，4カ月後，8カ月後のMRIではMotor cortexの低信号が認められた．このことから，鉄の異常沈着がある程度病期と関連している可能性が示唆された．鉄の異常沈着の機序は解明されていないが，ALSについては，錐体路の障害により二次的に皮質（Motor cortex）に鉄が沈着するものと推察された．

文献

1) Rutledge JN, Hilal SK, Silber AJ, et al: Study of movement disorders and brain iron by MR. AJNR 8: 397—411, 1987

2) Drayer BP: Degeneration brain disorders and brain iron. Magnetic Resonance Imaging of the Central Nervous System, 123—130, 1987, Raven Press, New York
3) Holmes GT: The pathology of amyotrophic lateral sclerosis. Rev Neurol Psychiatr 7: 693—735, 1909
4) Davidson C: Amyotrophic lateral sclerosis: Origin and extent of the upper motor neuron lesion. Arch Neurol Psychiatr 46: 1039—1056, 1941
5) Dmith MC: Neuve fiber degeneration in the brain in amyotrophic lateral sclerosis. J Neurol Neurosurg Psychiatry 23: 269—282, 1960
6) Poloni M, Mascherpa C, Faggi L, et al: Cerebral atrophy in motor neuron disease evaluated by computed tomography. J Neurol Neurosurg Psychiatry 45: 1102—1105, 1982
7) Goodin DS, Rowley HA, Olney RK: Magnetic resonance imaging in amyotrophic lateral sclerosis. Ann Neurol 23: 418, 1988
8) Iwasaki Y, Kinoshita M, Ikeda K, et al: Central nervous system magnetic resonance imaging findings in amyotrophic lateral sclerosis. Eur Arch Psychiatr Neruol Sci 239: 125—126, 1989
9) 中川敏幸，藤原隆司，野川　勉，熊本俊秀，荒木淑郎：MRI で錐体路の変化を認めた筋萎縮性側策硬化症の 2 例，神経内科，31: 104—106, 1989.
10) 道川　誠，岸田修三，室　隆雄：筋萎縮性側策硬化症における MRI 所見，神経内科，31: 107—108, 1989
11) Hachinski VC, Potter P, Merskey H: Leukoaraiosis. Arch Neurol 44; 21—23, 1987
12) Thulborn KR, Waterton JC, Matthews PM, et al: Oxygenation dependence of the transverse relaxation time of water protons in whole blood at high field. Biochem Biophys Acta 714: 265—270, 1982
13) Drayer BP, Burger P, Darwin R, et al: MRI of brain iron. AJR 147: 103—110, July 1986
14) Seitelberger F: Pigmentry disorders. In: Minkcler j ed. Pathology of the neuvous system. New York, McGraw-Hill, p1324—1338, 1972
15) Diezel PB: Iron in the brain: A chemical and histochemical examiation. In: Waelsch H, ed. Biochemistry of the developing nervous system. New York, Academic Press, p145—152, 1955
16) Drayer BP: Imaging of the aging brain. part I. Normal finings. Radiology 166: 785—796, 1988
17) Hallgren B, Sourander P: The effect of age on the non-haemin iron in the human brain. J Neurochem 7: 41—51, 1958
18) Drayer BP, et al: Parkinson plus syndrome: Diagnosis using high field MR imaging of brain iron. Radiology 159: 493—498, 1986
19) Duguid JR, et al: Magnetic resonanse imaging of the midbrain in Parkinson's disease. Ann Neurol 20: 744—747, 1986
20) Drayer BP, Hurwitz B, Heinz ER, et al: High field MR imaging and multiple sclerosis: Decreased thalamic T2 relaxation time. AJNR 7: A556, 1982
21) Drayer BP, Burger P, Hurwitz B, et al: Reduced signal intensity on MR imaging of thalamus and putamen in multiple sclerosis: Increased iron content? AJR 149: 357—363, August, 1987
22) Drayer BP: Neurometabolic applications of magnetic resonance. In: Syllabus: American college of radiology categorical course on magnetic resonance. Maryland, Bethesda, p185—211, 1985
23) Hallgren B, Sourander P: The non-haeminiron in the cerebral cortex in Alzheimer's disease. J Neurochem 5: 307—310, 1960
24) Drayer BP: Imaging of the aging brain. part II, Pathologic conditions. Radiology 166: 797—806, 1988.
25) Park BE, Netsky MG, Betsill WL: Pathogenesis of pigment and spheroid formation in Hallervorden-Spatz syndrome and related disorders. Neurology 25: 1172—1178, 1975
26) Hill JM, Ruff MR, Weber RJ, et al: Neuropeptide-like pattern and relationship to iron distribution. Proc Natl Acad Sci USA 82: 4553—4557, July 1985
27) Seiteberger F: Pigmentary disorders. In: Minckler J, Blakistan Division, eds. Pathorogy of the neuvous system. New York, McGraw-Hill, 1972, p1324—1338
28) Youdim MBH, Yehuda S, Ben-Shachar D, et al: Behavioral and brain biochemical changes in iron deficient rat: The involvement of iron and dopamine receptor function. In: Pollitt E, Leibel RL, eds. Iron deficiency: Brain biochemistry and behavior, New York, Raven, 1982, p39—56
29) Faha S: Regional distributin studies of GABA and other putative neurotransmitters and their enzymes. In: Roberts E, Chase TN, Tower DB, eds. GAVA and nervous system

function. New York, Raven, 1976, p169—186
30) Michaelis EK, Belieu RM, Grubbs RD, et al: Defferential effects of metal ligands on synaptic membrane glutaminate binding uptake systems. Neurochem Res 7: 423—436, 1984
31) Kojewnikoff A: Cas de sclerose laterale amyotrophique. La degenerescence des f aisceaux pyramidaux se propageant a trav erstout l'encephale. Arch Neurol 6: 357—376, 1883
32) Friedman AP: Amyotrophic lateral sclerosis. J Nerv Ment Dis 111: 1—18, 1950
33) Brimijoin S: The role of axonal transport in nerve disease. In: Peripheral Neuropathy, second edition, eds. Dyck P, Thoma PK, Peripheral Neuropathy, second edition, Saunders, Philadelphia 1982, p477
34) Breuer AC, Lynn MP, et al: Fast axonal transport in amyotrophic lateral sclerosis: A intra-axonal organelle trapffic analysis. Neurol 37: 738, 1987
35) Coyle JJ, Price DL, Delong MR: Alzheimer's disease: A disorder of cortical cholinergic innervation. Science 219: 1184, 1983
36) Mann DMA, Yates PO, Marcyniuk C: Change in nerve cell of the nucleus basalis of Meynert in Alzheimer's disease and their relationship to aging and the accumulations of Lipofuscin pigment. Mech Aging Der 25: 189, 1984
37) Fazekas F, Chawluk JB, Alavi A, et al: MR signal abnormalities at 1.5T in Alzheimer's dementia and normal aging. AJNR 8: 421—426, 1987