The University of Osaka
Institutional Knowledge Archive

Title	Thin Slice Table Incremental CE-CTによる膵癌の進展度診断-主に組織所見との対比において-
Author(s)	三浦, 公子
Citation	日本医学放射線学会雑誌. 1991, 51(3), p. 245-259
Version Type	VoR
URL	https://hdl.handle.net/11094/19266
rights	
Note	

The University of Osaka Institutional Knowledge Archive : OUKA

https://ir.library.osaka-u.ac.jp/

The University of Osaka

日本医放会誌：51（3），245—259，1991（平3）

Thin Slice Table Incremental CE-CT による膵癌の進展度診断

—主に組織所見との対比において—

山口大学医学部放射線医学教室
三　浦　公　子

（平成2年5月24日受付）
（平成2年7月23日最終原稿受付）

The Evaluation of Thin Slice Incremental CE-CT for Diagnosis of Extension of Pancreatic Carcinoma

—Comparison of CT and Pathological Findings—

Kimiko Miura
Department of Radiology, Yamaguchi University School of Medicine

Research Code No. : 515

Key Words : Pancreatic carcinoma, Thin slice table incremental CE-CT, Pathological findings, CT findings

Thin slice table incremental CE-CT was performed on 11 patients with pancreatic carcinoma in the resectable state as determined by surgery and pathological findings. CT findings were correlated mainly with pathological findings, or correlated with surgical findings if pathological findings were not obtained. (For example, when pancreatomy was performed distal to bile duct and duodenum, CT findings were correlated with surgical findings).

All findings were described in accordance with General Rules for Cancer of the Pancreas proposed by Japan Pancreas Society, and we assessed the value of thin slice table incremental CE-CT in evaluation of the extension of pancreatic carcinoma.

Thin slice table incremental CE-CT was effective in the diagnosis of serosal invasion, retroperitoneal infiltration, duodenal invasion, bile duct invasion, and arterial invasion with diagnostic accuracy of 91%, 100%, 91%, 100%, and 97%, respectively. On the other hand, the accuracy for portal venous invasion, neural plexus invasion, and lymph noe metastasis was low with diagnostic rate of 79%, 63%, and 71%, respectively.

It was concluded that thin slice table incremental CE-CT was effective in evaluation of the extension of pancreatic carcinoma.

I. はじめに

画像診断機器，診断方法の発達に伴い切除可能な膵癌が多く発見されるようになったが[1]，その予後は依然として不良で診断能の上昇が予後の改善に結びついていないのが現状である[2)3)]．即ち腫瘍径が2cm以下の小膵癌でも病理組織学的には脈管侵襲，神経系浸潤を認める進行癌であることが多く，切除し得ても再発することが多いからである[4)5)]．従って，腫瘍径の小さな膵癌を見つけることも重要であるが，その進展度診断をより正確に行うことも膵癌の予後を改善する上で重要であると考える．一方，膵癌のCT診断に関しては従

Table 1

Patient Number	Age and Sex		Size of Tumor	Location of Carcinoma	Operative Procedure
1	70	M	T_4	Entire	PD with resection of PV
2	63	F	T_2	Head	PD with resection of PV
3	42	F	T_3	Head	PD
4	56	M	T_4	Head	PD with resection of PV
5	60	M	T_3	Head	PD with resection of PV
6	64	M	T_3	Body and tail	DP
7	75	F	T_2	Head	PD with resection of PV
8	72	M	T_2	Head	PD with resection of PV
9	59	M	T_2	Body and tail	DP
10	58	F	T_2	Head	PD with resection of PV
11	68	F	T_2	Body and tail	DP

PD : Pancreatoduodenectomy DP : Distal pancreatectomy PV : Portal vein

来の点滴静注法や Bolous injection 法による造影 CT では膵の輪郭を変化させるような腫瘍径の大きな症例や中心部に出血や壊死を伴う症例以外は描出不可能なことも多く[6)7)]，その進展度診断にもおのずと限界があった．しかしスキャン時間の短い CT 装置が導入されるに従い造影剤を急速に静注し1回の呼吸停止下に高速でスキャンする方法が工夫され，腫瘍径の小さい膵癌が描出可能になった．当教室においても同様の方法で，さらにスライス厚，スライス間隔を通常の10mm～8mmから5mmと薄くするThin Slice Table Incremental CE-CT（以下 Incremental CT）により膵腫瘍性病変の描出能が飛躍的に上昇することを確かめてきた[8)]．

今回，Incremental CT において膵癌の進展度診断を行い，その有用性について検討したので報告する．

II. 対象と方法

① 検査方法

使用機種は東芝製 CT 装置（TCT 900S）で，10 mm スライスによる Plain CT を行った後，300 mgI/ml iopamidol 100ml のうちの50～60ml を上肢静脈から用手的に 2 ～3ml/sec の速度で注入し残量を点滴静注しながら高速でテーブルを移動させ，膵のほぼ全域の Incremental CT を行った．スキャン開始は造影剤注入開始40秒後から，スキャン時間は1秒，テーブル移動時間は2秒で，膵上縁（脾動脈の高さ）から膵鉤部下縁までスライス厚5mm，スライス間隔5mm～7mm にて12スライスのスキャンを1回の呼吸停止下に行った．Incremental CT 終了1～2分後からもう一度横隔膜直下から肝下縁まで10mm スライスでスキャンし，これを Delayed scan とした．

② 検討対象

1987年12月から1989年6月までの間にIncremental CT を施行し，切除し得た膵癌症例11例である（Table 1）．年齢は42歳から75歳，平均年齢は62.5歳で，性別は男性6例，女性5例である．腫瘍占拠部位は膵頭部7例，膵体尾部3例，膵全体1例である．腫瘍径は T_1 0例，T_2 6例，T_3 3例，T_4 2例であり，組織型は tubular adenocarcinoma 7例，papillary adenocarcinoma 2例，undifferentiated carcinoma 1例，mucinous adenocarcinoma 1例である．

③ 検討方法

まず，1）主腫瘍描出を検討し，膵癌取り扱い規約[9)]に従って，2）膵前方被膜浸潤，3）膵後方組織浸潤，4）膵内胆管浸潤，5）十二指腸浸潤，6）門脈系浸潤，7）動脈系浸潤，8）膵外神経叢浸潤，9）リンパ節転移に関して，CT 所見を以下の診断

基準のもとに主に組織所見と比較検討した．尚，CT所見はIncremental CTでの所見とし，必要があればPlain CT，Delayed scanを参考にした．

1）主腫瘍描出

Incremental CTにおける主腫瘍描出に関して，①主腫瘍描出率，②腫瘍部内部の性状，③腫瘍部辺縁に関して検討した．

2）膵前方被膜浸潤

CT所見浸潤（－）とは，癌部である低濃度域の前方に非癌部である濃染域をすべてのスライス面で認めるものとし，浸潤（＋）とは癌部の前方に濃染域を認めないもの，癌部が脂肪織内に突出しているものとした．

3）膵後方組織浸潤

CT所見浸潤（－）とは癌部が後方組織内に突出していないものとし，浸潤（＋）とは癌部が後方組織内に突出しているもの，後方組織を変形しているものとした．尚，後方組織とは門脈，上腸間膜動静脈，脾動静脈，膵頭神経叢，腹部大動脈，下大静脈，腎，副腎とした．

4）膵内胆管浸潤

CT所見浸潤（－）とはすべてのスライス面で，胆管が低濃度の管腔構造物として明瞭に描出されるものとし，浸潤（＋）とは癌部で置き換えられて描出されないスライス面を認めるもの，低濃度域により狭窄しているスライス面を認めるものとした．

5）十二指腸浸潤

十二指腸と癌部の関係を，①十二指腸と癌部の間に脂肪織，または非癌部と考えられる濃染域が存在するもの．②癌部と十二指腸の間に脂肪組織も濃染域（十二指腸壁の濃染域は除く）も存在しないもの．③癌部が十二指腸の内腔に突出しているもの．に分類し，①を浸潤(－)，②，③を浸潤（＋）とした．

6）門脈系浸潤，7）動脈系浸潤

ここでいう門脈系とは門脈（PV），上腸間膜静脈（SMV），脾静脈（SPV）をさし，動脈系とは腹部大動脈(AO)，総肝動脈(CHA)，胃十二指腸動脈（GDA），上腸間膜動脈（SMA），脾動脈（SPA），腹腔動脈（CEA）とした．これらの浸潤の有無をそれぞれ個々の脈管について以下の方法で検討した．即ち，①癌部と脈管が離れて存在するもの．②癌部と脈管は隣接して存在するが，間に脂肪織が介在するもの．③癌部と脈管は接して存在するが，内腔に変化を及ぼさないもの．④癌部が脈管の内腔に変化を及ぼしているもの．⑤癌部の内部に脈管が巻き込まれているもの．に分類し，①，②，③を浸潤（－）とし，④，⑤を浸潤（＋）とした．

8）膵外神経叢浸潤

膵外神経叢のうち，膵頭神経叢，腹腔神経叢，上腸間膜神経叢について検討したので対象を膵頭十二指腸切除を行った8例とした．CT所見浸潤（－）とは膵鉤部より上腸間膜動脈，腹腔動脈に向かう線状形を認めるものとし浸潤（＋）とは，線状影が塊状影で置き換えられているもの，上腸間膜動脈，腹腔動脈周囲に帯状の低濃度域を認めるものとした．

9）リンパ節転移

CT上転移リンパ節を最大径5mm以上のリンパ節のうち，内部が造影されないリンパ節または周囲のみ造影されるリンパ節とし，最大径5mm未満のリンパ節で内部が造影されるリンパ節と描出されないリンパ節を転移（－）のリンパ節とした．

リンパ節番号は総肝動脈幹周囲のリンパ節を#8，腹腔動脈周囲リンパ箇を#9，脾動脈幹に沿うリンパ節を#11，肝門部で門脈，胆管，肝動脈に沿うリンパ節を#12，膵上縁の高さから下部で膵頭部後方のリンパ節を#13，腸間膜動静脈に沿うリンパ節を#14，膵頭部前面のリンパ節を#17，大動脈周囲リンパ節を#16，膵体尾部下縁リンパ節を#18とした．尚，#(5)・8・12・13，#9・11，#(6)・14・15・18はCT上適切なリンパ節番号をつけることが困難なことが多く，それぞれ一群のリンパ節群として検討した．

III．結　　果

1）主腫瘍描出

Incremental CTにおける主腫瘍描出率は100％であった．内部性状については腫瘍部がほぼ均一な低濃度域として描出されたもの4例

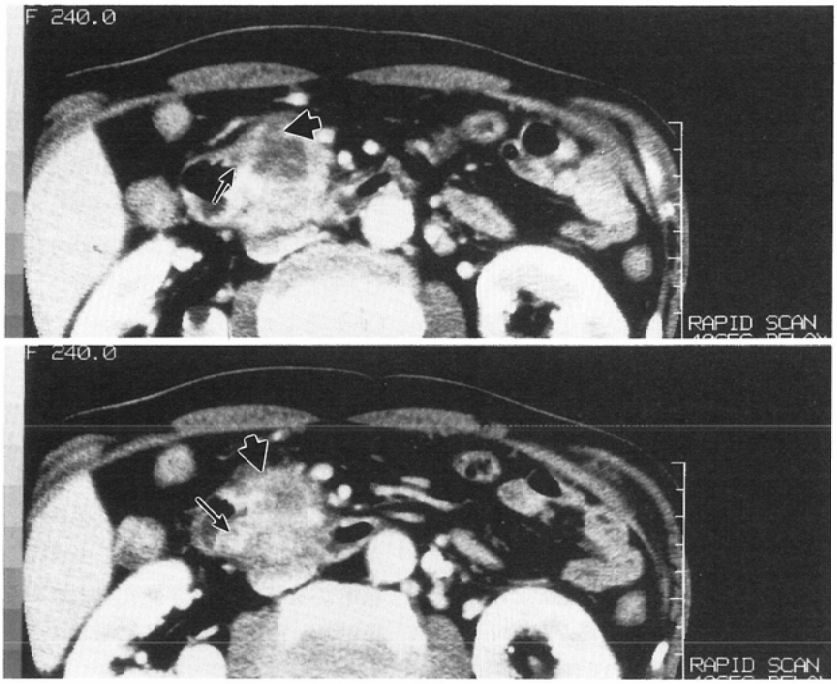

Fig. 1 A case of carcinoma of the head of the pancreas. (Case 5); Irregular protrusions of low density area from the anterior boundary (➡), and into the duodenal wall (→) are demonstrated. Serosal invasion and duodenal invasion are positive in CT, and the pathological findings.

Table 2 Serosal invasion

Pathological findings	CT findings		total
	(+)	(−)	
(+)	10	0	10
(−)	1	0	1
total	11	0	11

Sensitivity = 100%
Specificity = 0%
Accuracy = 91%

(36%)，低濃度域に高濃度域が混在するもの7例(64%)であり，高濃度域として描出されたものは認めなかった．腫瘍部の辺縁は整なもの1例(9%)，比較的整なもの3例(27%)，不整なもの7例(64%)であった．

2) 膵前方被膜浸潤

結果はTable 2のごとくであった．CTで浸潤(+)と診断した(Fig. 1) 11例中10例は組織所見でも浸潤(+)であったが，11例中1例は組織所見で浸潤(−)であった(Fig. 2)．CTで膵前方被膜浸潤(−)と診断した症例はなく，これはT_1症例がないことも影響していると思われる．

Sensitivity 100%，Specificity 0%，Accuracy 91%であり，組織所見で浸潤(−)のものが1例しかないため無所見正診率の正確な検討ができないが有所見正診率は高いと考えられた．

3) 膵後方組織浸潤

結果はTable 3のごとくであった．CT所見で浸潤(+)と診断した(Fig. 3) 11例全例に組織所見でも浸潤が認められた．組織所見で浸潤(−)の症例はなく無所見正診率，ひいてはSpecificityの検討が不可能であった．Sensitivity 100%，Accuracy 100%であった．

4) 膵内胆管浸潤

結果はTable 4のごとくであった．PTCDチューブのため浸潤度診断の不可能であった2例を検討

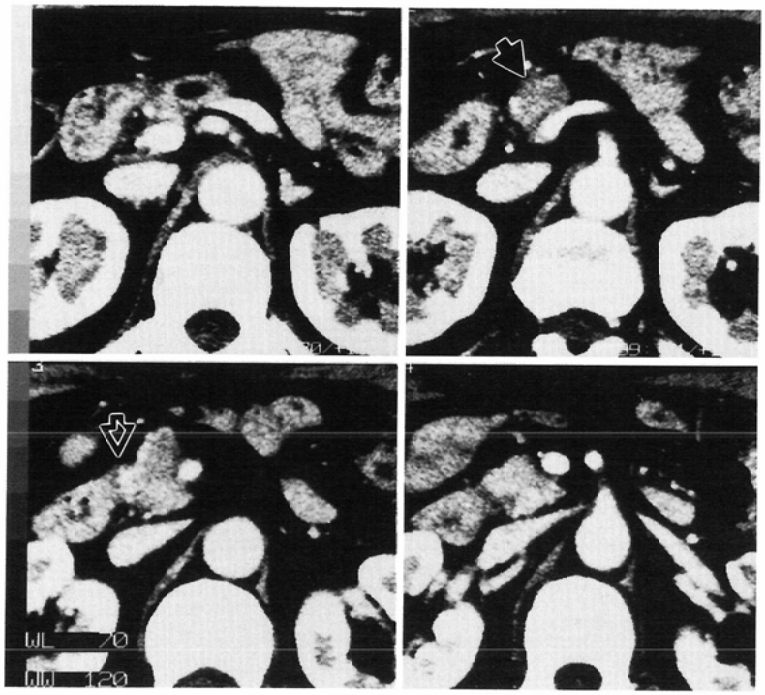

Fig. 2　A case of carcinoma of the head of the pancreas. (Case 10) ; Irregular protrusions of low density area (➞) is demonstrated. Serosal invasion is positive in CT findings, but, it is negative in the pathological findings. There is fatty plane and normal pancreatic parenchyma between duodenal wall and the lesions of carcinoma (⇨). Duodenal invasion is negative in CT findings, and the pathological findings.

Table 3　Retroperitoneal infiltration

Pathological findings	CT findings (+)	CT findings (−)	total
(+)	11	0	11
(−)	0	0	0
total	11	0	11

Sensitivity＝100%
Specificity＝*
Accuracy＝100%

Table 4　Bile duct invasion

Pathological findings (Surgical findindings)	CT findings (+)	CT findings (−)	total
(+)	5	0	5
(−)	0	4(3)	4(3)
total	5	4(3)	9(3)

Sensitivity＝100%
Specificity＝100%
Accuracy＝100%

対象から除外した．また体尾部切除の3例は手術所見と比較した．CT所見で浸潤（＋）とした5例のうち4例は閉塞部より下部の胆管は癌部で置き換えられ，全く描出されず（Fig. 4），残り1例は癌部による胆管の狭窄所見を（Fig. 5）認めた．False Positive，False Negative例はともに認めず，Sensitivity，Specificity，Accuracyともに100%であった．

5）十二指腸浸潤

結果はTable 5のごとくであった．CT所見で浸潤（＋）と診断した（Fig. 1）5例全例に組織所見でも浸潤が認められた．またCT所見で浸潤（−）と診断した6例中5例は組織所見でも浸潤を認めなかった（Fig. 2）が1例に十二指腸筋層の一

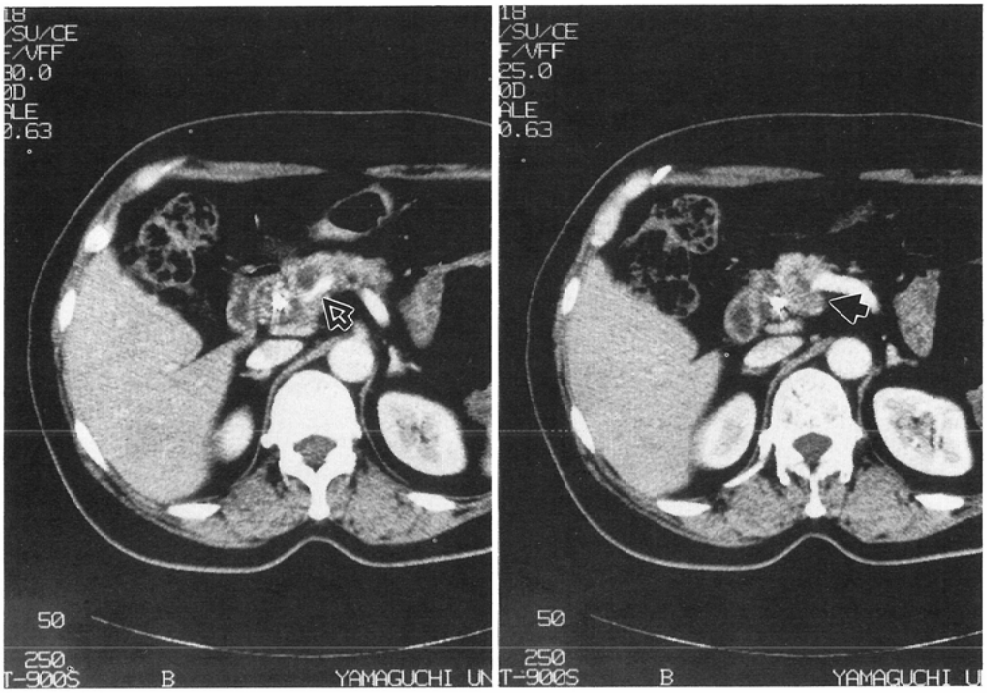

Fig. 3 A case of carcinoma of the head of the pancreas. (Case 2); Portal vein is deformed by carcinoma (⇨). Portal venous invasion is positive in CT findings, and the pathological findings. Irregular protrusions of low density area into the posterior fatty planes is demonstrated (➡). Retroperitoneal infiltration is positive in CT findings, and the pathological findings.

Table 5 Duodenal invasion

Pathological findings (Surgical findings)	CT findings (+)	CT findings (−)	total
(+)	5	1	6
(−)	0	5(2)	5(2)
total	5	6(2)	11(2)

Sensitivity = 83%
Specificity = 100%
Accuracy = 91%

Table 6 Portal venous invasion

( ): Number of correlated with surgical findings

	PV	SMV	SpV	total
TP	1	2	1	4
TN	7(1)	7(1)	8(8)	22(10)
FP	2	2	2	6
FN	1	0	0	1

Sensitivity = 80% TP : True positive
Specificity = 79% TN : True negative
Accuracy = 79% FP : False positive
FN : False negative

部に浸潤が認められた．Sensitivity 83%，Specificity 100%，Accuracy 91%であった．

6）門脈系浸潤

結果は Table 6 のごとくであった．CT 所見で浸潤（＋）と診断した10カ所のうち組織所見でも浸潤の認められたもの（Fig. 3）は 4 カ所であり，残り 6 カ所では癌は門脈外膜のすぐ辺縁にまで及んでいたが組織所見で浸潤（−）であった（Fig. 6）．また CT 所見で浸潤（−）と診断した23カ所のうち22カ所は組織所見または手術所見でも浸潤（−）であったが 1 カ所に組織所見で門脈外膜の一部に癌細胞浸潤を認めた．Sensitivity 80%，

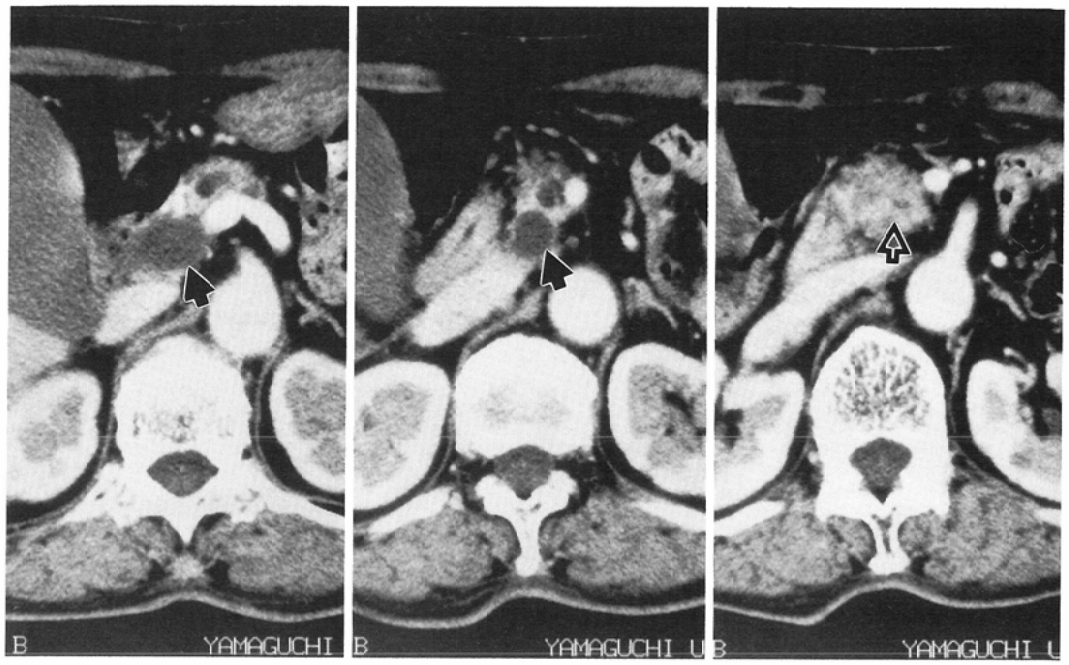

Fig. 4　A case of carcinoma of the head of the pancreas. (Case 7); Dilated bile duct (➡) is demonstrated as a round hypodense ringlike structure above carcinoma (⇨), and hypodense ringlike structure is not demonstrated at carcinoma. Bile duct invasion is positive in CT findings, and the pathological findings.

Table 7　Arterial invasion

( ): Number of correlated with surgical findings

	Ao	SMA	CEA	SPA	CHA	GDA	total
TP	0	0	0	2	0	2	4
TN	(11)	(11)	(11)	(8)	11(3)	8(3)	60(47)
FP	0	0	0	1	0	1	2
FN	0	0	0	0	0	0	0

Sensitivity＝100%　Specificity＝97%　Accuracy＝97%

Table 8　Neural plexus invasion

Pathological findings	CT findings (+)	CT findings (−)	total
(+)	2	2	4
(−)	1	3	4
total	3	5	8

Sensitivity＝50%
Specificity＝75%
Accuracy＝63%

Specificity 79%，Accuracy 79%であった．

7）動脈系浸潤

結果はTable 7のごとくであった．CT所見で浸潤（＋）と診断した（Fig. 7）6カ所のうち4カ所で組織所見でも浸潤が認められたが，残り2カ所では組織所見で浸潤が認められなかった．CT所見で浸潤（－）と診断した60カ所はすべて組織所見または手術所見で浸潤（－）であった．Sensitivity 100%，Specificity 97%，Accuracy 97%であった．

8）膵外神経叢浸潤

結果はTable 8のごとくである．CT所見で浸潤（＋）と診断した3例のうち2例では組織所見でも浸潤が認められた（Fig. 6，8）が，1例は組織所見では浸潤（－）であった．また，CT所見で浸潤（－）とした5例中3例は組織所見でも浸潤が認められなかったが2例には神経叢のごく一部

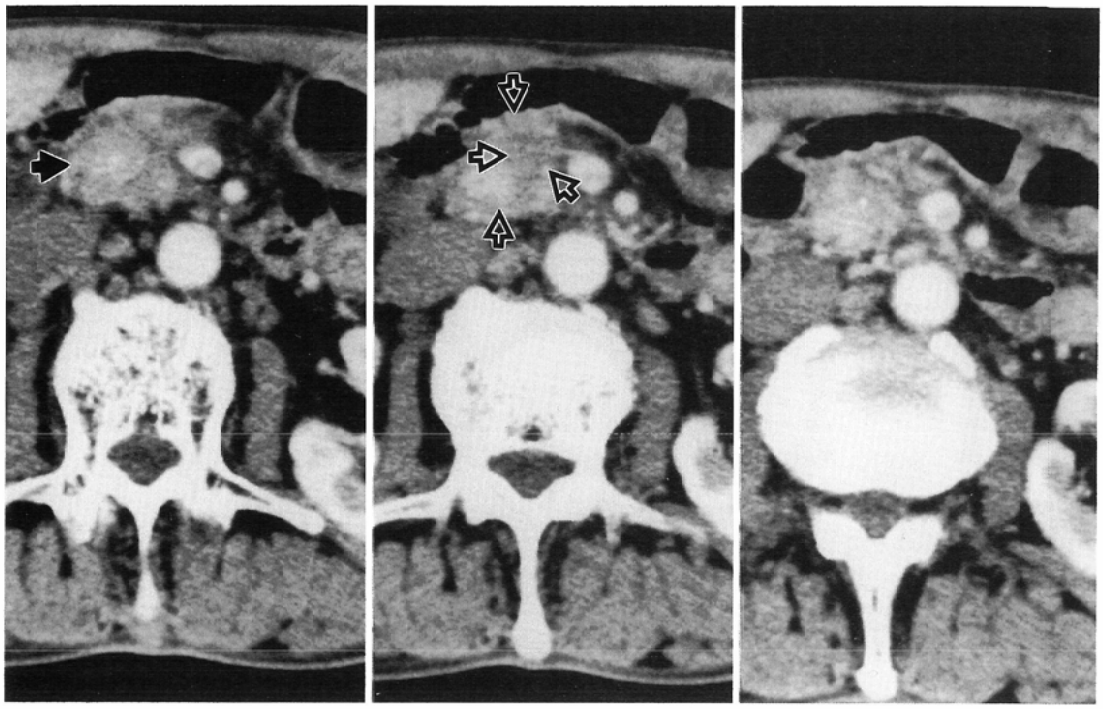

Fig. 5 A case of carcinoma of the entire pancreas. (Case 1) ; Thickened bile duct wall (➞) is demonstrated, and the lesion of the carcinoma (⇨) is seen at 5mm below the thickened bile duct. Bile duct invasion is positive in CT findings, and the pathological findings.

に浸潤が認められた. Sensitivity 50%, Specificity 75%, Accuracy 63%であった.

9) リンパ節転移

CTで転移リンパ節としたリンパ節番号を膵癌取り扱い規約に従って附記し組織所見と比較した.結果はTable 9のごとくであった.CT上リンパ節転移(−)と診断した症例は組織学的にも転移の認められないことが多かった. またCTで(+)と診断した症例では(Fig. 8)リンパ節番号をつけることが困難な症例が目だった.特に,#17,#14のリンパ節はCT上診断困難なものが多く,特に#17は腫瘍と一塊となり指摘できないものが目立った. また, Incremental CTでスキャンできる範囲に限界があるため第三群リンパ節はPlain CT, またはDelayed scanで診断したため指摘できないものが目立った. Sensitivity 69%, Specificity 80%, Accuracy 71%であった.

Table 9 Lymph node metastasis

Case No.	CT findings	Pathological findings
1	#8, 11, 12, 13, 14, 16, 17	#12, 13, 14, 16, 17
2	(−)	(−)
3	(−)	(−)
4	#12, 13, 14	#3, 6, 8, 12, 13, 17
5	(−)	(−)
6	(−)	(−)
7	(−)	#17
8	#8, 12, 13	#5, 8, 12, 13, 14, 15, 16, 17
9	#11	#11, 14
10	#13	#13, 17
11	#8, 9, 11, 12, 13, 16	#8, 9, 11, 12, 16

Sensitivity=69% Specificity=80% Accuracy=71%

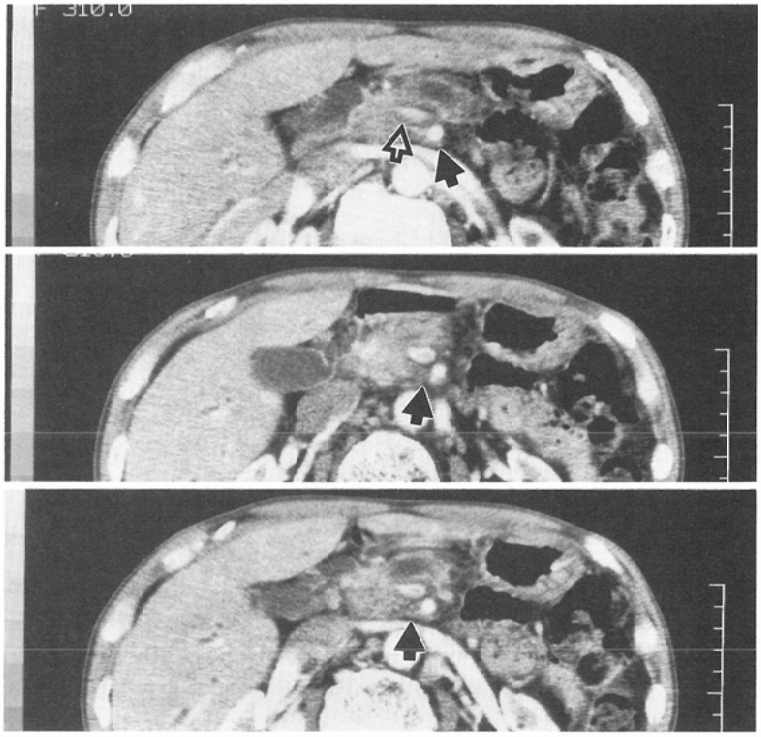

Fig. 6　A case of carcinoma of the entire pancreas. (Case 1) ; Hypodense structures paralleling the SMA and Celiac axis (➡) are demonstrated. Neural plexus invasion is positive in CT findings, and it is comfirmed by pathological findings, that there are massive invasion into the perineural space. Portal venous invasion (⇨) is positive in CT findings, but, it is negative in pathological findings.

IV. 考　　察

膵癌は近年わが国でも増加しつつあり，消化器癌のなかでも特に予後不良なものの一つであることから，その予後改善の為，早期診断システムの確立，正確な進展度診断，切除可能性診断が望まれている．

従来，CT は切除不能な膵癌の描出率は高くそのような症例の進展度診断は比較的正確に行い得たが，切除可能な膵癌症例では膵管拡張などの間接所見がとらえられるのみで腫瘍そのものの描出率は低く，従ってその進展度診断にもおのずと限界があった．しかし，造影剤を急速に静注して造影後の早い相をスキャンする方法で腫瘍そのものを低濃度域として描出させる工夫が諸家によりなされ[10)~14)]，高速スキャン CT 装置の開発と普及も相まって膵癌の CT による診断率の上昇に貢献している．これまで，同様の方法である Incremental CT により膵癌の存在診断のみならず質的診断の向上においても期待できることを報告してきたが[15)16)]，今回は Incremental CT による進展度診断を試みたので文献的考察を加え報告する．

Incremental CT による主腫瘍描出率は今回の検討対象に T_1 症例がないことも影響して100%であり，全例低濃度域を主体とする領域として描出された．ほぼ均一な低濃度域として描出されたもの，低濃度域に高濃度域が混在する領域として描出されたものの二つのタイプを認め[17)]，高濃度域を主体とする領域として描出されたものは認めなかった．前回 CT 値による検討においても[16)]癌部は Incremental CT で慢性膵炎，正常膵実質部に比し有意に CT 値が低いという結果を得ており，癌部は主に Incremental CT における低濃度域で

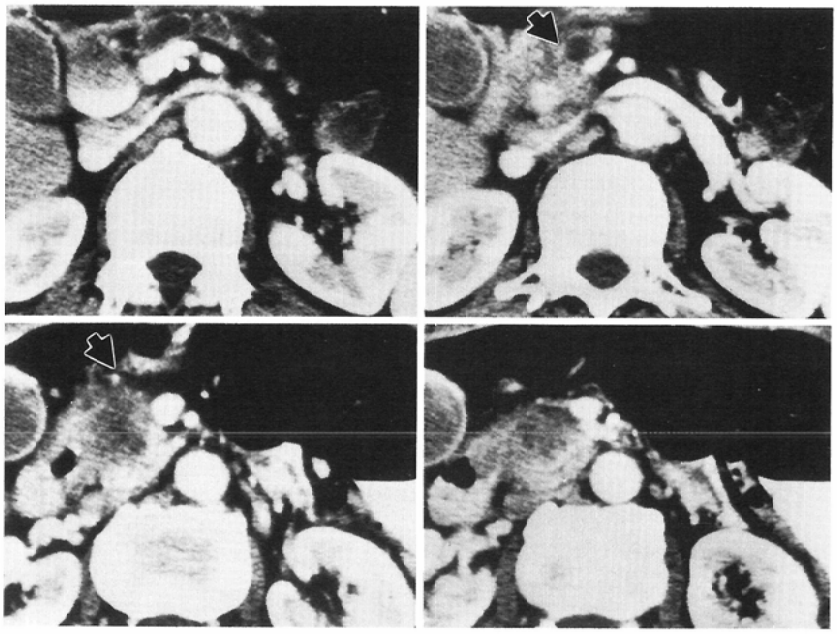

Fig. 7 A case of carcinoma of the head of the pancreas. (Case 4); Arterial invasion (gastroduodenal artery) (➜) is positive in CT findings, and the pathological findings.

あるとして矛盾しないと思われる.

膵前方被膜浸潤は予後を規定する因子の一つであり，血管造影により診断されることが多い．しかし，血管造影による診断は超選択的動脈造影や薬理学的動脈造影などの熟練した手技が必要不可欠であり[18]，また，血管造影による膵被膜浸潤度診断は頭部癌でのみ可能で体尾部癌では膵前方に密接した動脈系がないためほとんど不可能である[19]．一方，Incremental CT は癌部そのものを描出して周囲との関係を把握できるという利点があり，血管造影よりその所見は直接的である．

今回の検討対象は，T_2症例が多く，T_1症例がなかった為，組織所見で浸潤（－）症例が1例しかなく，無所見正診率の正確な検討ができていないが，その点に関しては今後 T_1症例を重ねて検討したい．

膵後方組織浸潤は切除可能性，手術の根治性を決定する重要な因子であり，従来から CT で信頼性のある診断が可能であった因子の1つである[20]．今回の検討でも Specificity ひいては無所見正診率は検討できていないものの Sensitivity, Accuracy は満足できる結果であった．

膵内胆管浸潤は Incremental CT で高い正診率を示す因子の1つであった．

Perdosa ら[21)22)]は，閉塞性黄疸症例における CT 診断能を検討し，正常総胆管は CT 上円形の低濃度管腔構造物として描出され閉塞部位診断能，閉塞原因診断能ともにそれぞれ97%，94%と高かったとしている．今回の検討でも総胆管は拡張のある，なしに関わらず円形ないし楕円形または線状の低濃度域として描出され，浸潤のある部位では胆管は癌部でおきかえられてまったく描出されないか，狭窄所見を示した．

胆管系への浸潤度診断は従来 ERCP または PTC で行われてきた．しかし，これらの検査では胆管系と癌部の位置関係の把握が困難で描出された変化が癌細胞そのものによる変化なのか，合併する慢性膵炎または線維化によりひきおこされた変化なのか診断に苦慮することもよく経験される．一方，Incremental CT は癌部と胆管系が同時に描出されるため，これらの関係の把握が容易で ERCP, PTC を補う検査法になり得ると考えられ

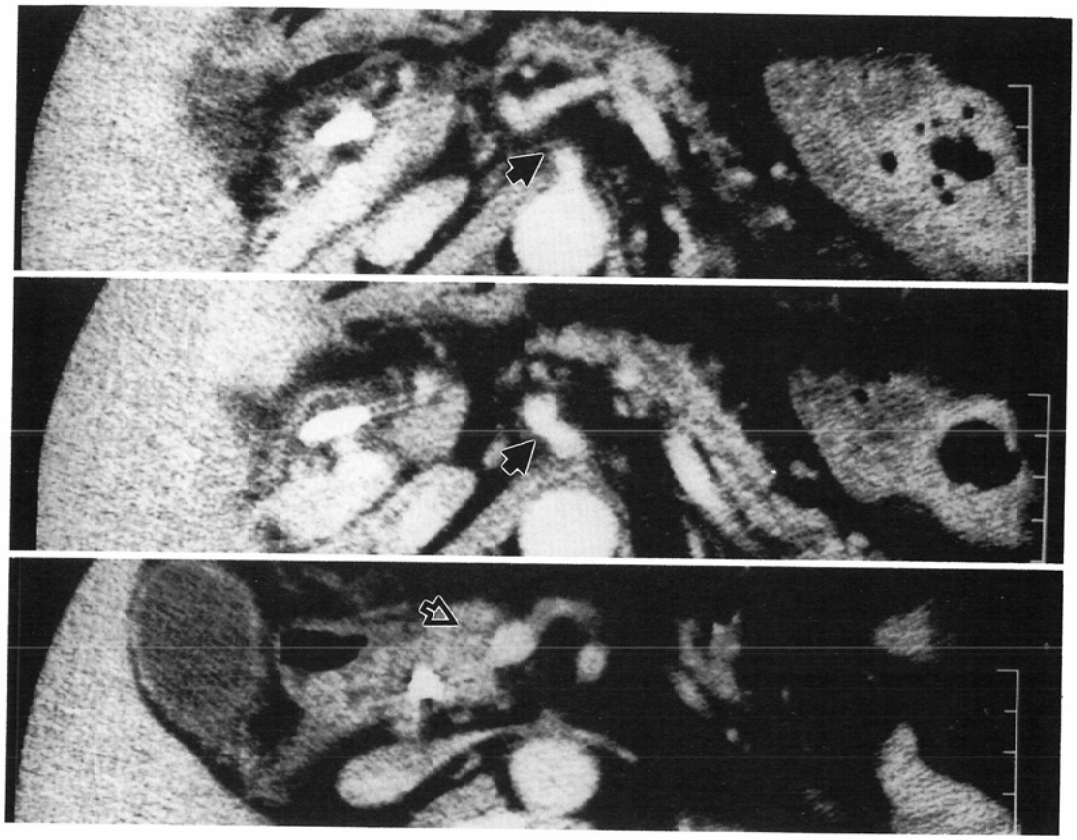

Fig. 8　A case of carcinoma of the head of the pancreas. (Case 8) ; Neural plexus invasion (➜) is positive in CT findings, and the pathological findings. ⇨ : the lesion of the carcinoma.

た．

今回は浸潤の有無の診断に絞って検討した為，切除範囲を決定するのに重要な胆管の長軸方向への進展度診断に関する検討ができていない．この点に関しては，おそらくどの画像診断においても診断の困難な領域であろうと推測されるが，加藤ら[23]は，膵頭部癌切除例における総胆管肝門側浸潤について検討し，癌が肉眼的に予測される広がり以上に肝門側に浸潤していた症例は12.5%にみられたが，そのほとんどは11mm 以内であり，切除症例の根治度に影響を及ぼす広範囲の浸潤を示した症例はなかったと述べている．従って，Incremental CT で癌部と胆管系の関係を把握し，浸潤の有無を ERCP，PTC 所見とともに総合的に診断すれば，胆管系に関してはかなり正確な進展度診断が期待できると考えられた．

十二指腸浸潤に関して今回高い診断率を得たが，これはスキャン時間が1秒と従来の CT 装置に比べ短い為腸蠕動によるアーチファクトの影響をほとんど受けず，十二指腸陰影の正確な同定が容易であったためと考えられる．しかし，十二指腸に関しても胆管系と同様浸潤の有無のみを検討しており，浸潤の範囲を的確に診断するためには，やはり低緊張性十二指腸造影が必要不可欠である[24]．しかし，Incremental CT は癌部と十二指腸の関係を直接描出可能であるという利点があり，低緊張性十二指腸造影の良い補助検査となり得ると思われた．

門脈系浸潤度診断は門脈合併切除が行われるようになる以前は切除可能性の有無を左右する重要

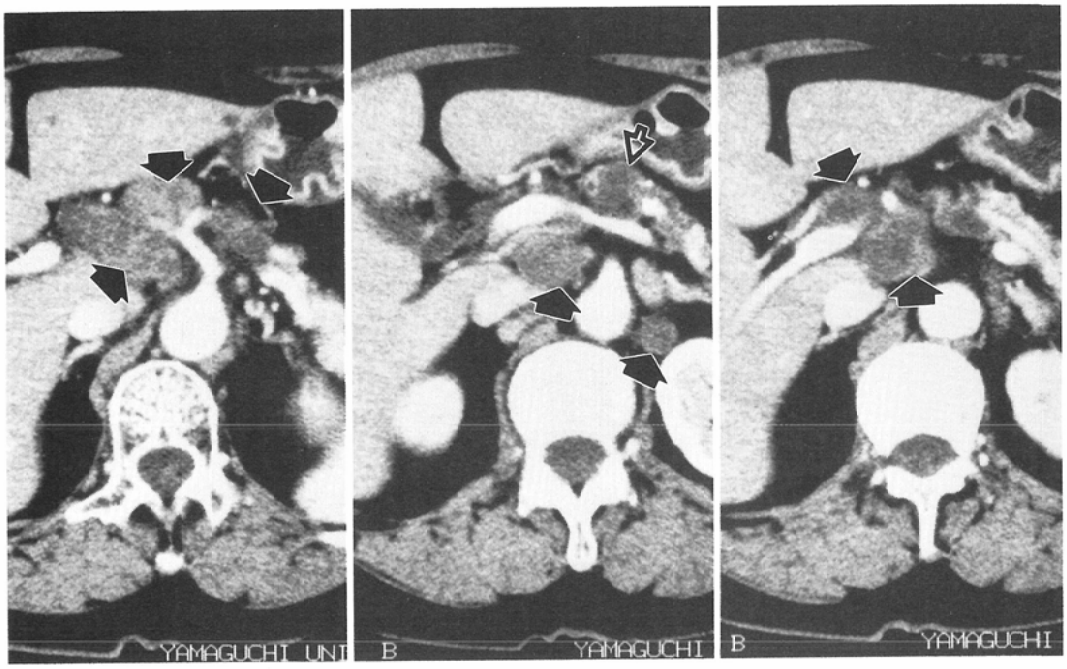

Fig. 9 A case of carcinoma of the body and tail of the pancreas. (Case 11); Lymph node metastases (#8, 9, 11, 12, 13, 16) are positive in CT findings (➜), and they (#8, 9, 11, 12, 16) are positive in pathological findings. ⇨ : the lesion of the carcinoma.

な因子の一つであった[25]．現在では切除性におよぼす影響は少なくなったものの肝転移再発の可能性を含めた予後を規定する重要な因子である[26]．

門脈系浸潤度診断に関しては血管造影による進展度診断の報告が多い[27)28]．またそれらの報告は造影所見と手術所見，肉眼所見との対比であることが多く，組織所見に還元してあるものは少ない．今回の検討対象は1例を除いてほぼ全例門脈系を合併切除しており，組織所見との対比が可能であった．

今回の検討では False positive 症例がめだち，これらの症例では癌は門脈外膜のすぐ辺縁に及んでいるものがほとんどで組織所見における門脈外膜浸潤の有無が問題となった．False positive 症例が多い原因として，1）門脈系は動脈系に比し癌細胞に伴って出現する線維群による変形をきたしやすい．2）癌細胞が浸潤している部位を組織で検索していない．3）静脈系の外膜浸潤は H.E. 染色では困難なことが多く[9]，施設によりまた病理学的によりその診断基準が一定していないことが考えられた．諸家の報告では，CT による門脈系浸潤度診断成績は良好であるとするものや[29]，血管造影の診断能を上回るとしているものもあり[30]，また血管造影所見での門脈系の変化は膵癌に特異的ではなく慢性膵炎や膵周囲リンパ節腫大でもおこり得る変化であることを考えると，癌部と門脈系を同時に描出できる Incremental CT は血管造影検査を補う良い検査となると考えられる．

同じ脈管系でありながら，動脈系浸潤度診断は門脈系に比し良好な成績が得られた．

諸家の報告でも，Incremental dynamic CT による膵周囲動脈系浸潤度診断は良好であるという報告が多く[30)31]，血管造影での切除可能性診断能を上回ったとするものもある[32]．

今回も過去の報告とほぼ同様の結果が得られ，Incremental CT による切除可能性診断に期待がもたれた．

神経叢浸潤は膵癌において高率に認められる進

展様式にもかかわらず画像診断において的確な診断方法がなく，わずかに血管造影において下膵十二指腸動脈，または上腸間膜動脈の浸潤像により推測し得るに過ぎない[33)34)]とされている．

膵外神経叢は腹腔動脈，肝動脈，脾動脈，上腸間膜動脈とその分枝に沿って分布し相互に連絡しており，腹腔神経叢は腹腔動脈，上腸間膜動脈，腎動脈の起始部に，肝神経叢は肝動脈に沿って肝，胆嚢，胆管，膵頭部，十二指腸に，脾神経叢は脾動脈に沿って膵体尾部，脾に，上腸間膜神経叢は上腸間膜動脈とその分枝に沿って小腸，盲腸，結腸，虫垂などに分布する．また右腹腔神経節より膵鉤部上内側縁にはいる膵頭神経叢第Ⅰ部と上腸間膜動脈神経叢より膵鉤部内側全長にはいる膵頭神経叢第Ⅱ部があり，これらは外科解剖上重要な神経叢である．

膵外神経叢のCT所見に関して言及した論文は検索した限りではなく，CTガイド下の腹腔神経節ブロックの論文のなかで，腹腔神経叢が腹腔動脈，上腸間膜動脈の左右に広がる神経叢であるとわずかに述ってあるに過ぎない[35)]．

Megibowら[36)]は膵癌症例のCT所見に関して腹腔動脈，上腸間脈動脈の血管壁肥厚像に注目しこれらを“thickened vessel sign”として膵癌に多く認められる所見であるとしている．また，この所見はこれら動脈周囲のリンパ腔への癌細胞浸潤を反映しているとし，神経叢浸潤については述べていない．しかし癌の神経周囲浸潤の場となるperineural spaceはperineural lymphaticsとも表現されていた時期があり両者の交通に関して長い間混乱があったことを考えあわせると，“thickenedvessel sign”のなかに膵外神経叢浸潤所見が含まれている可能性がある[42)]．

また，我々はincremental CTを施行した正常膵症例において上腸間膜動脈周囲から膵鉤部内側にかけて，または腹腔動脈周囲に線状構造物が認められることに着目し，これらが腹腔神経叢，上腸間膜動脈神経叢，膵頭神経叢とその連絡網であるとし，これらの線状影が塊状影となっているもの，または腹腔動脈，上腸間膜動脈に沿う帯状の低濃度域をこれら神経叢への浸潤所見であるとしてCTによる膵外神経叢浸潤診断を試みた．しかし，神経叢に癌細胞の著明な浸潤を認めるような症例では診断可能であったが，当然のことながら癌細胞が神経叢のごとく一部に浸潤しているような症例では診断が困難であり，また，神経叢も膵周囲リンパ節もともに同じ動脈系に沿って存在するため，転移リンパ節と紛らわしい症例も経験した．また，肝動脈周囲，脾動脈周囲の神経叢は他の構造物との重なりが多く診断が困難であった．今回の検討では神経叢浸潤に関しては成績が不良であったが，従来，神経叢浸潤に関する的確な診断方法がないこと，Incremental CTで浸潤する癌細胞量の多い症例では診断可能であったことを考えると限界はあるものの期待できる検査方法であり，今後より多くの症例を重ねて検討したい．

リンパ節転移診断はどの領域の悪性腫瘍においてもその進展度診断をする上で重要であるが，その質的診断は容易ではないことが多い[37)~39)]．これまでの検討によりIncremental CTは従来の造影CTに比較して，リンパ節の描出能は高いという結果を得ているが[8)]，描出されたリンパ節のうちどのリンパ節を転移リンパ節とするかが問題のあるところである．

CTによる転移リンパ節診断に関して，その大きさで転移の有無を的確に診断することは困難であるが，大きければ転移リンパ節である可能性が高いとする報告が多い[38)39)]．尾崎[40)]はCTによる胃癌転移リンパ節診断の論文において詳細な検討を行い，CTで描出されたリンパ節が長径5mm以下では転移(－)である可能性が高いが6～15mmでは50%に転移を認めたとしている．また，Dynamic CTを施行してリンパ節の内部のCT値が徐々に上昇するenhanced typeと上昇傾向を示さないnon-enhanced typeに分類し，nonenhanced typeのものは転移(＋)である可能性が高いとしている．そこで我々は転移リンパ節を最大径5mm以上とし，尾崎のいうnonenhanced typeと考えられる造影効果のないリンパ節または周囲のみリング状に造影されるリンパ節を転移リンパ節として診断した．

リンパ節番号を決定する際は主に血管系を指標

としたが横断面のみで判断するのは困難なことが多く，肺癌取り扱い規約[41]に表示されているようなCTによるリンパ節番号の取り決めもないためリンパ節番号を決定する際に客観性が欠けた面があることも否めない．また，Incremental CT でスキャンできる断面に限りがあるため，膵上縁より上方または下方に存在するリンパ節は Plain CT と Delayed scan で診断しなければならず，リンパ節転移診断をする上での Incremental CT における大きな問題点であると思われた．

今回の診断基準による検討では，Specificity は比較的満足できる結果が得られたが，Sensitivity, Accuracy はそれぞれ69%，71%と不良でリンパ節の質的診断の困難性をも示す結果であると考えられた．

転移リンパ節診断に関しては，リンパ節の大きさだけの因子では限界があるため今回は造影効果を加味して診断基準を設定したが，やはり限界があり，辺縁，内部構造，形，などの多くの因子を含めた診断が必要である．しかし，CT のみでこれらの因子のすべてを検討するのは困難で MRI，超音波検査，超音波内視鏡，など複数の検査との総合的な診断が必要であると考えられた．

V. 結　語

膵癌症例に Thin Slice Table Incremental CE-CT を施行し，その CT 所見と組織所見を比較検討し以下の結論を得た．

1）Incremental CT は膵前方被膜浸潤，膵後方組織浸潤，膵内胆管浸潤，十二指腸浸潤，動脈系浸潤の診断に関しては非常に有用であった．

2）Incremental CT は膵周囲動脈系浸潤度診断能が高いことから，切除可能性診断にも期待がもたれた．

3）門脈系浸潤，膵外神経叢浸潤，リンパ節転移診断に関しては診断の困難なものが目立った．

4）Incremental CT は膵癌の進展度診断に関して有用な検査であり，術前検査として ERCP, PTC，血管造影検査とともに必要不可欠な検査になり得ると考えられた．

稿を終えるに臨み，貴重な資料の提供を頂きました山口大学第2外科学教室の諸先生方に深謝致します．さらに本稿の御校閲を賜わりました放射線医学教室中西　敬教授，中田太志助教授に謝辞を申し上げます．

なお本論文の要旨は，第49回日本医学放射線学会総会において発表致しました．

文　献

1）高木国夫，竹腰隆男，丸山雅一，他：膵癌の早期診断図譜．医学書院，1984
2）久野信義，春日井達造：膵癌の現行診断体系とその問題点，日本臨床，44(8)：1740—1745, 1986
3）中田太志，三浦剛史，三浦公子：膵悪性腫瘍の画像診断—画像診断の進め方—各種 modality の比較を中心に，臨床画像，5(6)：19—28, 1989
4）太田哲生，永川宅和：病理組織学的所見からみた小膵癌の診断における問題点について，胆と膵，9(2)：201—205, 1988
5）松本道雄，鈴木不二彦，江口正信，他：微小膵癌の病理，病理と臨床，5(9)：976—979, 1987
6）徳田政道：膵悪性腫瘍の画像診断—CT 診断—，臨床画像，15(6)：38—45, 1989
7）前田京介，高橋　伸，相浦浩一，他：小膵癌の診断，胆と膵，9(5)：637—643, 1988
8）三浦剛史，三浦公子，中田大志，他：高速スキャン CT 装置による膵癌の Thin Slice Table Incremental CE-CT，画像診断，9(6)：707—716, 1989
9）膵癌取扱い規約，日本膵臓学会，1986
10）森山紀之：膵癌の CT 診断，画像診断，18(9)：1022—1028, 1988
11）森山紀之：膵の Dynamic CT，胆と膵，4(6)：767—772, 1983
12）森山紀之，後藤裕夫，村松幸夫，他：画像診断と小膵癌の発見率—有効性と限界—：(3) CT，とくに dynamic CT，日本臨床，44：1788—1795, 1986
13）山本　宏，菊池俊之，竜　崇正，他：X 線 CT による膵癌診断，胆と膵，9(2)：159—164, 1988
14）Hosoki T：Dynamic CT of pancreatic tumors. AJR 140：959—965, 1983
15）三浦公子，片山　節，三浦剛史，他：膵癌と鑑別し得た腫瘤形成膵炎の1例，胆と膵，10：701—707, 1989
16）三浦公子，三浦剛史，本城和光，他：Thin Slice Table Incremental CE-CT による膵癌と他の膵疾患，特に慢性膵炎との鑑別診断について，日本医放会誌，投稿中
17）市川太郎，田尻久雄，森山紀之，他：t_1，t_2切除後膵癌の ERCP，CT 像と病理組織所見との対比検討，日本医放会誌，50(2)：114—122, 1990
18）谷　友彦，鈴木　敞，戸部隆吉：膵頭部癌における血管撮影の外科的意義—第I編．血管像に表現される病巣の膵外浸潤状況—，日消外会誌，15(7)：1219—1230, 1982
19）黒田　慧：膵癌取扱い規約—画像による解説—，

画像診断，8(9)：1050—1062, 1988
20）鈴木　敞，内藤厚司，谷　友彦，他：膵癌の診断，外科治療，49(2)：147—154, 1983
21）Pedrosa CS, Casanova R, Rodriguez R：Computed tomography in obstructive jaundice —Part I：The level of obstruction—. Radiology 139：627—645, 1981
22）Pedrosa CS, Casanava R, Lezana AH：Computed tomography in obstructive jaundice —Part II：The case of obstruction—. Radiology 139：635—645, 1981
23）加藤　洋，柳沢昭夫，高木国夫，他：膵癌切除後生存率を決める諸因子—3)膵頭部癌切除例における膵尾側浸潤と総胆管肝門側浸潤，日本臨床，44(8)：1754—1761, 1986
24）上垣恵二，黒田　慧：低緊張性十二指腸造影法．南山堂，1974
25）有山　嚢，池延東男，黒沢　彬，他：膵癌の血管造影，胃と腸，11(12)：1605—1617, 1976
26）真辺忠夫，大塩学而：膵癌の切除後生存率を洋める諸因子．4）門脈系への浸潤（V 因子），日本臨床，44(8)：1762—1765, 1986
27）Buranasin SM, Baum S：The significance of the venous phase of celiac and superior mesenteric arteriography in evaluating pancreatic carcinoma. Radiology 102：11—20, 1972
28）平岩隆男：血管造影よりみた膵癌切除率及び遠隔成績の検討，日本医放会誌，46(12)：1387—1403, 1986
29）藤田信行：CT による膵臓癌の進展度診断，日本医放会誌，50(1)：1—10, 1990
30）菊池俊之：胆道膵悪性腫瘍に対する slow injection 下 dynamic CT scan の意義，日本医放会誌，45(8)：1121—1134, 1985
31）Jafri SZH, Aisen AM, Glazer GM, et al：Comparison of CT and angiography in assessing resectability of pancreatic carcinoma. Radiology 142：525—529, 1984
32）Frreeny PC, Marks WM, Ryan JA：Pancreatic ductal adenocarcinoma：Diagnosis and staging with dynamic CT. Radiology 166：125—133, 1988
33）植松繁人，尾形佳郎：膵癌の切除後生存率を決める諸因子—5）神経浸潤，日本臨床，44(8)：1766—1769, 1986
34）松田真佐男，二村雄次：膵頭部癌における神経周囲浸襲，日外会誌，84(8)：719—728, 1983
35）加地辰美，栗沢俊樹，野坂俊介，他：CT ガイドによる経皮的腹腔神経節，内臓神経ブロック，臨床画像，11：50—52, 1985
36）Megibow AJ, Bosniak MA, Ambos MA, et al：Thickening of the celiac axis and/or superior mesnteric artery：A sign of pancreatic carcinoma on computed tomography. Radiology 141：449—453, 1981
37）Zeman RK, Schiebler M, Clark LR, et al：The clinical and imaging spectrum of pancreaticoduodenal lymph node enlargement. AJR 144：1223—1227, 1985
38）小林英夫，松岡緑郎，北村　諭，他：肺癌の縦隔リンパ節転移に対する CT による診断基準について，肺癌，28(6)：731—737, 1988
39）吉岡寛康，黒田知純，堀　信一，他：胃癌治療における CT 診断，消外，4：1693—1705, 1981
40）尾崎正彦：CT スキャンによる胃癌転移リンパ節の術前診断，日消外会誌，17(8)：1507—1516, 1984
41）肺癌取扱い規約，日本肺癌学会，1987
42）Frnst, P：Veber das Wachstum und die verbreitung bösartiger Geschwülste insbesondere des Krebses in den lymphbahnen der Nerven, Beitr. path. Anat., Supp 1(7)：29—51, 1905