The University of Osaka
Institutional Knowledge Archive

Title	松果体および異所性松果体腫瘍の放射線治療
Author(s)	白土, 博樹; 松岡, 祥介; 宮本, 美弥子 他
Citation	日本医学放射線学会雑誌. 1985, 45(2), p. 348-355
Version Type	VoR
URL	https://hdl.handle.net/11094/19271
rights	
Note	

The University of Osaka Institutional Knowledge Archive : OUKA

https://ir.library.osaka-u.ac.jp/

The University of Osaka

日本医放会誌：45（2），348—355，1985（昭60）

松果体および異所性松果体腫瘍の放射線治療

北海道大学医学部放射線医学教室
白土　博樹　松岡　祥介　宮本美弥子　鎌田　正
有本　卓郎　溝江　純悦　辻井　博彦　入江　五朗

（昭和59年4月26日受付）
（昭和59年7月12日最終原稿受付）

Radiotherapy of Pineal Tumors and Ectopic Pinealomas

Hiroki Shirato, Yoshisuke Matsuoka, Miyako Miyamoto, Tadashi Kamada, Takuro Arimoto, Jun-etsu Mizoe, Hirohiko Tsujii and Goro Irie
Department of Radiology, School of Medicine, Hokkaido University

Research Cord No. : 602

Key Words : Brain tumor, Pinealoma, Germ cell tumor, Radiation therapy, CT scan

The results of radiation treatment of 63 patients with pineal tumors and ectopic pinealomas are analysed. The histopathological diagnosis has been verified in 17 cases, and they consist of 9 germinoma, 3 teratoma and 5 embryonal carcinoma.

The overall 5 year survival rate was 79.5%. Survival rate was different according to histology and site of tumor involvement. Local control was achieved more frequently with doses of over 45 Gy in five to six weeks. Marginal relapse (4 cases) and spinal metastasis (7 cases) were occurrd with ports under 10 × 10 cm², but not over 10 × 10 cm². Prophylactic spinal irradiation were undertaken in 7 patients, and there were no spinal metastases in these patients.

Tumor response detected by CT scan at 10—20 Gy was well related to relapse pattern and histopathological classification. There were no in-field relapse in patients with tumors which responded well at 10—20 Gy and disappeared at more than 40 Gy. Teratomas were demonstrated as radioresistant tumors at 10—20 Gy. Therapuetic diagnosis by CT scan seems to be a reliable procedure to determine indication of tumorectomy.

はじめに

松果体および異所性松果体腫瘍は，放射線治療により高い治癒率が得られるgerminomaが多いが[1)~13)]，これ以外の放射線抵抗性を示す組織型も存在し[14)]，治療上両者の鑑別が極めて重要である．しかし，発生部位が手術侵襲の及びにくい部位であるため[2)14)26)]，組織型が分らないまま放射線治療を施行し，その感受性により逆に組織型を推定するという，いわば診断を兼ねた治療（diagnostic radiotherapy）が一般的になってきている[6)~8)11)13)]．幸い，最近のCTの普及により，腫瘍の局在や放射線感受性を比較的容易に把握することが出来るようになったため，個々の患者についてより適確な治療を行うことが可能になってきた．

われわれの以前の分析で[3)]，放射線治療は直達手術に比べて生存率および生活状態において優れ，放射線治療を主体とすることの妥当性が確認された．今回，さらにその後の症例を加えて分析し，CTを用いた治療方針の決定，実際の治療方法につき検討した．

いっぽう血清AFP，HCGの値の定量が一般化

するに伴い，放射線抵抗性腫瘍の組織型として，embryonal carcinoma や choliocarcinoma が注目され[22)23)]，頭蓋内 germ cell tumor の概念が定着してきた[1)14)19)26)]．このため germ cell tumor 相互の鑑別・治療方針についても検討を加えた．

1）対象

昭和36年11月から昭和57年10月までの21年間に，松果体および異所性松果体腫瘍の診断のもとに放射線治療を受けたのは64例であるが，このうち新鮮例63例を対象とした．除外した1例は，他院での初回治療後の再発例である．男53例，女10例と男性優位であり，年齢分布は十代が最も多く全体の65％を占め，平均19.4歳であった(Fig. 1)．

組織分布は WHO 分類に従った[1)]．組織型が判明したものは，germinoma 9例，teratoma 3例，embryonal carcinoma 5例であった．このうち，germinoma 5例は転移部，embryonal carcinoma 2例は放射線治療後の再発部の組織型である．組織型未確認は46例であるが，放射線学的検査，あるいは放射線照射に高感受性を示したことなどから germinoma と診断された．このうち1例は，血中 HCG が高値であり，choliocarcinoma の可能性が示唆された．

生存例の観察期間は9～112カ月であり，median は65カ月である．63例中57例は3年以上の観察が可能であった．

2）腫瘍の局在診断

昭和51年までは気脳撮影が主体で，他に単純X線写真，血管造影，脳室撮影の所見を合わせて総合的に診断した．昭和52年以降の20例は全例治療前の CT で診断が下された．病巣の占拠部位を Table 1のごとく分けた．

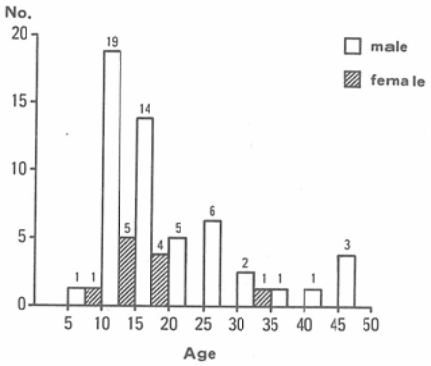

Fig. 1　Age and sex distribution

3）治療

減圧術＋照射，あるいは照射単独による根治的放射線治療が85.7％を占めた（Table 2）．頭蓋内圧亢進がある場合にはまず減圧術を行った．方法は Torkildson 法2例，Ventriculoatrial shunt 25例，Ventriculo-peritoneal shunt 9例であった．術後照射は初期の7症例に行われ，術前照射は照射効果の不良であった3例に行われた．

放射線治療は，昭和45年までの32例に250KVp X 線あるいは Co-60r 線，それ以後の17例は Co-60r 線，14例は10MV X 線を用いた．2例は一部を他院の6MV X 線を用いて行った．最近の照射方法は，左右対向2門により全脳室を含む照射野を原則とし，7×10～10×11cm²の照射野を用いた

Table 1　Site of tumor involvement according to histological classification

Pathology \ Site	Pincal region		Suprasellar region	P+S[3)]	S+[3)] Basal Gang.	Thalamus	Total
	lacalized	extensive					
Verified							
germinoma	4	1	3	—	—	1	9
teratoma	2	—	1	—	—	—	3
embryonal carcinoma	1[1)]	1[1)]	1	1[1)]	—	1	5
Unverified	30	1	5	6	2	2[2)]	46
Total	38	2	10	7	2	4	63

1) Serum AFP level was elevated in each patient
2) Serum HCG level was elevated in a patient
3) P: Pineal region　S: Suprasellar region

Table 2　Treatment methods according to site of tumor involvement

Site	Shunt RT[1)]	RT	Preoperative RT	Postoperative RT	Total
Pineal region localized	29	6	2	1	38
extensive	1	—	—	1	2
Suprasellar region	—	7	1	2	10
P+S	4	3	—	—	7
S+Basal ganglion	—	2	—	—	2
Thalamus	—	1	—	3	4
Total	34	19	3	7	63

1) RT : radiation therapy

が，初期少数例においては5×6cm²前後の小さな照射野を用いたり，全脳＋全脊髄の照射が行われた．根治的放射線治療53例は，総線量30～60Gy が照射され，このうち38例は40～50Gy が照射された．昭和46年までは主に週５回分割，それ以後の33例は一律に週４回に分割され，一回線量200～300Gy であった．初診時に髄液検査が行われたのは14例であり，髄腔内への腫瘍撒布が疑われる症例では30Gy/3週の予防的脊髄照射を行った．

脊髄転移への治療は，椎弓切除（４例），あるいは部分的腫瘍摘出術（３例）の後に全例30～40Gy/3～4週を全脊髄に照射した．頭蓋内再発は５例に摘出術を行い，摘出不能の６例は30～40Gy/3～4週の放射線治療を行った．

結　果

1）生存率と死因

放射線治療後の実測生存率を Fig. 2に示す．全症例の３，５，10年生存率はそれぞれ81.8%，79.5%，70.3%であった．組織型別の生存率は有意差を認めないが，germinoma と組織型未確認に比して teratoma, embryonal carcinoma の５年以降の生存率が低い傾向を示した．部位別では，限局性松果体腫瘍はそれ以外の腫瘍に比して10年生存率が良好であった．

死亡は現在までに15例が確認されている．死亡原因は腫瘍死が10例と多く，手術死２例，他癌死１例，原因不明死２例であった．腫瘍死の内訳は，５例は原発巣の制御ができず死亡し，１例は局所再発後腹腔内転移で死亡した．CT で照射野外に

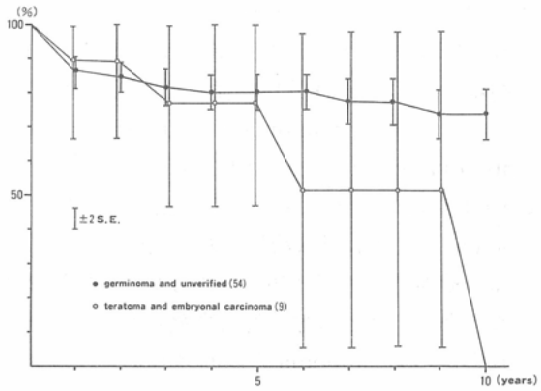

Fig. 2-a　Actuarial survival curve according to histological classification

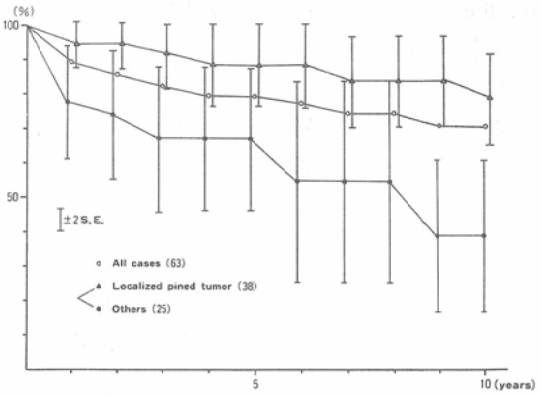

Fig. 2-b　Actuarial survival curve according to site of tumor involvement

主病変を認める再発（以後 marginal relapse と呼ぶ）で３例，脊髄転移で１例が死亡した．

2）局所制御と再発

手術死２例を除く２年以上観察可能な55例にお

Table 3　Histologic classification of primary tumor in patients with recurrence

Site of recurrence	Germinoma	Teratoma	Embryonal carcinoma	Unverified	Total
	7	3	4	41	55[1]
Intra-cranial					
In-field	—	1	1	5	7
Marginal	1	1[2]	2[3]	—	4
Spine	4	—	2	1[4]	7

1) No. of patients observed longer than 2 years.
2) Recurrence along ventricular wall was radiosensitive and suspected mixed germinoma.
3) These patients overlap with the patients with spinal metastasis.
4) Histologic diagnosis of metastatic site was germinoma.

Table 4　Time of recurrence after treatment of primary site

Site of recurrence	12	24	36	48	60	72	84	96	108	120	month
In-field (7)	5				1	1					
Merginal (4)			1	1			1			1	
Spine (7)	3	1		1	1					1	
germinoma (5)	3	1					1				
teratoma (2)				1		1					
embryonal ca. (3)	1		1							1	
unverified (6)	4			1	1						

いて，頭蓋内制御率は76.4%（42/55）であった．根治的放射線治療の頭蓋内制御率は71.1%（32/45）であり，teratoma 2例は20Gy 照射後摘出術にて制御された．頭蓋内再発で組織型を確認した6例中 germinoma は1例だけであり，teratoma, embryonal carcinoma の占める割合が高かった（Table 3）. marginal relapse は，術前照射を行った teratoma 1例で CT 上脳室壁に沿う再発を認め，germinoma 1例，embryonal carcinoma 2例は前頭葉を中心とした再発であった．脊髄転移率は12.7%（7/55）であり，脊髄再発部の組織型を確認した7例では，頭蓋内再発と異なり germinoma が5例を占めていた．組織型未確認の40例中35例は根治的放射線治療で制御された．CT 導入前の5例は局所制御されなかったが，組織型不明に終った．

再発の時期は，照射野内再発，脊髄転移は治療後1年以内が多い傾向を示したが，marginal relapse は3～10年後に出現していた（Table 4）.

3) CT による組織型の推定

CT 所見と再発の関連を Table 5に示す．照射線量10～20Gy の時点での CT 所見で腫瘍の消失あるいは著明な縮小を認めたのは16例である．このうち，治療終了後の CT で明らかな腫瘍所見を認めない14例は照射野内の再発が皆無であったが，残存を指摘された2例はいずれも照射後残存

Table 5 Relationship between tumor response determined by CT scans and incidence of recurrence

CT findings		Controlled	Uncontrolled		
Dose≦20Gy	≧40Gy		In-field	Marginal	Spine
Regression(16)	no mass(14)	11	0	2 (embryonal ca) (embryonal ca)	1 (germinoma)
	residual mass(2)	0	1 (embryonal ca)	0	1 (germinoma)
No change(2)	—	1* (teratoma)	0	1 (teratoma)	0
—	residual mass(2)	0	2 (teratoma) (unverified)	0	0

*He received tumorectomy after irradiation(17.5Gy/7Fr)

部の増大を認め，摘出術にてembryonal carcinomaと診断された．CT導入前に放射線治療が終了し，経過中にCTにて残存腫瘍を指摘された2例は残存部の増大再発を認め，いずれも再発時放射線治療を受けたが腫瘍効果なく，摘出術の行われた1例はteratomaであった．また，20Gy以下の時点で腫瘍の形態に全く改善が認められず摘出術を行った2症例はteratomaであった．

以上のように，CTは松果体および異所性松果体腫瘍の組織型の推定に極めて有効であった．

4）照射方法と再発

照射野と再発形式をTable 6に示す．脊髄転移を認めた7例は照射野が100cm²未満であった．marginal relapseを認めた4例も照射野が100cm²未満であり，100cm²以上では照射野外の再発が皆無であった．

Table 6 Relationship between radiation field

Site of recurrence	Radiation field						Total
	WBr		WV			≦50cm²	
			≧100cm²		<100cm²		
	S+	S−	S−	S+	S−	S−	
	5	5	9	2	21	21	55
Spine	0	0	0	0	4	3	7
Intra-cranial							
Merginal	0	0	0	0	1	3	4
In-field	0	0	2	0	3	2	7

S±: with and without prophylactic spinal irradiation
WBr: whole brain WV: whole ventricle

根治的放射線治療で局所制御ができなかった7例は45Gy以下の照射線量であった（Fig. 3）embryonal carcinomaでは45Gy/16回が照射された2例でmarginal relapseを認め，40Gy/20回が照

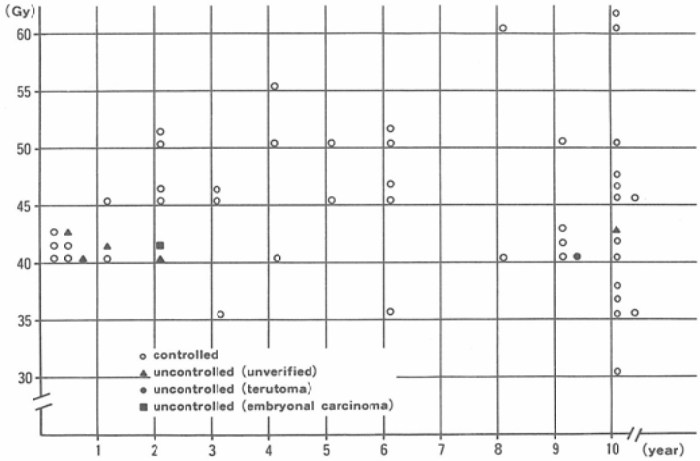

Fig. 3 Local results by radiotherapy of the primary lesion

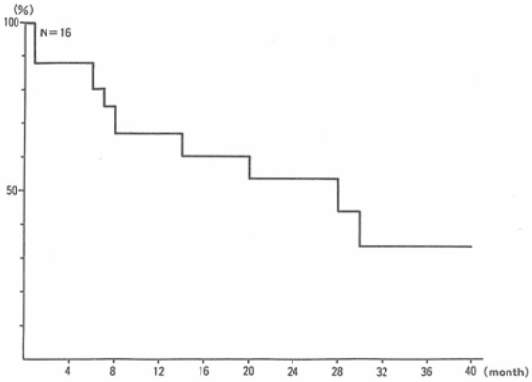

Fig. 4　Survival curve of cases with recurrence from the day of relapse

射された1例では照射野内再発を認めた．

予防的脊髄照射は，髄液中腫瘍細胞陽性の4例，蛋白量増加，リンパ球増加を認めた2例，髄液検査を行わなかった1例に行い，脊髄転移を認めなかった．髄液中蛋白量増加，リンパ球増加を認めながら脊髄照射を行わなかった2例に脊髄転移を認めた．

5）再発例への治療

再発後の生命予後は，再発後2年で5割，3年で3割程の生存率であった（Fig. 4）．頭蓋内再発は，teratomaの2例を除き，治療法にかかわらず1年以内に死亡した．teratomaでは1例は全摘出により軽快し，摘出術後脳室壁に沿う再発を認めた1例は30Gyの照射により腫瘍が消失し，2年後の現在生存中である．脊髄転移は，7例中椎弓切除＋照射を行った3例は3年以上生存中であり，このうち2例は社会復帰している．

考　察

松果体および異所性松果体腫瘍は解剖学的位置や浸潤性から全摘出が難しく[20]，多くの報告は放射線治療を主体にしている[3)~13)]．放射線による治療成績は各施設で5年生存率70～80％と良好であり，われわれの施設の治療成績も前回の報告と同様に80％弱の成績が得られた．これは，放射線治療によりほぼ一定の効果を期待し得ることを示すが，今回の検討で腫瘍の進展範囲や組織型で生存率が大きく異なることが示され，今後はこれらの因子を考慮した治療方針決定が望まれる[2)14)]．

松果体腫瘍と異所性松果体腫瘍の50％以上は原発性から浸潤性あるいは播種性に拡がっている可能性があると言われる[9]．marginal relapseと脊髄転移が16例中6例で死因となっており，これらの出現予防は重要である．今回の検討ではmarginal relapse，脊髄転移は照射野が100cm²未満の群に集中しており，100cm²以上の広い照射野により再発転移を減らせることを示唆する．文献的にも広い照射野で再発が少ないとの報告が多い[4)5)7)9)11)~13)]．CT scanの出現により全脳室照射の照射野決定[16]が非侵襲的に可能であり，全脳室以上の照射野を用いるべきと考える．

いっぽう脊髄転移は11.1％（7例）と多くの報告と一致する[2)5)10)12)13)]が，3例が3年以上生存中であり，再発時の早期治療により救命，社会復帰も可能であることが示された．予防的全中枢神経照射は脊髄転移予防に有効であることの報告は多いが[4)13)17)]，全例に適応すべきとするものは少ない[2)~13)]．これは予想される成長障害などの障害発生率の重大さ[18]が脊髄転移率の重大さを上回っているとの判断が多いためであり，われわれも同様に判断している．今回の分析では100cm²以上の照射野の群では予防的照射の有無にかかわらず脊髄転移を認めていない．このことより，今後の方針は100cm²以上の全脳室照射を行うことを原則と考えている[7)11)]．しかしながら，high risk group[20]への選択的予防照射は是認される方向と考えており[4)~9)12)]，髄液異常所見を認めた6例で再発を認めなかったことはこの方向の妥当性を示唆している．したがって，髄液中の腫瘍細胞陽性例，蛋白量，リンパ球増加例では予防的全中枢神経照射を適応する方針である．

局所制御に必要な線量に関しては議論が多い[9)13)17)]が，germinomaでは45Gyを越える線量で局所再発がなく，45Gy以下で制御可能と思われる．これに対し，teratoma, embryonal carcinomaでは40Gy/20回以下の線量で局所再発がみられる．embryonal carcinoma, choliocarcinomaは浸潤性のため全摘が期待できず，文献的にも予後が不良である[14]．今回，embryonal carcinomaにおいて局所再発は40Gy/20回の1例で起きている

が，45Gy/16回の2例はmarginal relapseであった．したがって，45Gy/16回以上を広い照射野で治療することが望まれると言えよう[25]．teratomaにおいては摘出術にて長期生存を認めており，可能な限り全摘出術を行うべきである．またteratoma摘出後に脳室壁に沿う放射線感受性の高いgerminomaと思われる再発を1例に認めており，全摘出術にてmixed germinomaを認めた場合は術後照射の適応を考慮すべきであろう．

組織型の鑑別を直達手術により行うべきだとの施設もあるが[7]，血清中AFP, HCG測定[13)14]，CT所見などで組織型推定はかなり可能になっている．今回の検討でCTによる照射の腫瘍効果判定が組織型推定に非常に有効であることが示された．とくに，10～20Gyの照射時点の判定でteratomaがgerminoma, embryonal carcinomaと鑑別可能であったことは重要であり，全摘出術の適応決定の基準とし得る．20Gy以下の照射による障害の可能性は低く[24]，現在の診断方法の限界のもとでは，10～20Gyの“therapeutic diagnosis”は是認される方法と考える．embryonal carcinoma, choliocarcinomaではそれぞれ，AFP, HCGを産生するものがあり[28]，今回の症例でもembryonal carcinomaの3例で血清AFP値が上昇していた．睾丸腫瘍では血清値と組織型の相関が見い出されており[29]，頭蓋内germ cell tumorにおいても治療方針決定の基準として重視すべきである．

以上のように，松果体および異所性松果体腫瘍では非侵襲的検査法の進歩が病態の解析ひいては治療方針に大きなインパクトを与えつつある．われわれは今後これら検査法の適確な利用と新たな治療法の開拓に努めるべき立場にある．

まとめ

過去21年間に松果体および異所性松果体腫瘍の診断で放射線治療を行った63例につき検討した．

1）全症例の3，5，10年生存率はそれぞれ81.8%，79.5%，70.3%であった．germinomaと組織型未確認の群はteratomaとembryonal carcinomaの群よりも生存率が良好であり，腫瘍範囲では限局性松果体腫瘍が良好であった．

2）頭蓋内制御率は76.4%であり，脊髄転移率は12.7%であった．照射野内の再発はいずれも45Gy以下で，teratoma 1例，embryonal carcinoma 1例，組織型未確認5例に認められたが，germinamaはなかった．teratomaにおいては，全摘出により局所制御が得られた．

3）照射野が100cm²以上の群ではmarginal relapse，脊髄転移を認めず，予防的脊髄照射を行った7例は脊髄転移を認めなかった．

4）10～20Gy照射時点でのCT所見は組織型の推定に有用であった．

松果体および異所性松果体腫瘍の治療方針は以下のごとくである．照射野100cm²以上の全脳室照射を行い，10～20Gy/1～2週の時点でCT scan上腫瘍効果がなければ全摘出を行う．腫瘍効果良好であれば総線量45Gy/5週とするが，血中AFP, HCG値が高値の場合は45Gy以上の照射を試みる．髄液中腫瘍細胞陽性例，蛋白量・リンパ球数増加例では，30Gy/3週の予防的脊髄照射を行う．

文献

1) Zulch, K.J.: Principles of the new world health organization (WHO) classification of brain tumors. Neuroadiology, 19: 59—66, 1980
2) DeGirolam, U. and Schumideck, H.: Clinicopathological study of 53 tumors of the pineal region. J. Neurosurgery, 39: 455—462, 1973
3) 菊地雄三，辻井寿彦，阿部　悟，須崎一雄，入江五朗，阿部　弘，田代邦雄，小林直樹：松果体領域腫瘍の放射線治療成績．日本医放会誌，36：1063—1068，1976
4) Sung, D., Harisiadis, L. and Chang, C.H.: Midline pineal tumors and suprasellar germinomas: Highly curable by irradiation. Radiology, 128: 745—751, 1978
5) Wara, W.M., Fellows, C.F., Sheline, G.E., Wilson, C.B. and Townsend, J.J.: Radiation therapy for pineal tumors and suprasellar germinoma. Radiology, 124: 221—223, 1977
6) Onoyama, Y., Ono, K., Nakajima, T., Hiraoka, M. and Abe, M.: Radiation therapy of pineal tumors. Radiology, 130: 757—760, 1979
7) Rao, Y.T.R., Medini, E., Haselow, R.E., Hones, T.K. Jr. and Levitt, S.H.: Pineal and ectopic pineal tumors: The role of radiation therapy. Cancer, 48: 708—713, 1981

8) Griffin, B.R., Griffin, T.W., Tong, D.Y.K., Russel, A.H., Kurtz, J., Laramore, G.E. and Groudine, M.: Pineal region tumors: Results of radiation therapy and indications for elective spinal irradiation. Int. J. Radiation Oncology Biol. Phys., 7: 605—608, 1981
9) Salazar, O.M., Castro-Vita, H., Bakos, R.S., Feldstein, M.L., Keller, B. and Rubin, P.: Radiation therapy for tumors of the pineal region. int. J. Radiation Oncology Biol. Phys., 5: 491—499, 1979
10) Wara, W.M., Jenkin, D.T., Evans, A., Ertel, I., Hittle, R., Ortega, J., Wilson, C.B. and Hammond, D.: Tumors of the pineal and supresellar region: Childrens cancer study group treatment results 1970—1970. Cancer, 43: 698—701, 1979
11) Abey, E.O., Laws, E.R., Grado, G.L., Bruckman, J.E., Forbes, G.S., Gometz, M.R. and Scott, M.: Pineal tumors in children and adolescents: Treatment by CFS shunting and radiotherapy. J. Neurosurg., 55: 889—895, 1981
12) Brafield, J.S. and Perez, C.A.: Pineal tumors and ectopic pinealomas. Radiology, 103: 399—406, 1972
13) Jenkin, R.D., Simpson, W.J.K. and Keen, C.W.: Pinal and suprasellar germinomas. J. Neurosurg., 48: 99—107, 1978
14) 有田憲正，生塩之敬，早川　徹，渡辺　便，前田泰孝，金井信博，最上平太郎：頭蓋内原発 germ cell tumor. 脳神経外科，7：465—474，1974
15) Dixon, F.J. and Moore, R.A.: Tumor of the male sex organs. Armed Forces Institute of Pathology, Washington, 1952
16) Suzuki, J.: Evaluation of radiotherapy of tumors in the pineal region by ventriculographic studies with iodized oil. J. Neurosury, 30: 593—603, 1969
17) Fowler, F.D., Alexander, E. Jr. and Davis, C.H. Jr.: Pinealoma with metastases in the central nervous system. A radional of treatment, J. Neurosurg., 13: 271—288, 1956
18) Probert, J.C. and Parker, B.R.: The effect of radiation therapy of bone growth. Radiology, 114: 155—162, 1975
19) Spiegel, A.M. Di., Chiro, G. and Gordon, P.: Diagnosis of radiosensitive hypothalamic tumors with caraniotomy —Endcrine and neuroradiological studies of intracranial atypical teratomas. Am. Intern. Med., 85: 290—293, 1976
20) 米増祐吉，北村勝俊：松果体部腫瘍の臨床—小児例を中心として—：第4回脳神経外科特別問題懇話会講演録，15—33，1972
21) Rubin, P. and Kramer, S.: Ectopic pineloma: A radiocurable neuroendocrinologic entity. Radiology, 85: 512—523, 1965
22) Nishiyama, R.H., Batsakis, J.G., Weaver, D.K. and Simrall, J.H.: Germinal neoplasms of the central nervous system. Arch. Surg., 93: 342—347, 1966
23) Albrechtsen, R., Klee, J.G. and Möller, J.E.: Primary intracranial germ cell tumors including five cases of endodermal sinus tumors.Acta Path. Microbiol. Scand. Section A. 80, Suppl., 233: 32—38, 1972
24) Seline, G.E.: Irradiation Injury of the human brain: A review of clinical experience. Radiation damage to the nervous system, 39—58, 1980, Raven press
25) 中島　麓，朴　信史，藤津和彦，桑原武夫：Cisplatinum を含む多剤併用療法が奏効した Alpha-fetoprotein 産生原発性頭蓋内胎児性癌の一例. 脳神外科，9：371—375，1980
26) 会田敏光，阿部　弘，都留美都雄：頭蓋内 germ cell tumor の治療成績. Neurol Med Chir (Tokyo)，23：447—455，1983
27) Stein, B.M.: Supracerebellar-infratentorial approach to pineal tumors. Surg. Neurol, 11: 331—337, 1979
28) Kurman, R.J., Scardino, P.T. and McIntire, K.R.: Cellular localization of alfa-fetoprotein and human chronionic gonadotropin in germ cell tumors of the testis using an indirect immunoperoxidase technique. Cancer, 40: 2136—2151, 1977
29) Fraley, E.E., Lange, P.H. and Kennedy, B.J.: Grem-cell testicular cancer in adults. N. Eng. J. Med., 301: 1370—1377, 1420—1426, 1979