The University of Osaka
Institutional Knowledge Archive

Title	MRIによる頭蓋内髄膜種の良悪性鑑別診断-造影T1強調像の有用性-
Author(s)	田中, 康敬; 松尾, 導昌
Citation	日本医学放射線学会雑誌. 1996, 56(1), p. 1-8
Version Type	VoR
URL	https://hdl.handle.net/11094/19311
rights	
Note	

The University of Osaka Institutional Knowledge Archive : OUKA

https://ir.library.osaka-u.ac.jp/

The University of Osaka

MRIによる頭蓋内髄膜腫の良悪性鑑別診断
—造影T1強調像の有用性—

田中　康敬*　　松尾　導昌

天理よろづ相談所病院MRセンター（*現　大阪医科大学放射線科）

Role of MR Imaging in the Differentiation of Benign and Nonbenign Intracranial Meningiomas : The Utility of Contrast-enhanced T1-weighted Images

Yasunori Tanaka, Michimasa Matsuo

The purpose of this study was to develop useful criteria for distinguishing nonbenign (atypical and malignant) primary intracranial meningiomas from their benign counterparts by using magnetic resonance imaging (MRI). To determine useful MRI findings for this purpose, 12 benign and five nonbenign meningiomas were retrospectively evaluated according to the following items : 1) tumor signal intensity on plain T1-, T2- and proton density-weighted images, 2) degree of perifocal edema on T2-weighted images, 3) morphology of the tumor margin on contrast-enhanced T1-weighted images, 4) presence of irregular nodule and/or mushrooming pattern on contrast-enhanced T1-weighted images, 5) homogeneity of the tumor on contrast-enhanced T1-weighted images and 6) presence of marked skull destruction.

Markedly irregular tumor margin, presence of irregular nodule and/or mushrooming pattern and markedly inhomogeneous enhancing pattern were significantly more frequent in nonbenign meningiomas. We defined these three MRI findings as nonbenign findings, and tried to categorize meningiomas by the number of nonbenign findings. It was found that 10 meningiomas with no or one nonbenign finding were benign lesions, of four meningiomas with two nonbenign findings two were benign lesions and two were nonbenign lesions, and three meningiomas with three nonbenign findings were nonbenign lesions. The two benign meningiomas with two nonbenign findings were accompanied by increased mitotic activity or brain invasion.

Contrast-enhanced T1-weighted images were considered very useful in distinguishing benign and nonbenign meningiomas.

Research Code No. : 503.9

Key words : *Malignant meningioma, MR imaging, Contrast-enhancement*

Received Aug. 12, 1994 ; revision accepted Dec. 26, 1994

MR Center, Tenri Hospital *Present adress : Department of Radiology, Osaka Medical College

はじめに

髄膜腫は，原発性頭蓋内腫瘍の13-18％を占め[1]，一般的には良性腫瘍とされるが，組織学的にanaplasia（退形成）を示すものが2-11％存在する[2)-7)]．退形成を示すものは，再発率が高く発育速度も早いため，画像上疑いがあれば，手術時の生検を入念に行い，その結果が悪性なら可能な限り完全に切除することが必要で，術前の良悪性鑑別診断は重要である[3), 7)]．CTによる頭蓋内髄膜腫の良悪性鑑別診断に関する論文は比較的多く見られる[3)-6)]が，MRIによるそれは，われわれの知る限りでは，Demaerelら[8)]が50例中２例のmalignant meningioma（以下malignant）について検討しているのみである．われわれは，Gd-DTPAを用いた造影MRIにより頭蓋内髄膜腫の良悪性鑑別診断を試みた．

対　　象

1988年５月から1994年５月の間に，天理よろづ相談所病院にて造影MRI撮像後，２週間以内に腫瘍摘出術が施行され，1993年度WHO分類[9)]に基づいて（1993年以前の症例については組織プレパラートを見直した）病理組織学的診断が確定している原発性頭蓋内髄膜腫51個のうち，最大径4.6cm以上の17個を対象とした．4.6cm以上の症例に限定したのは，検討したnonbenign群のなかには5cmに満たないものが認められなかったこと，MRI所見の有意性が腫瘍径の影響を受けないようにするため，対象とするbenign群とnonbenign群の腫瘍径をほぼ同じにする必要があったからである．MR imagingは，シーメンス社製マグネトームH15（1.5T）および同M10（1.0T）を使用，ヘッドコイルを用いて，spin echo法の横断像あるいは冠状断像を，T1強調像：600/15/2（TR/TE/excitations），T2強調像：2500-3000/90/1，プロトン密度強調像：2500-3000/15/1にて得た後，Gd-DTPA 0.1mmol/kgを静脈内投与し，造影後T1強調像を横断像，冠状断像，矢状断像のうち少なくとも１方向を撮像した．スライス厚は3-7mm，スライス間隔は0.6-1.4mm，マトリックスサイズ256×192，FOV 210mmであった．

方　法

得られたMR画像を2名の放射線科医がretrospectiveに，

1．腫瘍のT1，T2およびプロトン密度強調像における信号強度．

2．perifocal edemaの程度．

3．腫瘍の辺縁の形状．

4．irregular noduleあるいはmushrooming patternの有無．

5．造影後T1強調像における腫瘍内部信号の均一性．

について検討し，骨に接する16個については，

6．骨髄以上にまで及ぶ骨破壊像の有無．

についても検討した．

WHO分類[9]で，組織学的にgrade Iのものをbenign meningioma(以下benign)とし，grade IIのmeningiomaすなわちatypical meningioma(以下atypical)とgrade IIIのmeningiomaすなわちmalignant meningioma(以下malignant)をnonbenign meningioma(以下nonbenign)として，まず，上記6項目のうち，対象とした17個(benign 12個，atypical 2個，malignant 3個)においてbenign群とnonbenign群との間に統計学的有意差を認め，両者の鑑別に有用であると考えられるものを決定した．

1．腫瘍のT1，T2およびプロトン密度強調像における信号強度の評価は，Elsterら[10]やDemaerelら[8]の方法に従って，Table 1のように腫瘍内部の信号強度を大脳皮質灰白質の信号強度と比較し，腫瘍内が異なった信号強度のいくつかの領域に分かれる場合は最も優位な信号強度を対象とした．結果は，Kruskal-Wallis testによる検定を行った．

2．perifocal edemaの程度の評価は，edemaを認めないもの(grade 0)，腫瘍からedemaの辺縁までの距離が1cm未満だが0ではないもの(grade 1)，1cm以上4cm未満のもの(grade 2)，4cm以上のもの(grade 3)として，T2強調像にて行い，Kruskal-Wallis testによる検定を行った．

3．腫瘍の辺縁の形状については造影後T1強調像にて評価し，Fig.1に示すように，I．腫瘍辺縁がほぼ平滑なもの(smooth pattern)，II．小さな凹凸を有するもの(wavy pattern)，III．分葉状で任意の1断面に2つ以下のnotchを有するもの(mildly lobulated pattern)，IV．分葉状で任意の1断面に3つ以上のnotchを有するもの(markedly lobulated pattern)，V．shaggy patternの5つのパターンに分類した．

なお，Iのように滑らかなくびれはnotch patternには分類せずsmooth patternとし，1-2mm程度の小さな尖鋭状の突起の場合はshaggyではなくIIに含め，脳実質内へ入り込むように突出したものをshaggyとし，辺縁の多くが平滑でもshaggyな領域が見られるものはVとした．I，II，IIIをsmooth-moderately irregular margin，IV，Vをmarkedly irregular marginとし，腫瘍辺縁の形状を2群に分けて評価し，結果をFisher's exact probability testにて検定した．

4．irregular noduleとmushrooming patternについては造影後T1強調像にて評価し，Fig.2，Iのように腫瘍表面からの立ち上がりが鋭角をなす結節状発育，あるいは鋭角の立ち上がりを持たなくても表面不整な結節状発育でその最大径が8mm以上のものをirregular noduleとし，腫瘍辺縁がスライスされ，部分容積現象によってその撮像面でいかにも腫瘍表面からの結節状発育のように見えるものはirregular noduleとはしなかった．mushrooming patternとは，1982年Newらが，malignant meningiomaに特徴的としたCT所見で，Fig.2，II(i)に示すように，腫瘍の球状部分から脳表に沿って2.5cm以上突出進展する像を言い，II(ii)のように球状部分からの突出でなくても，凸レンズ型に脳表に進展するものも基本的にはmushrooming patternと考えられると述べてお

Table 1　Visual scoring system for meningioma signal intensity

Score	Features
	T1-weighted images
1	Markedly hypointense to gray matter, nearly as dark as CSF
2	Mildly hypointense to cortical gray matter but easily distinguished from it
3	Nearly isointense with cortical gray matter, may be difficult to separate
4	Mildly hyperintense to cortical gray matter but easily distinguished from it
5	Markedly hyperintense to cortical gray matter, nearly as bright as fat
	T2-weighted images
1	Markedly hypointense to cortical gray matter, nearly as dark as cortical bone
2	Mildly hypointense to cortical gray matter but easily distinguished from it
3	Nearly isointense with cortical gray matter, may be difficult to separate
4	Mildly hyperintense to cortical gray matter but easily distinguished from it
5	Markedly hyperintense to cortical gray matter, nearly as bright as CSF
	Proton density images
1	Markedly hypointense to cortical gray matter, nearly as dark as cortical bone
2	Mildly hypointense to cortical gray matter but easily distinguished from it
3	Nearly isointense with cortical gray matter, may be difficult to separate
4	Mildly hyperintense to cortical gray matter but easily distinguished from it
5	Markedly hyperintense to cortical gray matter, nearly as bright as fat

Note : This table is reprinted from Demaerel, et al[8].

り，われわれの検討ではこのpatternもmushrooming patternと見なした．irregular noduleあるいはmushrooming patternのいずれかを認めるものと，いずれも認めないものの2群に分けて評価し，結果をFisher's exact probability testにて検定した．

5．造影後T1強調像における腫瘍内部信号の均一性の評価は，腫瘍内部を，非常によく造影を受ける領域，中等度に造影を受ける領域，淡い造影ないしはまったく造影を受けない領域に分類し，Fig.3に示すごとく，腫瘍内部が1つの領域から成るものをhomogeneous，2つの領域から成るものをmoderately inhomogeneous，3つの領域から成るものをmarkedly inhomogeneousとして，前2者をhomogeneous-moderately inhomogeneous群とし，後者の群と合わせて2群に分けて評価した．ただし，腫瘍外に存在すると思われるcystic region，spottyな小さな領域，血管と思われる領域，meningeal sign[11]またはflare sign[12]と考えられる領域は評価の対象外とした．結果はFisher's exact probability testにて検定した．

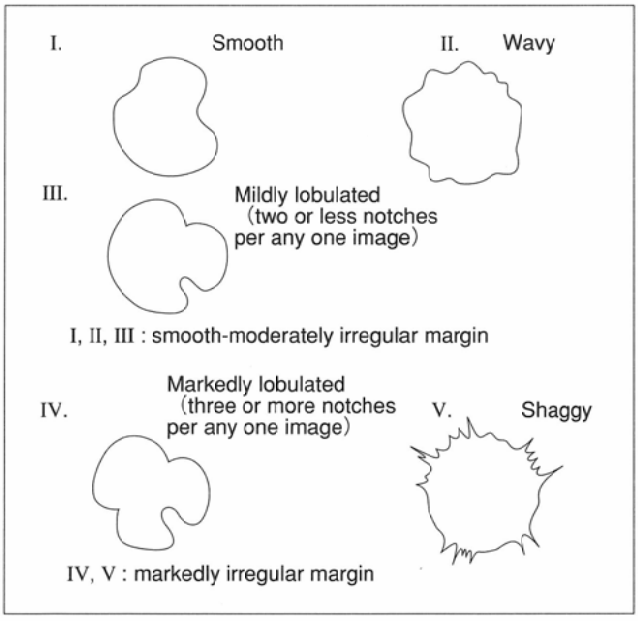

Fig.1　Classification of tumor margin

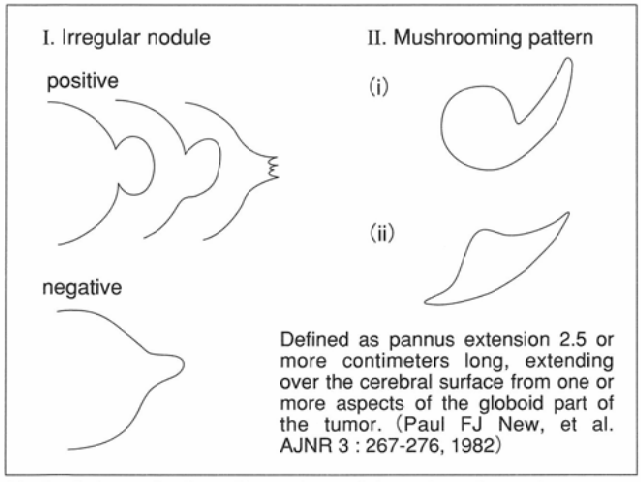

Fig.2　Schematic view of irregular nodule and mushrooming pattern

結　　果

対象となった頭蓋内髄膜腫の内訳をTable 2に示す．benign，nonbenignは，それぞれ12個(70.6%)，5個(29.4%)で，平均年齢はそれぞれ56.3歳，52.6歳であり，nonbenign群がやや低かった．男女比は，benignでは女性が優位でnonbenignでは男性が優位であった．

腫瘍のattachmentは，benign群では，sphenoid ridge，tentorium，parasagittalあるいはfalx，convexityがそれぞれ3個ずつ，nonbenign群では，sphenoid ridge 1個，tentorium 2個，parasagittalあるいはfalx 1個，convexity 1個であり，両群間に部位による差はなかった．

前述の6項目のMRI所見を評価した結果は，以下のごとくである．

1．腫瘍のT1，T2およびプロトン密度強調像における信号強度(Table 3)：T1，T2，プロトン密度強調像のおのおのにおいて2群間に有意差を認めなかった(Kruskal-Wallis test，$H<\chi^2_{0.05}$)．

2．perifocal edemaの程度(Table 4)：grade 0，1，2，3は，benign群ではそれぞれ3個，1個，6個，2個で，nonbenign群ではそれぞれ，1個，0個，2個，2個であり，2群間に有意差を認めなかった(Kruskal-Wallis test，$H<\chi^2_{0.05}$)．

3．腫瘍の辺縁の形状(Table 5)：markedly irregularは，benign 12個中3個，nonbenign 5個中5個で，2群間に有意差を認めた($P<0.01$，Fisher's exact probability test)．

4．irregular noduleあるいはmushrooming patternの有無(Table 5)：両者のいずれかを認めたものは，benign 12個中2個，nonbenign 5個中4個で，2群間に有意差を認めた($P<0.05$，Fisher's exact probability test)．

5．造影後T1強調像における腫瘍内部信号の均一性(Table 5)：markedly inhomogeneousは，benign 12個中1個，nonbenign 5個中4個で，2群間に有意差を認めた($P<0.05$，Fisher's exact probability test)．

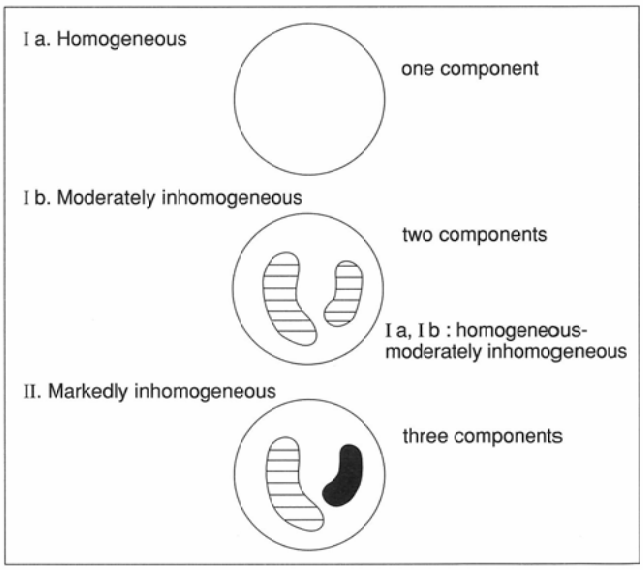

Fig.3　Classification of enhancing pattern of meningioma

Table 2 Summary of patients

Histology	No. of cases/%	Age (year)	Mean age (year)	Size (cm)	Mean size (cm)	Male-to-female ratio
Benign	12/70.6	33-79	56.3	4.6-9	5.9	4 : 8
Nonbenign	5/29.4	41-68	52.6	5-8.5	6.3	4 : 1
Total	17/100	33-79	55.2	4.6-9	6.1	8 : 9

Table 3 Signal intensity of tumors

Imaging sequence and histology	Grade 1	2	3	4	5
T1-weighted images					
Benign (n=12)	0	5	6	1	0
Nonbenign (n=5)	0	2	2	1	0
T2-weighted images					
Benign (n=12)	0	0	4	8	0
Nonbenign (n=5)	1	0	3	1	0
Proton density images					
Benign (n=12)	0	0	10	2	0
Nonbenign (n=5)	0	1	3	1	0

Note : No statistically significant difference was demonstrated (Kruskal-Wallis test, $H<\chi^2_{0.05}$)

Table 4 Grade of perifocal edema

Histology	Grade 0	1	2	3
Benign (n=12)	3	1	6	2
Nonbenign (n=5)	1	0	2	2

Note : No statistically significant difference was demonstrated (Kruskal-Wallis test, $H<\chi^2_{0.05}$)

Table 5 Correlation of MR findings and histology

MR findings	Histology Benign (n=12)	Nobenign (n=5)
Tumor margin		
SMI (%)	9 (75)	0 (0)
MI (%)	3 (25)	5 (100)
IN/MP		
IN and/or MP (%)	2 (16.7)	4 (80)
Neither IN nor MP (%)	10 (83.3)	1 (20)
Enhancing pattern		
HMI (%)	11 (91.7)	1 (20)
MIN (%)	1 (8.3)	4 (80)

Note. These three MR findings proved to be statistically significant ($p<0.05$, Fisher's exact probability test). SMI = smooth-moderately irregular, MI = markedly irregular, IN = irregular nodule, MP = mushrooming pattern, HMI = homogeneou-moderately inhomogeneous, MIN = markedly inhomogeneous

Table 6 Meningiomas adjacent to the skull bone

Histology	Marked* skull destruction (%) −	+
Benign (n=11)	11 (100)	0 (0)
Nonbenign (n=5)	2 (40)	3 (60)

Note : Statistically significant difference was demonstrated ($P<0.05$, Fisher's exact probability test).
* Extend into bone marrow or more peripherally

6．骨髄以上に及ぶ骨破壊像の有無(Table 6)：benign群には見られず，nonbenign 5 個中 3 個に見られ，両群間に有意差を認めた($P < 0.05$，Fisher's exact probability test)．

検討されたこれら 6 つの評価項目のうち，両群間に有意差のあった，①著明な辺縁不整像，②irregular noduleあるいはmushrooming patternの存在，③非常に不均一な造影効果，をbenignとnonbenignとの鑑別に有用な所見と考えnonbenign findingsと表現することとした(骨破壊像は，髄膜腫が必ずしも骨に接するわけではないので含めなかった)．対象となった17髄膜腫のnonbenign findingsを含めた要約をTable 7に示し，benign例，atypica l 例，malignant例を 1 例ずつ，それぞれFig.4，5およびFig.6に呈示する．

次に，各腫瘍についてnonbenign findingsがいくつ認められるかを検討した．結果をTable 8に示す．1 つ以下のnonbenign findingsを認めるものは全例benignで，2 つ以上認められた 7 個のうち 5 個がnonbenignであった．3 つ認めた 3 個は全例nonbenignであった．12個のbenignのうちnonbenign findingsを 2 つ満足するものが 2 個見られ，その 1 つは組織学的にはmitotic figureが目立たず典型的な良性像を示したが，手術所見では多数の脳溝に沿った進展と脳実質への浸潤が見られた例で，MRIでは，腫瘍辺縁が非常に不整で，脳表に沿ったmushrooming patternも見られた．他の 1 例は，組織学的にmitotic figureがやや目立ち，再発の可能性が示唆されたため術後放射線治療が施行された例で，MRIでは，腫瘍辺縁が不整で，irregular noduleも認められた．腫瘍辺縁が著明な不整像を示したのは 8 個であり，そのうち 5 個がnonbenign，残りの 3 個のうち 2 個がmitotic figureのやや目立つbenignであり，1 個はtypicalなbenignであった．また，nonbenign findingsを 1 つも満足しなかったものは全例，組織学的にmitotic figureも目立たず典型的な良性像を呈するものであった．

Table 7　Patient data

case No. (age, gender Fig. No.)	Tumor attachment	MR findings: Size (cm)	Margin	Irregular nodule and/or mushrooming	Homogeneity on Gd-T1WI	Histology	Time to detection of recurrence or no recurrence
1 (64, M)	Convexity	4.8	SMI	–	HMI	Benign	3.3 years to recurrence
2 (33, M)	Parasigittal and falx	7.2	SMI	–	HMI	Benign	5.5 years, no recurrence
3 (60, F)	Parasagittal and falx	6.9	MI	–	HMI	Benign*	5 years, norecurrence
4 (56, F)	Tentorium	4.8	SMI	–	HMI	Benign	0.8 year to recurrence
5 (48, F)	Sphenoid ridge	5.7	SMI	–	HMI	Benign	3.3 years, no recurrence
6 (79, M, 4)	Convexity	6.6	SMI	–	MIN	Benign	3.2 years, no recurrence
7 (37, F)	Tentorium	5.7	SMI	–	HMI	Benign	2.5 years, no recurrence
8 (49, M, 6)	Convexity	5.4	MI	+	MIN	Malignant	2.5 years to recurrence
9 (50, F)	Tentorium	5.7	SMI	–	HMI	Benign	2.3 years, no recurrence
10 (68, F)	Sphenoid ridge	4.8	MI	+	HMI	Atypical	1 year to recurrence
11 (62, M)	Parasagittal and falx	5.0	MI	+	MIN	Malignant	5 months to recurrence
12 (72, M)	Convexity	4.6	SMI	–	HMI	Benign	1.5 years, no recurrence
13 (59, F)	Parasagittal and falx	5.1	SMI	–	HMI	Benign	1.3 years, no recurrence
14 (73, F)	Sphenoid ridge	5.1	MI	+	HMI	Benign*	1.2 years, no recurrence
15 (43, M)	Tentorium	7.3	MI	–	MIN	Malignant	0.8 year, no recurrence
16 (45, F)	Sphenoid ridge	9	MI	+	HMI	Benign	0.7 year, no recurrence
17 (41, M, 5)	Tentorium	8.5	MI	+	MIN	Atypical	0.3 year, no recurrence

Note : SMI=smooth-moderately irregular　HMI=homogeneous-moderately inhomogeneous　MI=markedly irregular　MIN=markedly inhomogeneous
* Mitotic figure was seen.

考　　察

頭蓋内髄膜腫の術後再発が示唆される組織学的所見として，high cellularity，focal necrosis，核小体が目立つこと，mitosisの亢進，脳実質浸潤等があり[13), 14)]，Jääskeläinenら[4)]によると，完全摘出術後の５年再発率は，benign，atypical，malignantでそれぞれ，3%，38%，78%で，nonbenignの再発率がbenignのそれを大幅に上回っている．また，再発時，腫瘍増大後，剖検時のいずれかにおいてはbenignの14%がatypicalとなり，atypicalの21%がmalignant，5.3%がsarcomatous meningiomaになっていたという．したがって，組織学的退形成の可能性が示唆される場合，術中の入念な生検と，可能な限り完全な摘出が必要であり，そのために術前の良悪性鑑別診断が重要となる．

頭蓋内髄膜腫全体に対するnonbenignの割合は，その組織学的定義が報告者により多少異なるため2-11%[2)-7)]と幅があるが，われわれの場合17個中５個(29.4%)とこれを大きく上回っている．その理由は，Table 9に示すごとく，当施設で頭部造影MRIを施行後，腫瘍摘出術が行われた原発性頭蓋内髄膜腫51個(このうちでは５個9.8%がnonbenignで諸家の報告に合致する)において，5cm以上のものに有意にnonbenignが多く見られた($P < 0.05$，Fisher's exact probability test)ことから説明される．男女比は，一般に頭蓋内髄膜腫全体では女性が男性の1.5-2倍を占める[1), 14)]のに対し，

Table 8　Correlation of the number of nonbenign findings and histology

No. of Nonbenign findings	Benign (n=12)	Nonbenign (n=5)
0	8	0
1	2*	0
2	2*	2
3	0	3

* Mitotic figure was seen in one case.

Table 9　Correlation of tumor size and histology

Histology	<5cm (%)	≧5cm (%)
Benign (n=46)	37 (80.4)	9 (19.6)
Nonbenign (n=5)	0 (0)	5 (100)

Note : Statistically significant difference was demonstrated ($P<0.01$, Fisher's exact probability test).

nonbenignでは比率が逆転し男性が女性の1.3-3倍と男性優位となる[3)-5), 7)]．われわれの例でも男性4例，女性1例と男性優位であった．平均年齢に関しては，benign-nonbenign間に差はないとされる[4), 7)]が，われわれの症例ではnonbenignの方がやや低かった．

次に，検討した6項目のMRI所見の結果について考察するが，WHO分類[9)]において髄膜腫の組織学的退形成の程度が評価される組織所見，すなわち

・frequent mitoses
・increased cellularity
・small cells with high nuclear cytoplasmic ratios and/or prominent nucleoli
・uninterrupted patternless or sheet-like growth
・foci of"spontaneous"or geographic necrosis

を以下ではhistological aggressivenessと表現することにする．

1．腫瘍内部のT1，T2およびプロトン密度強調像における信号強度

Demaerelら[8)]は，2例のnonbenignは他の48例のbenignとMRI上の腫瘍の信号強度からは区別できなかったと述べており，われわれの検討でも，benign-nonbenign間に有意な差を認めず，腫瘍の信号強度とhistological aggressivenessとの間には相関性ないと考える．

2．perifocal edemaの程度

Demaerelら[8)]は，MRIによる検討で，腫瘍の信号強度と同様にbenign-nonbenign間に明らかな差はなかったとしており，CTによる検討では，Alvarezら[5)]，Servoら[7)]は，perifocal edemaの程度とhistological aggressivenessに相関性はないとし，Vassilouthisら[15)]はperifocal edemaが著明なものは腫瘍のhistological aggressivenessを示唆するとし，また，逆にDietemannら[16)]はedemaがないことは脳実質への浸潤を示唆し，histological aggressivenessを疑う所見であると述べている．われわれの結果では，perifocal edemaの程度はbenign-nonbenign間で有意差を認めなかった．このように，perifocal edemaとhistological aggressivenessとの関連性には一定の見解はなく，perifocal edemaの成因には，腫瘍の大きさ，存在部位，組織型，vascularity，腫瘍細胞の分泌能の有無，腫瘍に接する部の軟膜の亀裂と脳皮質との関係，腫瘍による静脈の圧迫，edema fluidの脳室への流出[17)]，progesterone receptorの有無[18)]等の多くの要素が関与しており，perifocal edemaの程度は髄膜腫の良悪性鑑別には役立たないと考える．

3．腫瘍の辺縁の形状

CTによる検討では，Alvarezら[5)]はbenign-nonbenign間に有意差はなかったとしているが，Vassilouthisら[15)]，Newら[3)]，Dietemannら[16)]は腫瘍の辺縁不整像はhistological aggressivenessが示唆されるひとつの所見であると述べており，われわれの検討でも，辺縁不整例はnonbenignに有意に多く，nonbenignすなわちhistological aggressivenessが示唆されるひとつの所見であると考える．

Fig.4 Benign meningioma without histological mitotic figure in a 79-year-old male (case 6)
Contrast-enhanced T1-weighted (SE 600/15) axial image：
The tumor shows smooth margin and markedly inhomogeneous enhancing pattern. There is neither irregular nodule nor mushrooming pattern. One nonbenign finding is revealed.

4．irregular noduleあるいはmushrooming patternの有無

Vassilouthisら[15)]，Alvarezら[5)]は，CTによる検討において，腫瘍辺縁から突出する"fringe"像がnonbenignに有意に多く認められるとしているが，"fringe"の定義は定かでない．しかし，恐らくわれわれのいうirregular noduleの内表面不整なものと類似した像と考えられ，脳実質への浸潤が疑われる所見であると考える．われわれの検討では，irregular noduleの有無のみではbenign-nonbenign間に有意差を認めなかった．mushrooming patternとは，Newら[3)]が，malignant meningiomaに特徴的であると最初に報告したCT所見で，Jääskeläinenら[4)]もnonbenignの67％に認め，nonbenignに特徴的であると述べている．しかし，Alvarezら[5)]，Servoら[7)]のCTによる検討ではbenign-nonbenign間に有意差はなかったとしている．われわれの検討でもmushrooming patternの頻度がnonbenignに有意に高いとは言えなかった．しかし，irregular noduleあるいはmushrooming patternの少なくともどちらかを認めるものはnonbenignに有意に多く，histological aggressivenessが示唆されるMRI所見の1つと考えられた．

5．造影後T1強調像における腫瘍内部の均一性

造影効果に乏しい領域ではnecrosisあるいはcystic changeを反映していると考えるが，造影CTによる検討では，Servoら[7)]は造影効果に関してbenign-nonbenign間に有意差はなかったとしており，Rohringerら[6)]は，benignの23％，nonbenignの64％に不均一な造影効果を認めたが，両者の鑑別に対する有用性は必ずしも高くないと述べている．それ

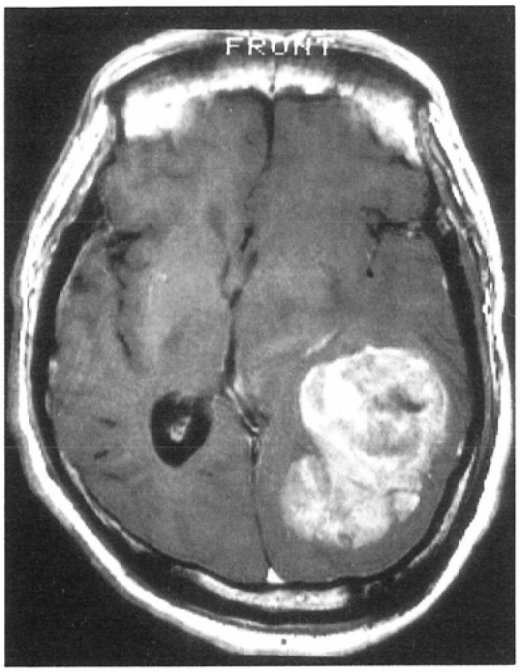

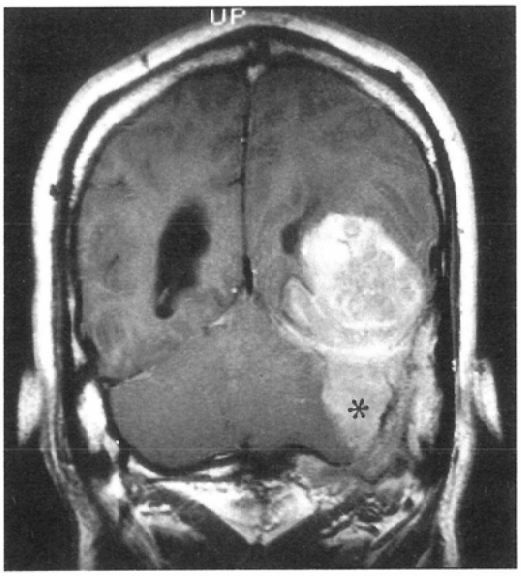

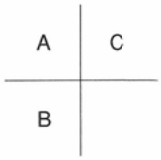

Fig.5　Atypical meningioma in a 41-year-old male (case 17)
(A)Contrast-enhanced T1-weighted (SE 600/15) axial image, (B) and (C) Contrast-enhanced T1-weighted (SE 600/15) coronal images : The tumor shows markedly irregular margin (arrows), markedly inhomogeneous enhancing pattern, and mushrooming pattern (asterisk). Three nonbenign findings are revealed. This mushrooming pattern could not be detected on contrast-enhanced CT obtained in the axial plane.

に対してVassilouthisら[15]，Dietemannら[16]，Alvarezら[5]は，腫瘍の不均一な造影効果はhistological aggressivenessが示唆される所見であるとしている．われわれの検討では不均一な造影効果がnonbenignに有意に多く見られ，nonbenignすなわちhistological aggressivenessが示唆されるMRI所見の１つと考える．

6．骨破壊像

骨破壊像は，一般に生物学的にはaggressiveな所見であるが，骨破壊を伴うものと伴わないものとの間に細胞学的な差はないとされている[5), 14]．しかし，われわれの結果は，骨髄以上にまで及ぶ骨破壊像はnonbenignに有意に多く認められ，骨に接する頭蓋内髄膜腫の場合には，良悪性鑑別の補助的な所見になると思われる．

Table 8に示した組織型とnonbenign findingsの数との関係から次のことが言える．nonbenign findingsを１つも認めな

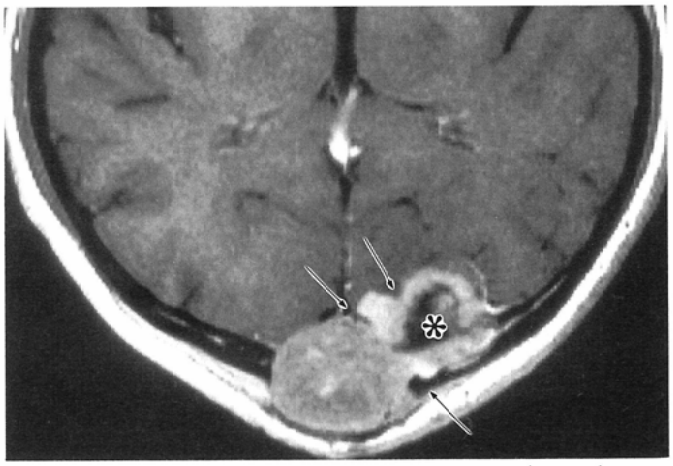

Fig.6　Malignant meningioma in a 49-year-old male (case 8)
Contrast-enhanced T1-weighted (SE 600/15) axial image : The tumor shows markedly irregular margin, markedly inhomogeneous enhancing pattern, and mushrooming pattern (asterisk). Three nonbenign findings are revealed.

い，あるいは1つだけ認めるものは，benignである可能性が高く，2つ認める場合は，nonbenignの可能性があり，benignであっても目立ったmitotic figureやbrain invasionを伴う可能性がある．また，3つ認めるものは，nonbenignである可能性が高い．

われわれが頭蓋内髄膜腫の良悪性鑑別に有用であるとした3つのMRI所見は，造影CTにても評価可能なものであるが，MRIは任意の撮像断面が容易に得られ，高いコントラスト分解能を有することから，これらの所見の評価に関しては造影MRIが造影CTに勝ると考えられる．事実，造影CTも施行された14個のうち，1個では造影MRI冠状断像で認められるirregular noduleが，造影CT(横断像のみ)では指摘できず，また別の例では造影MRIのやはり冠状断像で認められた尾側へ伸びるmushrooming patternが造影CT(横断像のみ)では指摘できなかった(Fig.5-C)．造影CTで認められたnonbenign findingsが造影MRIでは認められなかったという症例はなかった．また，CTによる良悪性鑑別の検討で腫瘍内に明らかな石灰化像を認めないことがhistological aggressivenessを示唆する所見であるとする報告が見られる[3), 7)]が，石灰化像の有無とhistological aggressivenessに相関性はなかったとする報告もあり[5)]，必ずしも石灰化像の評価に優れるCTが，この点で髄膜腫の良悪性鑑別において造影MRIより有用であるとは言えない．

まとめ

1．MRIによる原発性頭蓋内髄膜腫の良悪性鑑別診断を試みた．

2．腫瘍の①著明な辺縁不整像，②irregular noduleあるいはmushrooming patternの存在，③非常に不均一な造影効果が，良悪性鑑別に有用なMRI所見であった．

3．これら3所見のうち，

a) 1つも認めない，あるいは1つだけ認めるものはbenignである可能性が高い．

b) 2つ認めるものは，nonbenignの可能性があり，benignであっても目立ったmitotic figureやbrain invasionを伴う可能性がある．

c) 3つ認めるものはnonbenignの可能性が高い．

と言える．

4．得られたnonbenign findingsは，造影後T1強調像によってのみ十分な評価が可能なものであり，頭蓋内髄膜腫の良悪性鑑別には特にGd-DTPAによる造影MRIが有用であると考えられた．

稿を終えるに当たり，ご指導，ご校閲を賜りました大阪医科大学放射線医学教室 楢林　勇教授に深甚なる謝意を表します．

文　献

1) Rubinstein LJ : Tumors of the central nervous system. In : Atlas of tumor pathology, series 2, fsc. 6. 169-190, 1972, Washington DC : Armed Forces Institute of Pathology
2) Tytus JS, Lasersohn JT, Reifle S : The problem of malignancy in meningiomas. J Neurol 27 : 551-557, 1967
3) New PFJ, Hesselink JR, O'Carroll CP, et al : Malignant meningiomas ; CT and histologic criteria, including a new CT sign. AJNR 3 : 267-276, 1982
4) Jääskeläinen J, Haltia M, Servo A : Atypical and anaplastic meningiomas ; Radiology, surgery, radiotherapy, and outcome. Surg Neurol 25 : 233-242, 1986
5) Alvarez F, Roda JM, Romero MP, et al : Malignant and atypical meningiomas ; A reappraisal of clinical, histological, and computed tomographic features. Neurosurgery 20 : 688-694, 1987
6) Rohringer M, Sutherland GR, Louw DF, et al : Incidence and clinicopathological features of meningioma. J Neurosurg 71 : 665-672, 1989
7) Servo A, Porras M, Jääskeläinen J, et al : Computed tomography and angiography do not reliably discriminate malignant meningiomas from benign ones. Neuroradiology 32 : 94-97, 1990
8) Demaerel P, Wilms G, Lammens M, et al : Intracranial meningiomas ; Correlation between MR imaging and histology in fifty patients. J Comput Assist Tomogr 15 : 45-51, 1991
9) Kleihues P, Burger PC, Scheithauer BW : Tumours of the meninges. World health organization international histological classification of tumours, histological typing of tumours of the central nervous system, 2nd ed. 33-37, 1993, Springer-Verlag, Berlin
10) Elster A, Challa VR, Gilbert TH, et al : Meningiomas ; MR and histopathologic features. Radiology 170 : 857-862, 1989
11) Schörner W, Schubeus P, Henkes H, et al :"Meningeal sign"; a characteristic findings of meningiomas on contrast-enhanced MR images. Neuroradiology 32 : 90-93, 1990
12) Aoki S, Sasaki Y, Machida T, et al : Contras-enhanced MR images in patients with meningioma ; Importance of enhancement of the dura adjacent to the tumor. AJNR 11 : 935-938, 1990
13) Crompton MR, Gautier-Smith PC : The prediction of recurrence in meningiomas. J Neurol Neurosurg Psychiat 33 : 80-87, 1970
14) Burger PC, Scheithauer BW, Vogel FS : Intracranial meninges. Surgical pathology of the nervous system and its coverings, 3rd ed. 67-91, 1991, Churchill Livingstone, New York
15) Vassilouthis J, Ambrose J : Computerized tomography scanning appearances of intracranial meningiomas. J Neurosurg 50 : 320-327, 1979
16) Dietemann JL, Heldt N, Burguet JL, et al : CT findings in malignant meningiomas. Neuroradiology 23 : 207-209, 1982
17) Go KG, Wilmink JT, Molenaar WM : Peritumoral brain adema associated with meningiomas. Neurosurgery 23 : 175-179, 1988
18) Benzel EC, Gelder FB : Correlation between sex hormone binding and peritumoral edema in intracranial meningiomas. Neurosurgery 22 : 169-174, 1988