The University of Osaka
Institutional Knowledge Archive

Title	稀な膀胱粘膜下腫瘤性病変の 2 例-3D-CT cystographyの所見を中心に-
Author(s)	市川, 珠紀; 築根, 吉彦; 大矢, 和宏 他
Citation	日本医学放射線学会雑誌. 1999, 59(1), p. 34-36
Version Type	VoR
URL	https://hdl.handle.net/11094/19314
rights	
Note	

The University of Osaka Institutional Knowledge Archive : OUKA

https://ir.library.osaka-u.ac.jp/

The University of Osaka

症例報告

稀な膀胱粘膜下腫瘤性病変の2例
－3D-CT cystographyの所見を中心に－

市川　珠紀[1)]　築根　吉彦[1)]　大矢　和宏[2)]　水口　國雄[3)]

1)帝京大学医学部附属溝口病院放射線科　2)同泌尿器科　3)同臨床病理科

3D-CT Cystography of Submucosal Elevated Lesion of the Bladder: Report of two cases

Tamaki Ichikawa[1)], Yoshihiko Tsukune[1)], Kazuhiro Ohya[2)] and Kunio Mizuguchi[3)]

We report 2 cases of rare inflammatory disease of the bladder arising from the bladder submucosa: eosinophilic cystitis in a 33-year-old woman and inflammatory pseudotumor of the bladder in a 41-year-old man. 3D-CT cystography demonstrated submucosal tumorous lesions clearly and enabled the evaluation of mucosae of lesions especially showed the bridging fold-like appearance of the submucosal tumorous lesion in eosinophilic cystitis.

Research Code No. : *518.1*

Key words : *Bladder tumor, 3D-CT, Cystography*

Received May. 8, 1998; revision accepted Nov. 4, 1998

1) Department of Radiology, Mizonokuchi Hospital, Teikyo University School of Medicine
2) Department of Urology, Mizonokuchi Hospital, Teikyo University School of Medicine
3) Department of Clinical Pathology, Mizonokuchi Hospital, Teikyo University School of Medicine

はじめに

膀胱の粘膜下腫瘍の形態を呈したeosinophilic cystitis(以下EC)とinflammatory pseudotumor(以下IP)を経験し，3D-CT cystography[1)](以下3D-CTC)が診断に有用であったので報告する．

症　例

症例1は33歳女性．主訴は2週間続く肉眼的血尿．末梢血液の好酸球増多(8%)以外に血液・生化学検査所見に著変はみられなかった．造影CTにて膀胱内腔に突出する不均一に造影される腫瘤を認め，軽度の膀胱壁の肥厚を伴っていた(Fig.1A)．膀胱鏡ではほぼ正常膀胱粘膜を有する腫瘤を認め，周囲に粘膜浮腫を伴っていたが，腫瘤の起始部は観察できなかった．導尿後の膀胱に空気を150ml注入し，X線ビーム幅5mm，テーブル移動速度5mm/sec．の条件でヘリカルスキャンを施行し，画像再構成間隔を2mmとし，サーフェスレンダリング法にて3D-CTCを作成し，膀胱壁の一部をカットし内腔を観察した．3D-CTCでは腫瘤はbridging fold様の粘膜の連続性を示し，粘膜下腫瘍が疑われた(Fig.1B)．経尿道的腫瘤切除術が施行され，病理組織学的には好酸球増殖を伴う乳頭状肉芽腫であり，ECと診断された(Fig.1C)．粘膜上皮は異常がなく多数の成熟好酸球は主に粘膜下に存在し，3D-CTCの所見と一致した．

症例2は41歳男性．2週間続く肉眼的血尿があり，超音波検査にて膀胱の隆起性病変を指摘された．血液・生化学検査所見に特記すべき事なし．単純CTにて膀胱右側壁から内腔に突出する境界明瞭な腫瘤を認めた(Fig.2A)．膀胱鏡では正常膀胱粘膜に被われた腫瘤を認め，3D-CTCでも同様に境界明瞭な腫瘤として描出され，膀胱癌より平滑筋腫などの粘膜下腫瘍が疑われた(Fig.2B)．経尿道的腫瘤切除術が施行され，病理組織学的には粘液基質と長い尾を持つspindle cellの増生で構成される炎症性腫瘤でありIPと診断された．また病変は粘膜下に限局していた(Fig.2C)．

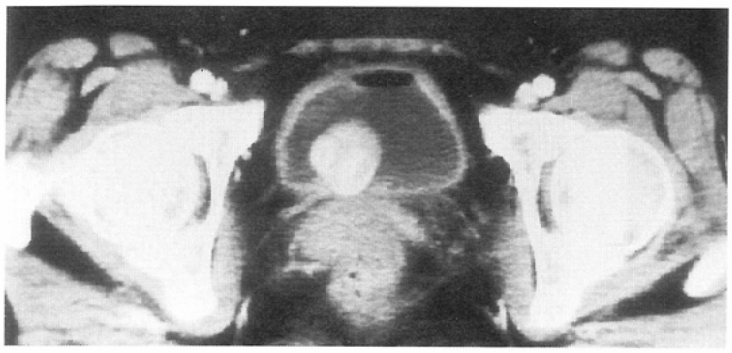

(A)

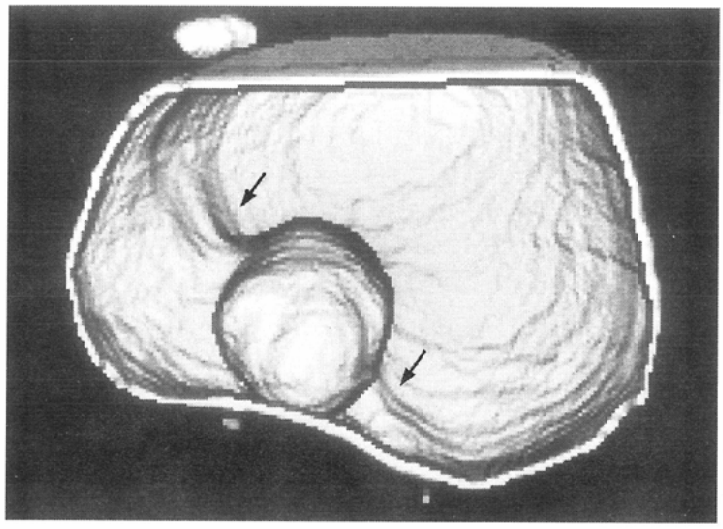

(B)

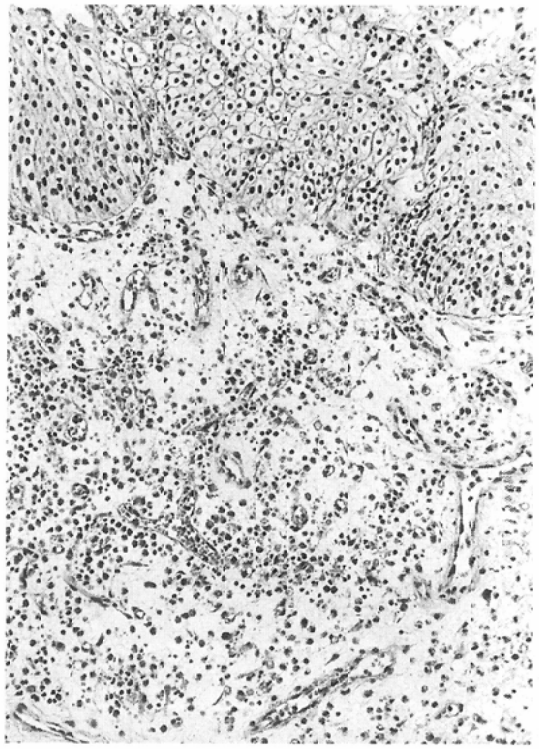

(C)

Fig.1　A 33-year-old woman with eosinophilic cystitis.
A: CE-CT shows an enhanced mass of the bladder.
B: 3D-CTC reveals a round submucosal mass with bridging fold like appearance (arrow).
C: Histologic section shows infiltration of submucosa with eosinophilis.

考　察

膀胱腫瘍は膀胱癌が大部分であり粘膜下腫瘍は少ない．膀胱炎のうち，小児では稀にcystitis cystica・cystitis follicularisなど腫瘤を形成するものがあるが，画像上腫瘍性病変との鑑別は難しい．

ECは膀胱壁に好酸球浸潤をきたす稀な膀胱炎である[2]．病因ははっきりしないが，自己免疫反応やアレルギーの関与が報告され，臨床的に2つに分類される．一方はアレルギー歴や末梢血液の好酸球増多を伴い，女性や小児に多くみられる．もう一方はアレルギー歴や末梢血液の好酸球増多はなく，膀胱の外傷歴がある年輩の男性に多くみられる[2]．主訴は乏尿・頻尿・血尿・下腹部痛等であり，膀胱鏡所見はさまざまで，浸潤性膀胱癌が疑われる場合もある．画像所見も非特異的であり，さまざまな膀胱炎や膀胱腫瘤の型を呈しうる．過去3例のCT所見の報告がみられるが[3]，3D-CTCの試みは自験例が初めてである．3例中2例は不整形の腫瘤を形成し浸潤性膀胱癌に類似しており，他の1例はびまん性の膀胱壁の肥厚が著明で腫瘤形成はなく，いずれも自験例とは形態が異なった．ECの治療としては，非ステロイド系消炎剤・ステロイド・抗ヒスタミン剤が挙げられるが，再燃も報告されている．

IPはspindle cellの増生を伴う炎症性腫瘤である[4]．ECと同様血尿などの膀胱炎症状で発症し，くりかえす膀胱炎や手術の既往が要因となることがある．比較的若年者に多く，女性の発生頻度は男性の2倍である[4]．膀胱内腔に突出するポリープや粘膜下腫瘍の形態をとる．CTの報告は少ないが，膀胱壁に限局性または膀胱周囲組織に広がる広基性の腫瘤として描出され，画像所見だけでは悪性腫瘍と鑑別が難しい場合がある[5]．治療は部分的膀胱切除術や経尿道的腫瘤切除術がなされ，予後は良好である．時に病理学的に肉腫と間違われることもあり，再発も報告されている．自験例では切除後1年再発所見はみられない．

今回の症例では膀胱鏡では観察しにくい腫瘤の全体像や起始部・膀胱粘膜との連続性が3D-CTCで良好に描出できた．両者とも境界明瞭な腫瘤の形態を呈し，通常の膀胱癌とは形状が異なり，膀胱癌より粘膜下腫瘍や良性疾患が疑われた．3D-CTCは補助的診断の域をでないが，容易に腫瘤の全体像をとらえる事ができ，術前の形態診断に有用であった．

ま　と　め

3D-CTCが有用であったECとIPを報告した．ECやIPは稀に粘膜下腫瘍の形態を呈することがあり，膀胱腫瘍の鑑別に挙げる必要があると思われた．（なお本論文の要旨は第412回日本医学放射線学会関東地方会において発表した．）

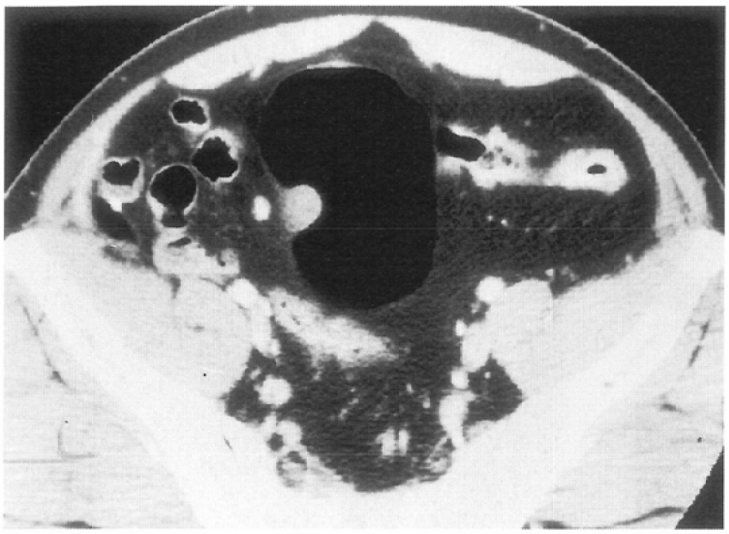

(A)

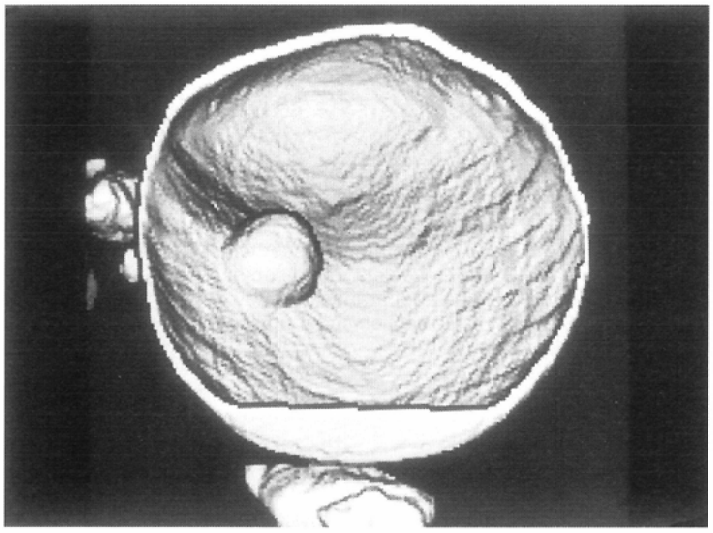

(B)

(C)

Fig.2 A 41-year-old man with inflammatory pseudotumor.
A: Plain CT shows a small polypoid lesion with smooth contour.
B: 3D-CTC reveals a well define elevated lesion clearly.
C: Histologic section shows spindle cells with tapering eosinophilic cystoplasm and inflammatory cells.

文　献

1) 鳴海善文，高橋　哲，金　東石，他：膀胱癌の診断：CT, MRI．臨床画像　11：134-141，1995
2) Thijssen A, Gerridzen RD: Eosinophilic cystitis presenting as invasive bladder cancer: comments on pathogenesis and management. J Urol 144: 977-979, 1990
3) Barry KA, Jafri SZ: Eosinophilic cystitis: CT Findings. Abdom Imaging 19: 272-273, 1994
4) Jones ED, Clement PB, Young RH: Inflammatory pseudotumor of the urinary bladder: Am J Surg Pathol 17: 264-274, 1993
5) Gugliada K, Naridi PM, Borenstein MK, et al: Inflammatory pseudo-sarcoma (pseudotumor) of the bladder. Radiology 179: 66-68, 1991