The University of Osaka
Institutional Knowledge Archive

Title	ポータブルスキャナの試作とその臨床的応用
Author(s)	万本, 盛三
Citation	日本医学放射線学会雑誌. 1969, 29(6), p. 654-662
Version Type	VoR
URL	https://hdl.handle.net/11094/19315
rights	
Note	

The University of Osaka Institutional Knowledge Archive : OUKA

https://ir.library.osaka-u.ac.jp/

The University of Osaka

ポータブルスキャナの試作とその臨床的応用

千葉大学医学部放射線医学教室（主任　筧弘　毅教授）
万　本　盛　三

（昭和43年12月26日受付）

Study on a Portable Scanner

by

Morimi Manmoto (M.D)
Department of Radiology, Chiba University School of Medicine, Chiba, Japan
(Director: Prof. Hirotake Kakehi)

A easily removable, small sized and less weighed rectilinear scanner has been constructed. Generalized use of the new scanning agents, short lived lower energy gamma emitter allows us to make a scanner and simpler than ever.

Two inch thick, 2 inch diameter sodium iodide crystal with thin lead shielding gives lighted detector assembly. Three kinds of thin septal collimators were home-made by Harris' method. Resolutions and sensitivities of three home-made and a ready-made collimators were compared with each other by using the point and extended sources of several kinds of gamma energies. Tested nuclides are ^{125}I (27, 37 KeV), ^{57}Co (122 KeV), ^{131}I (364 KeV) and ^{198}Au (412 KeV). Organ phantom scans suggested how to choose the collimators specifically for each case. Several patients who were not able to transport to the scanner room were scanned. The myocardial scan with ^{131}Cs and the thyroid scan with ^{131}I were proved to be as good as the conventional scan. Though the liver and the kidney scan with ^{198}Au and ^{203}Hg respectively were not so good as the conventional scan they were useful enough for the urgent purpose.

目　次

1. 緒言
2. 試作機の概要
3. 実験
　コリメータの性能検査
　ファントーム実験
4. 結果
5. 臨床的応用
　(1) 脳
　(2) 甲状腺
　(3) 肺
　(4) 心筋
　(5) 肝
　(6) 脾
　(7) 腎
6. 考案
7. 結語
8. 文献
9. 附写真

2. 緒　言

ラジオアイソトープを患者に投与して，その体内分布の様相を体外から描記し，もつて各種臓器の形態，機能を知ろうとする方法はラジオアイソトープスキャニングと呼ばれ，現在X線診断にも比すべき大きな分野に成長しつつある．ラジオアイソトープスキャニングで検査の出来る臓器の種類も，脳，唾液腺，甲状腺，上皮小体，肺，心筋

心血管，肝，脾，膵，胎盤，骨，筋肉，骨髄，リンパ節……等，多採となつた[1].

このように目を見張らせるような発展をとげつつあるラジオアイソトープスキヤニングも僅々20年前（1949年）カリフオルニア大学の物理学者，Benedict Cassen が今から見ればきわめて簡素な装置を自作して，甲状腺の像を描かしたに始まる．この装置は放射線を検出するのにガイガー，ミューラー管を使つていたが，後にもつと効率の良い検出器を用いる必要にせまられ，Na I 結晶のシンチレーション検出器が採用されるようになつた．その後もスキヤニング装置の改良は高感度へ，という方向で続けられ，それに伴つて，Na I 結晶も2インチから3インチへ，さらに5インチへ，8インチへと大きくなつた．装置全体の大きさは結晶の大きさの二乗に比例するという例え話がある通り，現在のスキヤニング装置はきわめて巨大なものとなつた．

他方，原子力利用関係の諸科学の発展はきわめて多種のラジオアイソトープの供給を容易かつ安価にした．なかでもラジオアイソトープスキヤニングの面から注目すべきは，短寿命かつ低エネルギーの幾多のアイソトープである．元来スキヤニング装置が高感度へ，高感度へと指向された1つの理由は，患者の被曝線量を顧慮して，ラジオアイソトープの使用量を少く抑えていたためであつた．短寿命のアイソトープが豊富に使えるようになつた現在，その制限はきわめてゆるやかになつた．

他方，スキヤニング装置が高感度になるにつれて装置が巨大化した1つの理由は比較的高いエネルギーのガンマ線を遮蔽するためであつた．低エネルギーのアイソトープが豊富に使えるようになつた現在，この負担も比較的軽いものとなつた．

以上の諸点を勘案すると，低エネルギーかつ短寿命のラジオアイソトープが豊富になつた現在，小型，軽量のラジオアイソトープスキヤナの活躍できる余地はかなりあるものと思われる．加うるにスキヤニング診断が広範かつ確実に臨床に寄与することが認められて，ラジオアイソトープ検査室まで運搬することも困難な重症患者に対する検査が，頻回に要望されるようになつた．これらの点に鑑み，病室で使用可能な可搬型のシンチレーションスキヤナを製作することにした．

2. 試作機の概要

現在，最もポピユラーな型のスキヤナは附図（Fig I）のごとく，検出器，メデイカルスクトロメーター，計数器，表示装置および検出器と表示装置を連結して，スキヤン運動を行なう駆動機構が主なものである．

Fig. 1. A block-diagram of scintiscanner

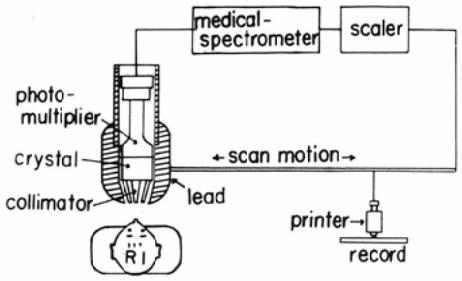

本試作機も構造はこれと同じであるが，検出器に2″φ×2″の小型 Na I 結晶を用い，遮蔽鉛を薄くし，さらにスペクトロメーターと計数器が一緒になつたスペクトロスケーラーを用いる事により，スキヤナ全体を小型かつ軽量にすることができた．

スキヤナ本体

スキヤナ本体は写真（Fig. 2）のごとく脚に車が附き可動性を有し，また病室のベッドにまたがるように設計されている．

Fig. 2. "portable scanner"



Fig. 3. One collimator was ready-made, three collimators were home-made.
TS-37 holes CU-1 19 holes CU-2 37 holes CU-3 61 holes



外形寸法　73cm× 162cm，高さ 138cm
スキャン面積　36cm×36cm
スキャン速度　30cm/m，60cm/m
ピッチングサイズ　4mm，8mm
検出器　2″φ× 2″NaI結晶
遮蔽鉛の厚さ　2cm
計測器　スペクトロスケーラー（全トランジスター化）

コリメーター[2)5)6)7)]

種々の異なるエネルギーのアイソトープを用いるため，低エネルギー用のコリメーター3種および比較的高エネルギー用のコリメーター1種を試作した（Fig. 3）.

コリメーター
19ホール・ハニコーン型（CU-1）焦点5cm
37ホール．ハニコーン型（CU-2）焦点5cm
61ホール・ハニコーン型（CU-3）焦点5cm
37ホール・ハニコーン型（TS）焦点5cm

CU-1，CU-2，CU-3はHarrisの方法で自作した隔壁の薄いものであり，TSは東芝製の隔壁の厚いものである.

3. 実　験

コリメーターの性能検査

コリメーターの良否およびその選択は鮮明なシンチグラムを得る上に重要な要素となる．そこで最も良いコリメーターを求めるために各種コリメーターの性能検査を行なつた.

性能検査として，種々の異なるアイソトープの点線源を用いて等反応曲線を求め，さらに面線源（4cm×4cm× 0.5cm×）を用いて感度を求めた.

ファントーム実験

等反応曲線，感度比の結果により各種コリメーターの適性を求め，その適性ファントームを用いて確かめた．適量アイソトープ封入の各種臓器ファントームを米の中に埋没し，人体に近い条件の下にスキャニングを行なつた.

4. 結　果

コリメーターの適性

Fig. 4. Isoresponse curves with ^{131}Cs.
^{131}Cs (30±5keV) Isoresponse Curves in Water

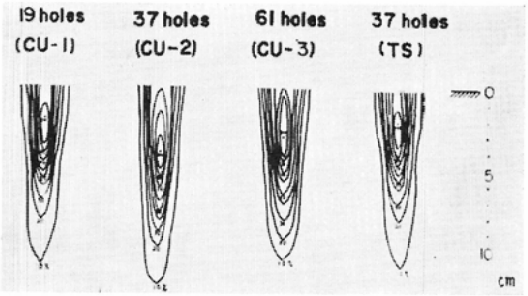

別図の等反応曲線（Fig 4，5，6，7，8）および感度比（Table 1）の結果により ^{131}Cs (30 KeV)，^{125}I (27KeV) 等の非常に低いエネルギ

Fig. 5. Isoresponse curves with ^{57}Co.
^{57}Co (122±30keV) Isoresponse Curves in Water

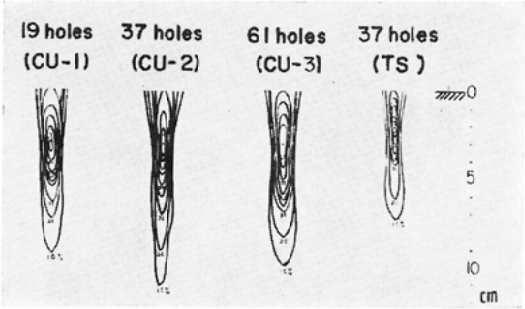

Fig. 6. Isoresponse curves with ^{203} Hg.
^{203}Hg (280±30keV) Isoresponse Curves in Water

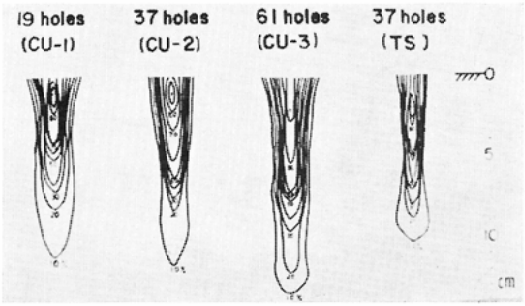

Fig. 7. Isoresponse curves with ^{131} I.
^{131}I (364±30keV) Isoresponse Curves in Water

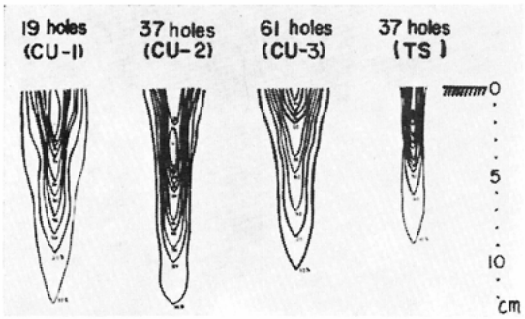

Fig. 8. Isoresponse curves with ^{198} Au.
^{198}Au (412±00keV) Isoresponse Curves in Water

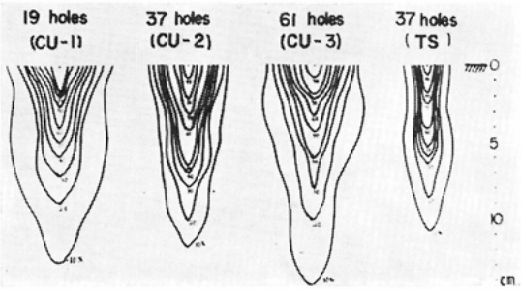

Table. 1. Sensitivities of three home-made collimators and one ready-made collimator.
Ratio of sensitivity

RI(energy) \ collimator	CU-1 19holes	CU-2 37holes	CU-3 61holes	TS 37holes
^{131}Cs (30±5 KeV)	4.9	1.7	1.4	1.0
^{57}Co (122±30KeV)	4.7	1.4	1.1	1.0
^{203}Hg (280±30KeV)	5.7	1.7	1.6	1.0
^{131}I (364±30KeV)	6.1	2.5	1.9	1.0
^{198}Au (412±30KeV)	5.9	2.9	2.1	1.0

ーのアイソトープを用いる場合には，試作19孔（CU-1）のコリメーターを，^{57}Co（127KeV），^{99m}Tc（150KeV）のような中等度エネルギーのアイソトープを用いる場合には，やはりCU-1を，^{203}Hgのごとき300KeV前後のエネルギーのアイソトープを用いる場合にはCU-2を，またそれ以上の^{131}I（364KeV），^{198}Au（412KeV）のような高いエネルギーを用いる場合にはCU-3，あるいはTSを用いれば良い結果が得られる事が推測できる．

Fig. 9. Thyroid phantom scan with I and I
Thyroid Phantom



ファントーム応用

甲状腺ファントーム（Fig. 9）

甲状腺の場合には ^{131}Iでも1cmφ程度の欠損を検出し得るが，低エネルギーの ^{125}I（27KeV）を用いるとより鮮明な像が得られた．

肝ファントーム（Fig. 10）

Fig. 10. Liver-phantom scan with^{57} Co.
Liver Phantom ^{57}Co 150 uCi (122±30Kev)



^{198}Au 使用の場合には遮蔽が不足のため，バックグランドが高く，かなり解像力の悪いシンチグラムであるがそれでも3㎝以上の欠損ならば，はつきりと描出し得る．^{57}Co は ^{99m}Tc の代りとして，ファントームに用いたのであるが，この場合には ^{198}Au の場合よりもかなり解像力の良鮮明な像を得る事が出来た．したがつて肝スキヤンには短半減期のアイソトープである ^{99m}Tc を大量に使用すればより鮮明な像が得られる事が期待される．

腎ファントーム（Fig. 11）

かなり高いエネルギー（280KeV）のアイソトープである ^{203}Hg を用いても充分鮮明な像が得られるが60KeVという低いエネルギーである^{197}Hgを用いるとより鮮明な像が得られた．

心ファントーム（Fig. 12）

^{131}Cs（30KeV）を用いた心ファントームでは前壁の欠損2cmφのものでもはつきりした像が得られた．

Fig. 11. Kidney-phantom scan with^{203} Hg.
Kidney Phantom ^{203}Hg 150μCi (280±30Kev)

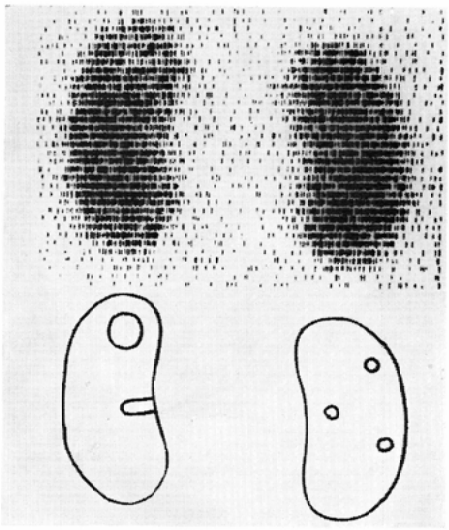

Fig. 12. Heart-phantom scan with^{131} Cs.
Heart Phantom ^{131}Cs 30μCi (30±5Kek)

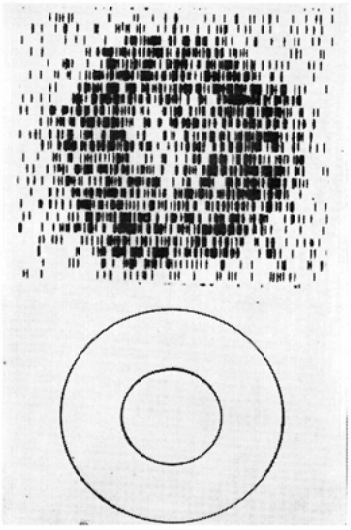

5. 臨床的応用

(1) 脳

脳スキヤンに用いられているラジオアイソトープはきわめて多数ある．これらのうち，ガンマ線エネルギーおよび投与可能量の点からポータブルスキヤナーに向いていると思われるものは^{99m}Tc, ^{197}Hg クロルメロドリン，^{131}Cs などである．特

Fig. 13. Brain scan of craniopharingioma.
Craniopharingioma 17 year old male ^{99m}Tc 10 mCi i.v.

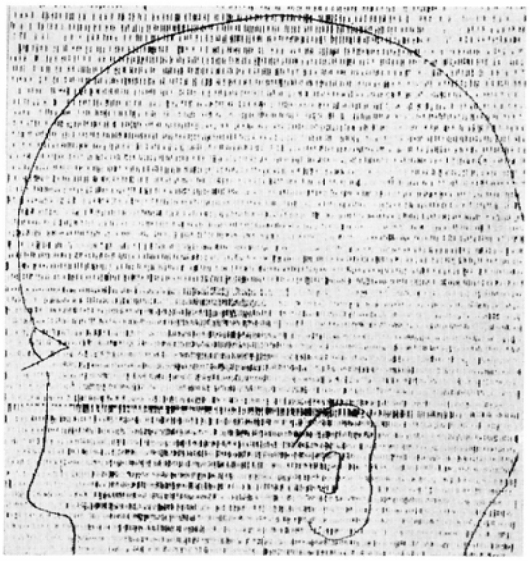

Fig. 15. Thyroid scan of struma nodosa.
Struma nodosa. 52years old. female ^{125}I 100μCi. oral



Fig. 17. Myocardial scan of myocardial infarction
Myocardial Infarction 62 years old male ^{131}Cs 750 μCi i.v.



Fig. 14. Thyroidscan of hyperthyroidism.
Hyperthyroidism, 27 years old, female ^{131}I 55 μCi. oral



Fig. 16. Lung scan of lung metastasis of breastcancer.
Lung Metastasis of Breastcancer 40 years oldfemale ^{131}MAA 300 μCi i.v.



Fig. 18. Liver scan of livermetastasis of gastric cancer.
Liver Metastasis of Gastric Cancer 32 years old male ^{198}Au 200 μCi i.v.



Fig. 19. Liver scan of hepatom.
Hepatom 43 years old male ^{99m}Tc 15 mCi i.v.



Fig. 20. Spleen scan of chronic myelogenic leukemia.
Chronic Myelogenic Leukemia 40 years old male ^{197}HgMHP 300 μCi i.v.



Fig. 21. Kidney scan of left hypernephoma.
left Hypernephroma 48 years old male ^{203}Hg 150 μCi i.v.



Fig. 22. Kidney scan of left nephrolithiasis.
left Nephrolithiasis. 42 years old. male ^{197}Hg 200 μCi i.v.



に $^{99m}TcO_4$ 過テクネチウム酸は，現在までに普通のスキヤナで多数の経験が積まれており，その腫瘍検出能もすぐれていることが知られているので，主として，$^{99m}TcO_4$過テクネチウム酸について検討した．

別図（Fig. 13）はその代表例である．中心部にはつきりした腫瘍像を確認し得る．

以上のように脳腫瘍の検出には ^{99m}Tc のように低エネルギー，かつ大量投与の可能なアイソトープを使用すれば，ポータブルスキヤナでも充分，臨床目的を達成することが可能である．

2） 甲状腺

甲状腺スキヤンに用いることのできるラジオアイソトープもかなり多数ある．

これらのうちポータブルスキヤナに最も向いていると思われるものは ^{123}I であるが，これらの入手は困難であるので，^{125}I および ^{131}I を主として使用した．

使用例を示す．（Fig. 14, 15）

^{125}I の場合にはより鮮明な像が得られるが，^{123}I は半減期がかなり長い事が欠点と思われる．この点 ^{123}I は最も適したアイソトープと思われるので

^{123}I が安価，大量に供給されるようになる日が待たれる．

3) 肺

肺スキャンには^{131}IMAA，^{125}IMAA が用いられるが，^{131}IMAAは高価な上，半減期が長い故，実用的ではない，したがつて ^{131}IMAA を臨床に用いた（Fig. 16）．364KeVという高エネルギーのため，かなりバックグラウンドが高く解像力が落ちるが，両肺野下部に明らかな欠損像が認められる．

肺スキャンは肺腫瘍の他，肺塞栓，肺気腫，気管支拡張症等，肺血流量の変化を来たす諸疾患の診断に用いられ，それだけに病室でのポータブルスキャナの利用が求められる分野であろう．

4) 心筋

心筋スキャンには ^{131}Cs が用いられるが，極く最近に開発された分野であり，未だ広汎には利用されていない．しかし虚血性疾患の補助診断法として，現在，脚光を浴びているものであり，しかも30KeV という低いエネルギーのアイソトープである ^{131}Cs を用いるので，ポータブルスキャナには最適と思われる．

例は（Fig. 17）狭心症発作後，3日目に病室の患者のベッドサイドでスキャンしたものであり，明らかに前壁の広汎な虚血を認める．

5) 肝

肝スキャンは現在，甲状腺とならんで非常に多く利用され，肝疾患のルーチン検査の一つとされている．肝スキャンには ^{198}Au コロイド，^{131}AA，^{125}AA，^{99m}Tc コロイドが用いられているが，ポータブルスキャナにはフアントーム実験において確かめられたように，^{99m}Tc コロイドが最適であるが ^{198}Au でも充分臨床診断に役立つものと思われる．

例1（Fig. 18）は胃癌の肝転移例であり，中央部に大きな欠損像を認める．例2（Fig. 19）は ^{99m}Tc コロイドでのスキャン例で，肝癌の症例であり，やはり中央部に大きな欠損像を認める．

6) 脾

脾スキャンには ^{203}MHP，^{197}MHP が用いられるが ^{197}MHP は高価で実用的でない．

症例（Fig. 20）は慢性骨髄性白血病の患者で ^{203}MHP スキャンで，明らかに大きな脾腫を認める．

7) 腎

^{203}Hg ネオフイドリン，^{197}Hg ネオフイドリンが用いられる．^{203}Hg でも充分診断に耐え得るシンチグラムを得る事ができるが，^{197}Hg ではさらに良い像が得られる．腫瘍，腎水腫等の診断に用いられる．症例1（Fig. 21）は左腎腫瘍，症例2は ^{197}H での左腎の腎石症である．

6. 考　案

一般に感度と解像力がシンチスキャナの性能を決定する大きな要素であるが，検出器はこのうちの感度を大きく左右する．そして Na I 結晶の大きさが大きい程，感度は良いが価格も高く周囲からの遮蔽も厚くしなければならないので，現在では3″φ×3″の Na I 結晶が標準となつているが，それでもやはりかなり大型のものとなつている．

本ポータブルスキヤは2″φ×2″の Na I 結晶を使用し，遮蔽鉛を薄くする事により，運搬可能な小型，軽量のものにしてある．したがつて感度の面では勿論，3″のスキャナに比し，1/2程度悪くなつている．しかしこの欠点も低エネルギー，短半減期のアイソトープを大量に使用する事により，補う事ができる．また解像力については，アイソトープのエネルギーの高低に応じて，適当なコリメーターを用いる事により解決され得る．フアントーム実験ならびに臨床例に本スキャナを用いて，各種臓器のシンチグラムを得たが，その結果，ほとんどの臓器に対して，診断に充分耐え得るスキャン像を得た．3″の従来のスキャナに比すれば，感度，解像力の点において多少劣る事，（特に ^{198}Au 等の高エルギーアイソトープ使用に際して）は免れないが，これとても，本スキヤナの目的，すなわち重症患者のベッドサイドで，スキャン診断が可能であるという点を考えれば，従来の大型スキヤナと別の意味で，利用価値は大といえる．

7. 結　語

病室に運搬可能な小型かつ軽量のシンチスキヤ

ナ，いわゆるポータブルスキヤナを試作し，その基礎的実験，ならびに臨床的応用を試みた．その結果，ほとんどの主要臓器に関し，診断に充分耐え得る事が出来た．

（尚本論文の要旨は第7回日本核医学会総会，並びに第27回日本医学放射線学会総会に発表した．

終始，御懇篤なる御指導を下さいました恩師，寛弘毅教授並びに恒に御援助御指導下さいました内山講師，館野之男助手，三枝健二助手，明妻人夫技師並びに教室員各位に厚く感謝致します．）

文　献

1) Brucer, M.: Radio isotope scanning, an introduction to the use of the area scan in medical diagnosis: Oak Ridge, Tenn., Orins,20— 2. (1958)
2) Cassen, B., Curtis, L. and Reed, C.: Sensitive Directonal Gamma Ray Detector Nucleonics 6,78. (1950)
3) Chaistie, J.H.et al.: Liver scanning, paogress in medical Radio isotope scanning. 405—432, TID. 7673. USAEC, 1963.
4) Harper, P.V.: et al.: The Use of Technetium 99m as a clinical Scanning agent for thyroid, liver and brain medical Radio isotope Scanning, Vol.2, 33—45. IAEA. Vienna, 1964.
5) Harris, C.C. et al.: A collimator for scanning with low energy photous. J.Nuclear Med. 5, 653—656, 1964.
6) Harris, C.C. et al.: Collimaters for radio isotope-scanning Progress in Medical Radio isotope scanning 25—65, TID. 7673, USAEC.
7) Kakehi, H.: Problem of collimation: Medical Radioisotope Scanning, 13—30, IAEA., Vienna. (1959)