The University of Osaka
Institutional Knowledge Archive

Title	足部諸關節のレ線撮影方向に就て
Author(s)	西村, 朋信
Citation	日本医学放射線学会雑誌. 1949, 9(1), p. 15-20
Version Type	VoR
URL	https://hdl.handle.net/11094/19318
rights	
Note	

The University of Osaka Institutional Knowledge Archive : OUKA

https://ir.library.osaka-u.ac.jp/

The University of Osaka

足部諸關節のレ線撮影方向に就て

金澤醫科大學理學的診療科教室(主任　平松教授)
西　村　朋　信
Tomonobu Nishimura

内容抄録

足關節を構成する各關節裂隙は各々其方向に著しき差異あるため，單一方向撮影にては夫々の最適影像を得ること困難なり．著者は骨骼標本並に生體に就て系統的に各關節部の最適撮影方向を決定し之を表示せり．

目　次

第1章　緒　言
第2章　撮影方法
第3章　各關節の撮影方向
1.　足關節
2.　跟距關節

3. ショパール氏關節線
4. ボナー氏關節線
5. 舟狀骨骰子骨間關節
6. 各楔狀骨間關節
7. 楔狀骨骰子骨間關節
8. リスフラン氏關節線
9. 各蹠骨間關節
10. 各蹠趾關節
11. 各趾節關節

第4章　總括及び考按

第5章　結　論

文獻，附圖

第1章　緒　言

レ線撮影に際しては其の中心レ線の方向如何に依り影像に著しき變化を生ずるは論を俟たず，殊に足部に於ては小骨彎曲相集積して各骨間の關節間隙は或は前後方に或は內外方に傾斜屈曲し從來の撮影法に於てはその影像は重複し各骨間關節間隙すら判讀困難にして余等が日常臨床上に於て輕度なる病變或は骨折線を逸し，或は又正常像を病的所見と誤認する事あるは屢ゝ遭遇する所にして之が精確なる撮影方向決定の必要は吾人の痛感する所なるも未だ之に關する系統的研究を見ず.

玆に於て余は足部各關節の最適撮影方向に就き檢索し，之等を綜合し以て足部一般に亙る檢診に際しその撮影方向の基準を得たればここに報告して諸賢の參考に供せんとす.

第2章　撮影方法

レ線發生裝置は島津製ポレツクス號にして撮影條件は二次電壓60 K. V，二次電流100 MA，焦點フイルム間距離1 mにして曝射時間0.1秒なり，被檢者は足部に異常なき成人男女數名を選びたり.

撮影は正面(背蹠方向)及び側面(內，外方向)にして背蹠方向撮影に於ては足蹠をフイルム面に密着せしめ下腿は可及的後方に傾倒せしむ，側面撮影に於ては內髁下端と外髁中央部を結ぶ直線をフイルム面に對し略ゝ垂直になる如く足部を固定せしめ，中心レ線は各關節間隙中央部を通過しフイルム面に對し直角より前後左右に5°の間隔をおきて各40°に至るまで傾斜せしめ或は兩者を併用傾斜放射せしめ順次に各部の最適撮影方向を決定せり.

第　1　圖

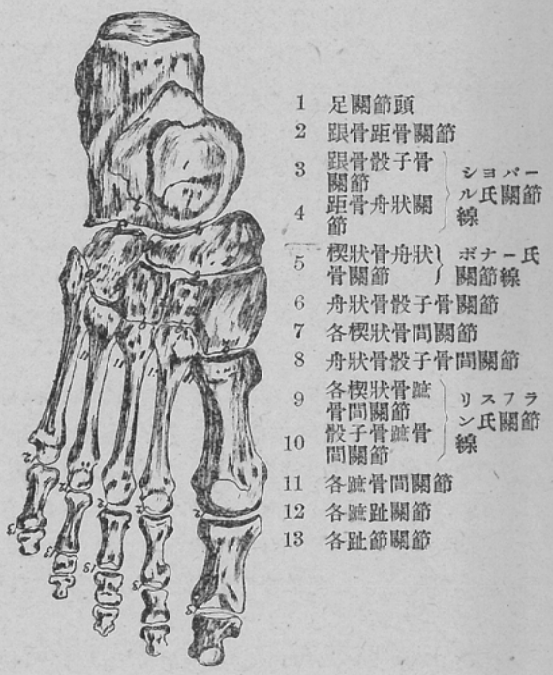

第3章　各關節の撮影方法

1. 足關節

矢狀方向撮影とし患者に背臥位をとらしめ下眼を伸展し跟骨部をフイルム面に密着せしめ，內髁外髁を結ぶ直線がフイルム面に對し平行なる如く足部を固定し足尖を可及的伸展せしむ，其の影像は脛骨及び腓骨下端と距骨上端は重複する事なく關節裂隙は約0.5 cmの間隔をもつて明瞭に現出し，內髁內緣及び外髁內緣と距骨外側緣及び內側緣との間にも約0.5 cmの間隙として現出し足關節は∩狀の明瞭なる間隙として結像す，而して側面撮影に於ては內外髁及び距骨頭陰影は重複し爲に關節間隙は認められず.

2. 跟骨距骨關節

之は上下に相重なる關節なるを以て背蹠方向撮影に於ては兩骨像相重複し意義を有せず，側面撮影とし中心レ線を內髁の下端より約2 cm下方に

フイルム面に對し垂直に落射せしむ，その影像は兩骨前後の突出部に於て僅かに重複するのみにて關節間隙は約0.3 cmの間隔を以て明瞭に現出す.

3. ショパール氏關節線

ショパール氏關節線は距骨舟狀骨關節及び跟骨骰子骨關節よりなり內側にありては前方に突出し外側にありては後方に突出し此の關節面は波狀を呈す，背蹠方向撮影に於て中心レ線をフイルム面に垂直ならしめたる影像に於ては跟骨骰子骨及び距骨舟狀骨は各その下緣に於て重複し關節間隙不明瞭にして中心レ線を前方に傾斜し5°傾斜に至れば跟骨骰子骨關節裂隙は約0.3 cmの間隙として明瞭に現出す，而して中心レ線を漸次前方に傾斜せしむるに從ひ骰子骨後下緣像は跟骨像と重複し關節間隙不明瞭となり反對に距骨舟狀骨關節に於ては兩骨下緣の重複像は漸次其の幅員を減じ15°傾斜に至れば舟狀骨關節窩の上緣下緣は一致して結像し距骨關節頭と約0.3 cmの間隔を隔てて相對し圓弧狀の明瞭なる間隙を現出す，次に更に中心レ線を外方に30°傾斜せしむれば距骨舟狀骨關節及び跟骨骰子骨關節は其の各內緣に於て重複する事なく各別個に投影す，卽ち距骨舟狀骨關節は前傾15°，更に外側に30°の跟骨骰子骨關節は前傾50°，更に外側に30°の傾斜によりてショパール氏關節線を分離觀察するを得べし，側面撮影に於ては中心レ線を後方へ15°傾斜せしむれば跟骨骰子骨關節は切線狀に投影し距骨舟狀骨關節は舟狀骨左右兩端の僅かに重複するのみにて圓弧狀に比較的明瞭に現出す.

4. ボナー氏關節線

舟狀骨と3個の楔狀骨間に間節にして中心レ線を垂直に落射せしめたる影傾は楔狀骨底部に深く舟狀骨の下後方に突入し，又骰子骨は外方より內方に向ひ舟狀骨下方に進入し之等骨影は疊積す，而して中心レ線を漸次前方に傾斜し25°に至れば舟狀骨各楔狀骨間は約0.3 cmの裂隙として明瞭に現出す，而して更に中心レ線を外方に35°傾斜に至れば舟狀骨骰子骨間又は重複する事なく，之又約0.3cmの裂隙として明瞭に結像し舟狀骨全外緣は分離投影す，側面撮影に於ては中心レ線はフイルム面に對し水平に落射せしむ，然れども骰子骨陰影と一部重複し完全に之を分離せしむるを得ず.

5. 各楔狀骨間と楔狀骨骰子骨間及び各蹠骨間關節

第1，第2楔狀骨間關節及び第1，第2蹠骨間關節は中心レ線の垂直なる場合に於ては第1楔狀骨及び蹠骨は第2楔狀骨及び蹠骨の外下方に突入し骨影は相重複す，而して第2，第3狀骨間及び蹠骨間及び第3，第4，第4，第5蹠骨間及び第3楔狀骨骰子間各關節は第1，第2楔狀骨間及び蹠骨間關節面の傾斜と反對に各骨下緣は內下方に嵌入し各骨影像と相重複し各關節裂隙不明瞭なり，中心レ線を內方に10°傾斜に至れば第1，第2楔狀骨間及び第1，第2蹠骨間關節は0.2 cmの裂隙として明瞭に現出す，而して第2，第3楔狀骨間及び第2，第3蹠骨間關節は中心レ線を反對に外方に30°傾斜せしめ第3楔狀骨骰子骨間及び第3，第4．第4，第5蹠骨間關節は更に傾斜を增し35°傾斜に至れば各關節間隙は0.2～0.3 cmの間隔を以て明瞭に現出す，而れども前述第1，第2楔狀骨間及び蹠骨間關節は益々重複するを免れず，側面撮影に於ては各楔狀骨骰子骨及び各蹠骨像相重複し之を認め得ず.

6. リスフラン氏關節線

各蹠骨及び楔狀骨及び骰子骨間に生ずる關節にして各楔狀骨及び骰子骨は各長短ありて其の裂隙は凹凸をなせども各關節面の下後方に向へる傾斜角は大體に於て一致し，中心レ線を前方に30°傾斜せしむれば各裂隙は0.2 cmの間隙として明瞭に現出す，而して第1楔狀骨蹠骨間關節の獨立觀察には中心レ線を前方に30°傾斜せしめたる後更に內方に10°傾斜せしめ第2，第3楔狀骨及び骰子骨と各蹠骨間關節に於ては反對に外方に35°傾斜せしむれば各裂隙は重複する事なく之を結像せしむるを得.

側面像に於ては各楔狀骨及び骰子骨と各蹠骨との關節面は凹凸にして，且つ之等各骨は重複影像するを以て關節裂隙は明確に認め得ず.

7. 蹠趾關節及び趾骨間關節

第1表　角度は中心レ線のフイルム面に對する傾斜角度を示す

挿圖番號	關節		背蹠方向撮影		側面（內外方向）撮影	矢狀方向撮影
1	足關節		—		距骨頭は內外兩髁像と重複し不明瞭	內外兩髁中央部に垂直に落射せしむ
2	跟骨距骨關節		跟骨距骨影像は全く重複し之を認め得ず		內髁下端より約2cm下方に垂直に落射せしむ	—
3	ショパール氏關節線	跟骨骰子骨關節	前方に10度更に外方に30度傾斜せしむ	前方5°に更に外方に30°傾斜せしむ	後方へ15°傾斜せしむ	—
4		距骨舟狀骨關節		前方に15°更に外方に30°傾斜せしむ	〃	
5	ボナー氏關節線（各楔狀骨舟狀骨間關節）		前方に25°更に外方へ35°傾斜せしむ		垂直に落射せしむ然れども骰子骨陰影と一部重複を免れず	—
6	舟狀骨骰子骨間關節		前方に25°更に外方へ35°傾斜せしむ		兩骨影像相重複す	—
7	各楔狀骨間關節		第1，第2楔狀骨間は內方へ10°傾斜せしむ．第2，第3間は外方へ30°傾斜せしむ		各楔狀骨像重複す	—
8	第3楔狀骨骰子骨間關節		外方へ35°傾斜せしむ		兩骨影重複す	—
9	リスフラン氏關節線	各楔狀骨蹠骨間關節	前方へ30度更に外方へ25度傾斜せしむ	第1楔狀骨蹠骨間は前方に30°更に內方へ10°傾斜せしむ	前方へ10°傾斜せしむれば關節間隙は認め得るも各骨像重複し判讀困難なり	—
10		骰子骨蹠骨間關節		其の他は前方へ30°更に外方へ30°傾斜せしむ	〃	
11	各蹠骨間關節		第1，第2蹠骨間は內方へ10°傾斜せしむ，第2，第3，第4，第5各蹠骨間は外方へ30°傾斜せしむ		各蹠骨影像相重複す	—
12	各蹠趾關節		前方へ30°傾斜せしむ		各蹠骨趾骨像重複す	—
13	各趾節關節		前方へ25°傾斜せしむ		各趾骨像相重複す	—

各蹠趾關節は單に中心レ線を前方へ30°傾斜せしむれば關節裂隙は約0.2～0.3cmの間隙として明瞭に現出す，各趾節關節の前方へ25°傾斜により明瞭に現出す，側面撮影に於ては各蹠骨趾骨像は重複し之等關節は認め得ざるものなり．

第4章　總括及び考按

足部各關節裂隙を周圍骨影像と重複する事なく明瞭に之を投影せしめんと欲し，背蹠及び側面撮影に於て中心レ線方向を前方に又は後方に或は左方に又は右方に或は又兩者を併用種々角度を變化せしめ，各關節裂隙を明瞭に結像せしめるを得たり．

條件を表記すれば第1表の如し．

足關節の撮影に際しては側面撮影に於ては脛骨下端內髁及び腓骨下端外髁の膨隆部の重複影像に妨げられ，その關節裂隙は不鮮明にして距骨頭關節面は圓弧狀にその輪廓を認め得るに過ぎず，矢狀方向撮影に於て最も鮮明に現出せしむるを得．

跟距關節に於ては跟骨距骨は上下に重れるを以て其の背蹠方向撮影は之等骨像重複して關節裂隙は認め得ずして側面像に於てのみ現出せしめ得るものなり．

ショパール氏關節線は距骨舟狀骨關節及び跟骨骰子骨關節よりなり，兩者の關節線は波狀を呈し，且つその傾斜角度を異にするを以て同一條件にて之等を明確に現出せしむるを得ざるも背蹠方向撮影に於て中心レ線を外方に30°傾斜せしむる事に依り兩者の內緣を分離する事を得更に前方に10°傾斜せしむる事により大體に於てショパール氏關節線全體の觀察に適す，勿論兩關節の精密なる觀察に於ては第1表記載の條件によらざるべからず．

ボナー氏關節線は前方よりする背蹠方向撮影に於て明確に現出し，更に中心レ線を外方に傾斜せしむる事に依り舟狀骨骰子骨間は分離せられ，舟狀骨を別個に獨立して觀察するを得べし，側面撮

影に於ては中心レ線を垂直に落射せしむる事により明瞭に現出せしめ得るも一部は舟狀骨骰子骨像と重複し不鮮明なり.

各楔狀骨間及び骰子骨間關節或は各蹠骨間關節等の縱の關節は背蹠方向撮影に於てのみ現出せられ側面撮影に於ては之等骨像相重複するを以て意義を有せざるものなり, 背蹠方向撮影に於て第1, 第2楔狀骨間及び蹠骨間關節は中心レ線を內方に傾斜せしむる事に依り, 第2, 第3楔狀骨間第3楔狀骨骰子骨間及び第2—第5各蹠骨間關節は反對に外方に傾斜せしむる事により明瞭に現出せしめ得, 卽ち兩者は反對に左右に傾斜重複せるを以て之等を同時に明瞭に現出せしむる事不可能なり, リスフラン氏關節線は楔狀骨及び骰子骨と各蹠骨間との關節なるを以て側面撮影に於ては之等骨像重複し關節間隙又相重なるを以て不鮮明にして意義少し, 背蹠方向撮影に於ては第1, 第2楔狀骨間關節及び第1, 第2蹠骨間關節或は第2, 第3楔狀骨及び第3楔狀骨骰子骨間關節及び第2—5蹠骨間關節を各明瞭に現出せしめる條件, 卽ち中心レ線を內方に10°及び外方に30°又は35°傾斜せしむる事によりリスフラン氏關節線を橫に連絡せる諸關節は各分離せしめ得るを以てリスフラン氏關節線は相重複する事なく一線となりて現出す, 故にリスフラン氏關節線の一部たる第1楔狀骨, 第1蹠骨間關節と之より外側の關節間隙は精密なる檢診に於ては前記夫々撮影條件により別個に撮影の要あるは勿論なり.

蹠趾關節及び趾節關節は背蹠撮影に於て中心レ線の前方に30°及び25°傾斜のみに依り明瞭に現出せられ側面撮影に於ては各蹠骨趾骨影像重複し明瞭に現出し得ざるものなり.

以上を綜合するに足部撮影方向としては背蹠方向撮影は其の利用價値大にして只跟距關節卽ち跟骨距骨の檢診に於て側頭撮影の必要を認めらるゝに過ぎず, 而して背蹠方向撮影に於て全體として概觀的に可及的明瞭なる影像を得んには只1枚の撮影のみにては不充分なり, 卽ち中心レ線の前方へ25°, 更に外方に30°傾斜により足部全般に亙り大體に於て觀察し得るも第1, 第2楔狀骨間及び第1, 第2蹠骨間間隙は之等骨像重複して之を認めるを得ず, 故に診斷部位の目的により更に今一枚前方に25°內方に10°傾斜せしめて撮影を必要とす.

結論

1. 足關節は矢狀方向撮影, 跟距關節及び跟骨距骨の觀察に際しては側面撮影, 其の他の諸關節は背蹠方向撮影を以て適當とす.

2. 足部各部位の精密なる檢診に際しては第1表に揭げたる撮影條件を以て最適とす.

3. 足關節及び跟距關節以外の諸關節全般に亙る觀察に際しては少くとも2枚の撮影を要す, 卽ち背蹠方向撮影に於て中心レ線を前方に25°傾斜せしめ1枚は更に外方に30°1枚は內方に10°傾斜放射せしむべし.

擱筆に臨み御懇篤なる御指導御校閲を賜りたる平松助教授に感謝の意を表す.

文獻

1) 安藤畫一, 武田俊光: レントゲン手技.(昭.15). —2) 池田三千畝: 骨及び關節のレントゲン診斷學.(昭.8). —3) 岡島敬治: 解剖學. II 骨編. 124頁.(昭.15). —4) 勝屋弘長, 外2名: 纏足者の生體側定成績. 北越醫學會雜誌. 57年. 7號.(昭.17). —5) 橫倉誠次郎: 本邦成人內外兩長軸足穹隆の執準を定め扁手足の分類に及ぶ. 日本整形外科學會雜誌. 第3卷. 332頁. —6) 橫倉誠次郎: 骨之レ線診斷指針.(昭.10). —7) 佐竹季治: 體型と足蹠型との關係. 滿洲醫學會雜誌. 35卷. 5號.(昭.16). —8) 南正夫: 距骨々折. 日本醫學放射線醫學會雜誌. 第3卷. 3號.(昭.17). —9) 鈴木茂一: 日本人距骨の形態學的研究. 金澤醫大解剖學教室業績. 24卷.(昭.11). —10) Adachi: Die Fuss kncochen der Japanen Mitt, med, Fakt,d. umiv Tokio Bd. 6. 1905. —11) Corning: Lehrbuch der Topographischen anatomie, S. 776. —12) Lehmann: Atlas typischer Röntgenbild. 1923. —13) Meyer: Röntgen diagnostik in der chiurgie und ihren grenggelieten S. 526. —14) Köhler: grenzen des Normalen u. ant ange des Pothologis chen in Röntgen bild, 5 Aut. S. 70. —15) Rauber: Lehrbuch und Atlas der anatomie des Menschen II 1922, S. 105.

足部全般に亘る概觀的觀察像

(1)　　(2)

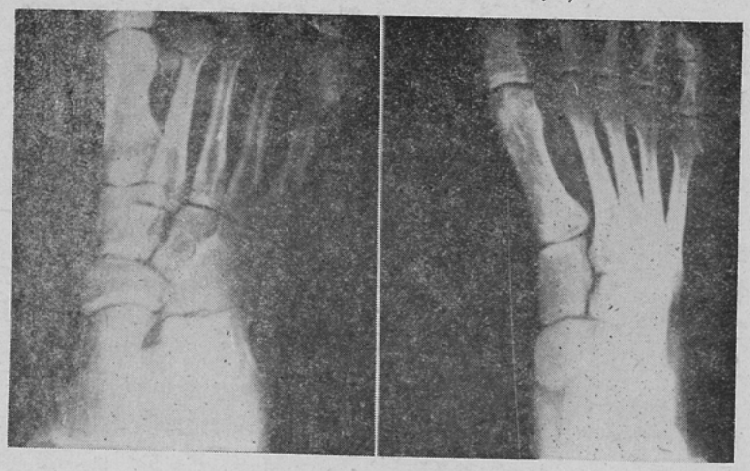

リスフラン氏關節線(1)　　リスフラン氏關節線(2)
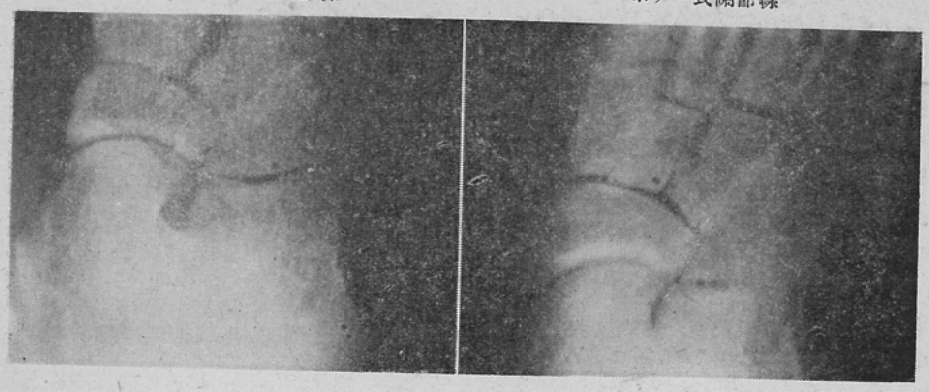
ショパール氏關節線　　ボナー氏關節線