The University of Osaka
Institutional Knowledge Archive

Title	珪肺症の直接擴大撮影による觀察(擴大撮影法の研究第16報)
Author(s)	篠崎, 達世; 小見山, 喜八郎
Citation	日本医学放射線学会雑誌. 1957, 17(8), p. 957-962
Version Type	VoR
URL	https://hdl.handle.net/11094/19319
rights	
Note	

The University of Osaka Institutional Knowledge Archive : OUKA

https://ir.library.osaka-u.ac.jp/

The University of Osaka

珪肺症の直接擴大撮影による觀察
(擴大撮影法の研究　第16報)

弘前大学医学部放射線医学教室（主任　高橋信次教授）
篠崎達世　小見山喜八郎

（昭和32年4月10日受付）

緒　言

珪肺症のX線像については從來多數の報告がある[1)~21)]．然し此等は皆單純撮影を行つた場合のX線像をもとにして論じて居り，此れを擴大撮影した場合のX線像については未だ充分なる研究がなされているとは言い難い．余等は珪肺症の直接擴大寫眞を撮影し，此と單純X線像と如何なる差異が認められるかを比較檢討した．又此等擴大X線像に認められる個々の陰影の相互關係を檢討したので此等について述べる．

撮影裝置及び撮影方法

X線發生裝置は全波整流 500 mA 型で管球はPhillips 社製廻轉陽極管球（焦點の大いさ 0.3×0.3mm）を用いた．

先づ管球焦點フイルム間距離は一定に，卽ち150cmとし，患者は焦點フイルム間距離の間で各々その擴大率に應じた位置に立たしめた．

撮影條件は70kV，8～10mAs（0.2 sec.）とした．又同一患者について普通單純寫眞，直接2.5倍擴大寫眞，直接4倍擴大寫眞の3枚を撮影した．撮影の際には放射X線錐の中心が，常に患者の第5胸椎にある樣にした．又寫眞濃度の差がX線像に與える影響を少くなくするため各寫眞の對比度は略ゝ同一となる樣にした．使用した增感紙は單純撮影，擴大撮影共に極光MSを用い，フイルムはフジXレイフイルム，現像は指定現像に從つた，又何れの場合も整光板は使用しなかつた．

撮影結果

撮影した寫眞の觀察は肺紋理增強のみが認められ，未だ粒狀陰影が明らかでないものと，明らかに粒狀陰影が肺野に認められるもの，との2群について行つた．

（I）單純撮影で肺紋理增強のみが認められたもの．

a）　單純寫眞（第1圖A（1），第1圖B1）

單純寫眞では從來述べられた結果[1)~10)]と變りなく，吾々は特に新しい所見を見出し得なかつた．卽ち第1圖A（1）の如く肺紋理は增強し末端

第　1　図（A）

1）普通単純写真

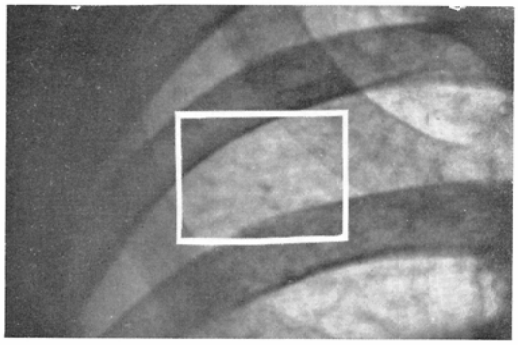

2）直接 2.5倍拡大写真



3）直接4倍拡大写真

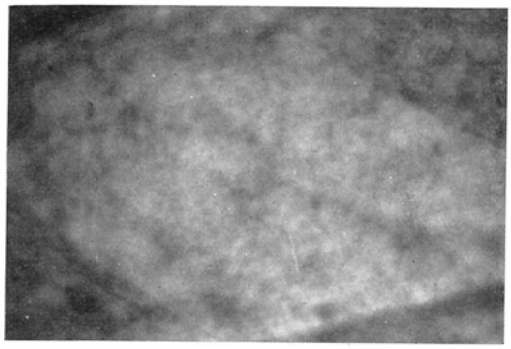

第　1　図（B）

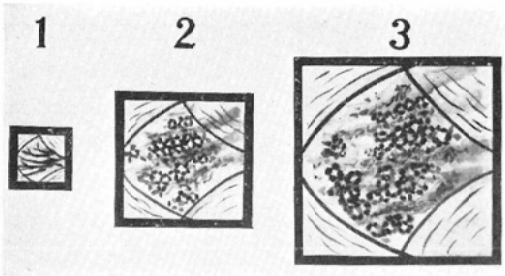

第1図（A）の説明図

(1): 普通単純写真；肺紋理は増強し末端まで追求が可能である．粒状陰影は認められない．

(2): 直接 2.5倍拡大写真；1～2㎜の小さい星芒状陰影が肺野を埋めそれが更に輪状に配列し，或は集つて小塊状陰影をつくる．

(3): 直接4倍拡大写真；直接 2.5倍拡大写真でみた陰影の性状が一層明らかとなる．肺紋理は殆んどわからなくなつている．

迄追求出來る．此等肺紋理の間には微細な網状或いは樹枝状の陰影が密に認められる．然し粒状の陰影は殆んど認められていない．

b）　直接 2.5倍擴大寫眞（第1圖A（2），第1圖B2）

A1の被寫体を 2.5倍擴大した寫眞は第1圖A2，第1圖Bの如くである．先づ目につくのは肺紋理の間を埋めている小さい點状陰影の存在である．それは殆んど全肺野にあつて，一見すると肺野に散在的にある如く見える．仔細にみるとそれらの點状陰影は細かい突起を持つた星芒状陰影である．又個々の星芒状陰影は1～2㎜の大いさを有し，細かい突起で隣りの星芒状陰影と連なり，輪状の配列をなしている事が判る．その輪状陰影の内腔の徑は2㎜前後である．又これらの個々の星芒状陰影は輪状の配列をとらずに1カ所に數個かたまつている場合もある．擴大寫眞に於ては此の様な輪状，小塊状陰影が特に目立つて來るため單純寫眞で増強し目立つていた肺紋理は逆に余り目立たなくなつて來る．單純寫眞で肺紋理の斷裂像が所々見られる様になつたものでは，擴大寫眞に於ては，前述の小さい星芒状陰影，輪状陰影及び小塊状陰影が互に連り合つて，更に大きい環状の配列をとつている像が認められる．その直徑は6～8㎜である．この様な網状或は環状陰影は更に相集つて全体としては網目状の構造をなして來る．此等の傾向は注意して見ると單純寫眞に於ても認められる事であるが，擴大寫眞では單純寫眞に比して特に目立つて來る．單純寫眞で血管陰影の斷裂像が多數認められるものでは擴大寫眞ではもはや肺紋理を認める事は困難である．この様な場合には星芒状陰影は大部分が2～5㎜の大いさである．此等の星芒状陰影もやはり互に連り合つて輪状陰影を形成したり，或いは小塊状陰影を形成していたりする．又輪状陰影に圍まれた肺野は澄明で中に1㎜位の小星芒状陰影を見る事もある．

c）　直接4倍擴大寫眞（第1圖A3，第1圖B3）

4倍擴大寫眞に於ては 2.5倍擴大寫眞に比して特に大きな差異を示す點はない．只強擴大になるに從つて前述のX線像の諸傾向が見易くなる．卽ち星芒状陰影は益々目立つ．それ等は直徑2～4㎜位の輪状陰影を作つているものが多い．此等は更に集つて，又網状の配列をなす像も認められる．

直接 2.5倍擴大寫眞ではまだ肺紋理の追求が可能であつたものも，直接4倍擴大寫眞では肺紋理は殆んど判らなくなる．

（Ⅱ）單純寫眞で粒状陰影の認められるもの

a）　單純寫眞（第2圖A（1），第2圖B1）

單純寫眞に於ては（Ⅰ）に於けると同様に，在來述べられて來た所見と特別に異なる所見を見い

出し得ない．卽ち肺野には多數の粒狀陰影が認められ，その形は圓形或いは不整形をなす．仔細に見ると此等粒狀陰影は集つて輪狀をなしている像も認められる．

b）　直接 2.5倍擴大寫眞（第2圖A（2），第2圖B2）

單純寫眞で見られる粒狀陰影は擴大寫眞では均

第　2　圖（A）

1）普通單純写真

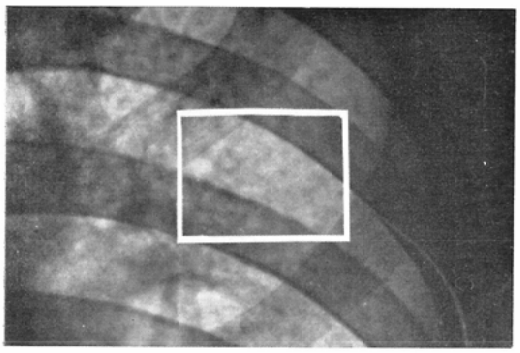

2）直接 2.5倍拡大写真

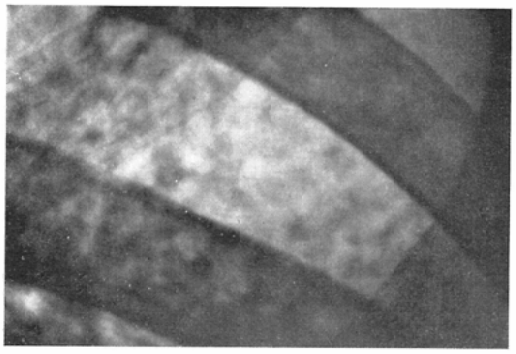

3）直接4倍拡大写真



第　2　圖（B）

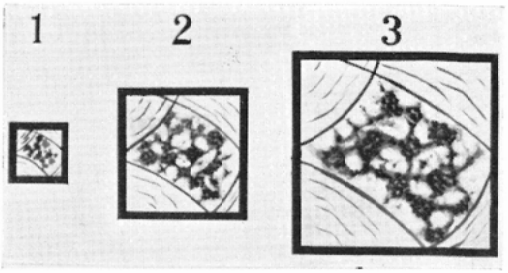

第2図（A）の説明図

（1）：普通単純写真；3～4㎜の粒状陰影が肺野に多数認められる．肺紋理は乱れてその読影は不可能である．

（2）：直接 2.5倍拡大写真；粒状陰影は小さな点状陰影の集団である．此れは全体として星芒状を呈し5～6個の突起をもつている．この星芒状陰影は突起をもつて隣り合う星芒状陰影と互いに連り合い網状を呈している．

（3）：直接4倍拡大写真；星芒状陰影である事が一層よくわかる．それらの陰影に囲まれた肺野は澄明であるが時には1～2㎜の小点状陰影を含んでいる場合があり，その点状陰影もやはり星芒状を呈している．肺紋理は全くわからない．

等な單一の陰影ではなく，多數の小さな點狀陰影の集團である事が判る．此の粒狀陰影は，小點狀陰影が集つて輪狀に配列して出來ている像も認められる．此等の集團は全体として突起をもつた星芒狀陰影を形成している．その大いさは種々であるが7～8㎜位のものが多く，5～6個の突起を持つている．これらの突起は隣り合う粒狀陰影から出ている突起と互いに連り合つて網狀をなす．又個々の星芒狀陰影の眞中には 0.5～1㎜の濃い陰影があることが多い．この様な粒狀陰影を認めるものでは肺紋理の追求は不可能である．

c）　直接4倍擴大寫眞（第2圖A（3），第2圖B3）

直接4倍擴大寫眞は 2.5倍擴大寫眞に比して讀影上特に大きな差異を示す點はない．單純寫眞に於ける粒狀陰影の性狀，卽ち不均等陰影であり，多數の點狀陰影が集團をし，或いは輪狀に配列して粒狀陰影を形成する，星芒狀をなし互いに突起

第　3　図

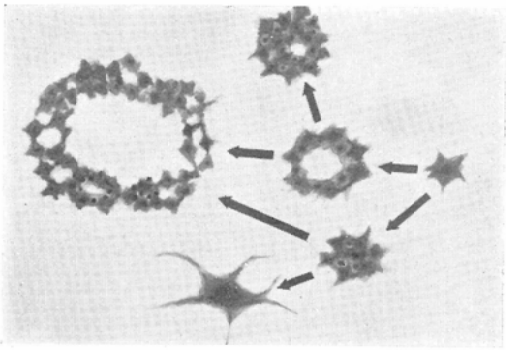

直接拡大撮影像に於ける珪肺症陰影の基本型
珪肺症のX線像は微細な点状陰影が基本をなし，此れが集団をなして粒状陰影となり，或いは輪状に配列する．此等は更に連なつて網状像を形成する．

を持ち網状を形成する，等の所見が一層明らかとなる．肺紋理は直接 2.5倍擴大寫眞と同樣やはり認める事は出來ない．4倍擴大に於ては然し暈が大きくなり寫眞は見難くなる．

考　按

單純寫眞による珪肺のX線像に就いては既に精しく述べられそのX線學的分類も種々行われている[2)3)5)11)]．併し乍らその早期に於けるX線像についてはあまり詳細には調べられていない．又此等の擴大像については殆んど研究されていない．從來珪肺症のX線學的所見と，病理解剖學的所見とはかなりの懸隔があることが指摘されている．既に珪肺結節が肺内に多數存するに拘わらず，X線像ではそれを認め得ない事もあり[8)9)10)]，又X線學的分類では極く初期と考えられていた所謂肺紋理增強のみのものにも，かなり重症の場合もある[11)12)]．從つてX線單純寫眞のみによつて，珪肺の正確な診斷及びその程度を決めるのはかなり困難である．

直接擴大撮影を行うと，普通單純寫眞では認められない新しい所見を見出し，又單純寫眞で既に認められている陰影では，その微細な點まで讀む事が出來る[13)-15)]．　卽ち單純寫眞では肺紋理の間を埋める微細な網狀の構造は，多數の點狀陰影の連なりである事が知られる．又既に單純寫眞では粒狀陰影として認められるものは，擴大撮影する事によつて，單一な粒狀陰影ではなく，多數の點狀陰影の集團である事が知られる．

今此等のX線像の相互關係を總括して見ると，各X線像の基本をなすものは星芒狀をなす點狀陰影であり，此等は集つて大きな粒狀陰影を形成し，又は輪狀に配列する．此等の粒狀或いは輪狀陰影は突起を持つて互いに連絡し，更に大きな網狀の構造又は融合像を形成する．此れを模型圖によつて示せば第3圖の如くなる．然らば此等のX線像所見と，肺内に起つた實際の病理所見との關係はどのようであろうか？

珪肺症の病變は遊離珪酸塵の吸入によつて起る肺の線維增殖症であるが[16)17)18)]，顯微鏡下には明らかに結節を形成していても必ずしもX線像には結節としてあらわれない[10)19)]．

通常は1粍以上の直徑を有するようになつてから始めて影像があらわれて來ると云う[10)]．又珪肺結節の生ずる場所は先づ血管周圍又は氣管支周圍のリンパ裝置であり[10)20)]，從つて此等は網狀をなしている[21)]．

擴大撮影する事によつて單純撮影では認められなかつた點狀陰影が多數認められ，然も此等が網狀に配列している像を認め得るのは，上述の珪肺病理組織學的所見とよく一致している．

又組織學的に5粍位の珪肺結節の多くのものは單一の結節である事は少なく，融合によつて形成されているものが多い[10)]．

單純寫眞に於て單一な粒狀陰影を示したX線像も擴大寫眞に於ては多數の點狀陰影の集團から形成されている事が知られる．此等の所見もよく病理組織と一致している．然し珪肺のX線像は肺内諸病變の矢狀方向に於ける重畳像である故[5)]，X線寫眞にあらわれた諸像の形態が總べて肺内に生じている諸病變の實際の形態をあらわすと判斷する事は危險である．此等の事柄に關しては更に「珪肺症による諸陰影の實驗的研究」（日醫放誌印刷中）の項に於て述べよう．

然し何れにしても擴大撮影は單純撮影に於て認め得ぬ所見を發見し珪肺の精密診斷を一歩進める利點をもつていると考えて良いであろう．

珪肺症の擴大撮影を行つた場合肺紋理は單純撮影に比して目立なくなるが，此の傾向は擴大が強くなるに從つて著しい．珪肺を單純撮影する場合珪肺初期には肺紋理が強く増強するが，珪肺が進展し，粒狀陰影が多數出來て來ると，肺紋理は逆に目立なくなり，遂には觀取出來なくなる．此れは血管がなくなるのではなく，粒狀影が目立つため錯覺を起して線狀の影を認識出來なくなるのである，と解釋されている[10]．擴大撮影に於ては擴大する事により粒狀陰影が多數出現し又目立つて來る．然も擴大が大なるに從つて益々此の傾向が强くなる．此等は單純撮影に於ける上述の現象と良く似ている．

擴大撮影に於ても肺紋理が認め難くなる現象は，單純寫眞に於ける場合と同じく血管が消失するのではなく，粒狀陰影が目立つための錯覺によるものであると考えられる．

珪肺症に擴大撮影を應用する事により，單純撮影には認め得なかつた點狀陰影を多數肺野に認め得る事は，單純撮影では未だ診斷出來得ぬ珪肺症の極く早期の場合にも診斷が可能となり早期診斷の一助となり得る．

珪肺症を擴大撮影する場合どの程度の擴大率が實際上最も適當であるかについて考えてみるに，X線像の不鮮鋭さが，暈として人の目に認められる限界は0.25～ 0.3㎜である[22][23]．余等の如く 0.3× 0.3㎜の焦點を用い，焦點フイルム間距離を 150㎝とし，其の間に被寫体を置いて擴大撮影する場合には其の幾何學的の暈は次の如くなる．卽ち今被寫体の胸厚を20㎝とすれば，2倍擴大の場合には，被寫体の最も焦點に近い被寫体後面では 0.3㎜，最も焦點から遠い被寫体前面では0.17㎜となる．

卽ち胸厚20㎝の被寫体のX線像の暈は 0.3～0.17㎜の範圍内にある．同樣にして暈の大いさは 2.5倍擴大に於ては0.45～0.33㎜，4倍擴大の場合には 0.9～0.48㎜の範圍となる．從つて人間の目に暈が認識出來ない程度に鮮鋭な寫眞を望むのであれば，余等の如き條件では2倍擴大が限度であるが，實際には 2.5倍擴大の場合にもそれ程暈は目立たず又所見を判讀する上にもさ程障害とはならない．

又此の程度に擴大されたX線像では4倍擴大に於て認め得る如き所見は總べて認める事が出來る．而し，4倍擴大像では暈が著しく目立ち時には像の判讀に困難を來す事がある．以上の事柄から珪肺の擴大撮影には余等の如き條件では 2.5倍擴大が適當であろうと考える．

結　論

1) 廻轉陽極管球（焦點の大いさ 0.3mm²）を使用して珪肺症患者の直接 2.5倍擴大及び直接4倍擴大撮影を行なつた．

2) 擴大寫眞から單純寫眞では認め得ない新しい所見を得る事が出來た．

a) 單純寫眞では肺紋理增強のみが認められるものに於ても，擴大寫眞では1～2㎜の大いさの小さい星芒狀陰影が認められ，それが輪狀に配列していたり，或いは集つて小塊狀陰影を形成しているものである事がわかる．この場合には肺紋理は逆に目立たなくなつて來る．

b) 單純寫眞で既に粒狀の陰影が認められるものでは擴大寫眞では星芒狀をなす陰影となる．此等は又均等な單一の陰影ではなく，多數の點狀陰影が集團し，或いは輪狀に配列したものである．星芒狀陰影は更に5～6個の突起により隣り合う他の星芒狀陰影と互いに連り合い比較的大きな網狀を呈する．

3) 珪肺のX線像は微細な點狀陰影が基本をなし，此れが集團をなして粒狀陰影となり，或いは輪狀に配列する．此等は更に連なつて網狀像を形成する．

4) 擴大撮影は珪肺の早期の診斷に有用である．

5) 珪肺症の擴大撮影像は病理組織像と可成り一致するが，擴大X線像が肺内病巢の實際の形態をそのまゝ現わしているかと云う點については檢討を要する．

6) 焦點 0.3× 0.3㎜のX線管球による擴大撮影は 2.5倍擴大が適當で此れ以上の擴大像は無意味である．

（本研究要旨は第23回弘前医学例会—昭 30．12—並び

に第15回日本医学放射線学会総会—昭和31．4—に於て演説した).

文　献

1) Pendergrass. E.P., Robert. A.G.: Radiology. Vol. 50, 725～745, 1948. —2) Shank: A Text-Book of X-Ray Diagnosis 1, 252～263, London (1938). —3) Schinz, H.R., Baensch, W, E., Friedel, B., Uehlinger, E.: Lehrbuch der Röntgendignostik, 5 Lieferung, 2125～2160, (1951). —4) 有馬英二，白川玖治：日レ学誌，8巻3号，1～35，(昭5．10). —5) 宮地韶太郎：日医放誌，12巻10号，39～54，(昭28．1). —6) 中村隆：最新医学，9巻1号，91～99，(昭29．1). —7) 立入弘：日結，11巻5号，288～297，(昭27．5). —8) 野崎秀英：労働科学，27巻4号，169，(昭26．4). —9) 野崎秀英：最新医学，9巻1号，82～91，(昭29．1). —10) 岡治道，山本幹夫：珪肺，103～116，日本産業衛生協会編，(昭28). —11) 浅川春徳：労働科学，31巻12号，819～828，(昭30．12). —12) 浅川春徳：労働科学，32巻1号，43～51，(昭31．1). —13) 高橋信次，小見山喜八郎：日医放誌，14巻3号，220～226，(昭29．3). —14) 吉田三毅夫：日医放誌，15巻2号，91～99，(昭30，2). —15) 小見山喜八郎，藤巻正裕，橋本美輝，坂上絢一郎：日医放誌，15巻11号，46～55，(昭31．2). —16) Silicosis: Records of internationl conference, held in Geneva. (1938). —17) 赤崎兼義：珪肺，63～96，日本産業衛生協会編，(昭28). —18) 赤崎兼義：日本臨床，7巻4号，222～227，(昭24．4). —19) 野崎秀英：第1回日医放学会宿題報告，20頁，(1952). —20) 竹内住人：北越医学会雑誌，59，306～327，(昭19). —21) Rauber-Kopsch: Lehrbuch und Atlas der Anatomie des Menschen. B. 2, 1955. Georg Thieme Verlag. Stuttgart. 161～163. —22) Arturo. Gilardoni, Gerhart. S. Schwarz. Radiology. Vol. 51, No. 6, p. 816～878, (1952). —23) D.E. Fletcher. K-A. Rowley. British Journal of Radiology. Vol. 24, No. 287, p. 598～604, (1951).

Enlargement Radiography of Silicosis
(Study on Enlargement Radiography, 16th Report)

By

Tatsuyo Shinozaki, and Kihachiro Komiyama.

Department of Radiology, Hospital of the Hirosaki University. Hirosaki, Japan.

(Director: Prof. Shinji Takahashi)

In this report the enlarged x-ray images of silicosis are discussed with comparing of that of the normal radiograms. Patients suffering from silicosis were radiographed by means of the rotating anode tube with a very fine focal spot of 0.3 mm in size, with enlargement ratio of 2.5 and 4, under the exposing condition of tube terminal of 70 kVp, tube current of from 8 to 10 mA, target film distance of 150 cm and exposing time of 0.2 second.

1) While the normal radiogram revealed the slight increase of the shadow of lung markings but none of nodular shadow in the lung field, there was imaged in the enlargement radiograms numerous shadow of star shape of from 1 to 2 mm in size with arrangement of ring formation and faint shadow of lung markings difficult to be traced.

The advanced form of silicosis, of which normal radiogram was imaged nodular shadows in the lung field, presented more concrete and increased nodular shadows of star shape stretching each other and forming nets with their process.

2) The standard type of siliosis in radiogram can be regarded as small shadows in star shape. Each of these stretch with spinous process or mingled each other. As a result there will be imaged nodular and net-like shadow as a whole.

3) The enlargement radiography will be a technic to be used for detecting for examination of the silicosis in their early stage.

4) The 2.5 time enlargement radiogram will be suitable to be used for examination of the silicosis, when used the focal spot of 0.3 mm in size.