The University of Osaka
Institutional Knowledge Archive

Title	子宮頸癌放射線治療後のMRIと骨盤内制御の関連性についての検討
Author(s)	梶原, 朋子; 片岡, 正明; 濱本, 泰 他
Citation	日本医学放射線学会雑誌. 2005, 65(4), p. 438-443
Version Type	VoR
URL	https://hdl.handle.net/11094/19330
rights	
Note	

The University of Osaka Institutional Knowledge Archive : OUKA

https://ir.library.osaka-u.ac.jp/

The University of Osaka

子宮頸癌放射線治療後のMRIと骨盤内制御の関連性についての検討

梶原　朋子[1)]　片岡　正明[1)]　濱本　泰[1)]
居倉　美穂[1)]　細川　浩平[1)]　井上　武[1)]
最上　博[1)]　日浦　昌道[2)]　望月　輝一[3)]

1）独立行政法人国立病院機構四国がんセンター放射線科
2）同婦人科　3）愛媛大学医学部放射線医学教室

Prediction of Pelvic Control Using MRI for Patients with Cervical Carcinoma Treated with Radiotherapy

Tomoko Hyodo Kajiwara[1)], Masaaki Kataoka[1)], Yasushi Hamamoto[1)], Miho Ikura[1)], Kouhei Hosokawa[1)], Takeshi Inoue[1)], Hiroshi Mogami[1)], Masamichi Hiura[2)], and Teruhito Mochizuki[3)]

Purpose: To investigate the usefulness of MRI for predicting pelvic control (PC) of cervical cancer treated with radiation therapy (RT).
Materials and Methods: Forty-four cervical cancer patients treated with definitive RT were retrospectively analyzed. MRIs were completed before and after RT, and the longest diameter (LD) of the residual tumor was measured on post-RT MRI. Pathologic evaluation for residual tumor was also performed. Therapeutic response was assessed using MRI. Median follow-up time for the 44 patients was 34 months. The correlations between PC rate, MRI, and pathological findings were investigated.
Results: The 3-year PC rates of LD=0 cm (n=23) after RT, 0<LD<or=2 cm (n=15), and LD>2 cm (n=6) were 85%, 80%, and 0%, respectively (p<0.0001). There was no significant difference in PC according to the presence (n=8) or absence (n=36) of residue in the pathologic materials (3-year PC rate: 63% vs. 77%). Three-year PC rates according to therapeutic responses were 85% in complete response (n=23), 72% in partial response (n=18), and 0% in stable disease or progressive disease (n=3) (p<0.0001).
Conclusion: MRI is useful for predicting PC in cervical cancer treated with RT, and LD greater than 2 cm after RT is a good marker for poor PC.

Research Code No.: *609.9*

Key words: *Cervical cancer, Radiotherapy, MRI*

Received May 2, 2005; revision accepted Sep. 26, 2005

1) Department of Radiology, National Hospital Organization Shikoku Cancer Center
2) Department of Gynecology, National Hospital Organization Shikoku Cancer Center
3) Department of Radiology, Ehime University School of Medicine

別刷請求先
〒791-0295　東温市志津川
愛媛大学医学部放射線科
梶原　朋子

緒　言

子宮頸癌の放射線治療において，MRIは大きな役割を果たしており，治療前の病期診断，腫瘍サイズの計測によって予後の予測が可能であるほか，放射線治療の効果判定においても必須のものとなっている[1)-4)]．しかし治療効果判定の適切な施行時期は，外照射治療中から治療後一定期間まで緒論あり[3), 5)]，いまだ確立されていない．当施設では，予定の照射終了直後にMRI検査と病理学的検査を行い，腔内照射を追加するか否かの判断の一助としてきた．本研究では，これらの有用性を明らかにするために，^{192}Irを具備した高線量率アフターローディングシステム（以下Ir-RALS）を併用して根治照射を行った子宮頸癌新鮮症例を対象とし，MRIと病理学的検査のそれぞれによる治療効果判定と骨盤内無再発率との関連について検討した．

対象と方法

1999年４月～2003年12月に，根治照射（Ir-RALSによる腔内照射併用外照射および腔内照射単独照射）を行った子宮頸癌症例96例のうち後述の52例を除外し，44例を対象とした．病期については，進行期分類〔UICC，TNM分類（1997年）〕に基づいて決定した．除外症例の内訳は，治療後（照射終了日の２週間前から１月後とする）のMRIと病理学的検査（組織診あるいは細胞診）のいずれかあるいは両方とも施行されてない症例31例，MRIによる効果判定が不適切と考えられる０期およびIA期の症例５例，治療前のMRIで腫瘍を指摘し得なかった症例２例，初発時に傍大動脈リンパ節以外の遠隔転移があった症例１例，術後再発例８例，経過不明例５例であった．対象症例44例の年齢は，48～86歳（中央値70歳）で，病期分布は，IB期５例，II期17例（IIA期８例，IIB期９例），III期15例（IIIA期０例，IIIB期15例），IV期７例（IVA期５例，IVB期２例）であった．IVB期２例はいずれも初発時に傍大動脈リンパ節転移陽性例であった．組織型の内訳は，扁平上皮癌39例（角化型12例，非角化型26例，疣状癌１例），腺癌５例であった．対象症例44例の観察期間は，化学療法を含む治療開始日を起算日とし，9～58

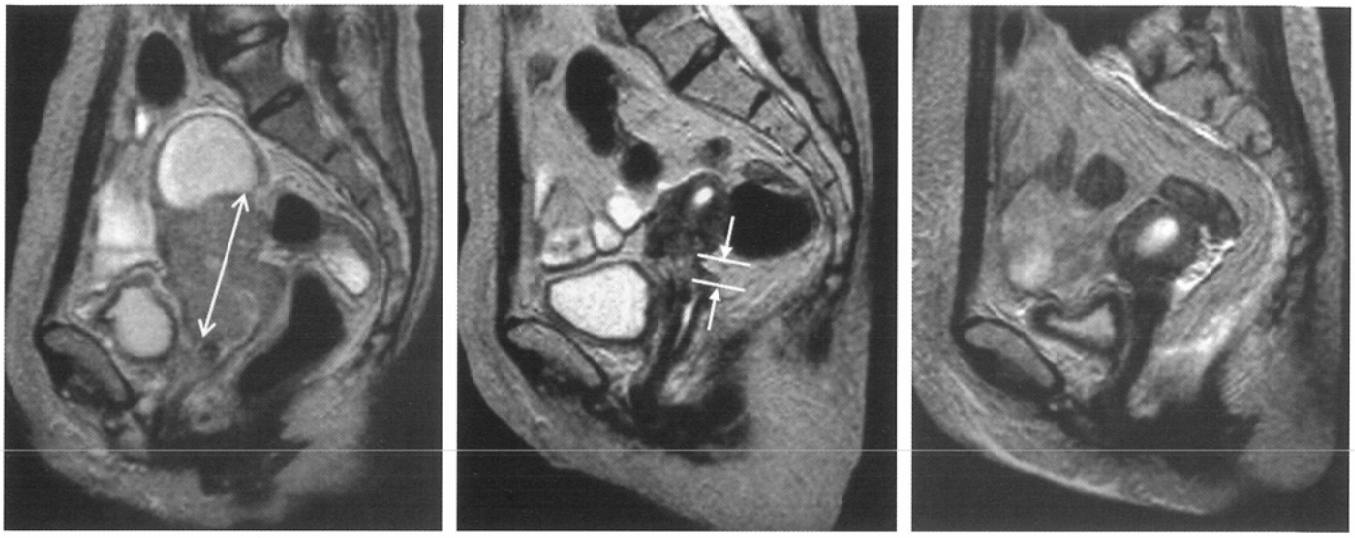

Fig. 1　A 61-year-old woman with stage IIIB cervical cancer. The images show sagittal T2-weighted MR images with the largest tumor cross-section.
A: Before chemoradiotherapy, the cervix was replaced with a bulky mass. The longest tumor diameter (arrow) was 60 mm.
B: Eight days after chemoradiotherapy, the tumor decreased to 15 mm in diameter (arrows). Tumor response was judged as partial response.
C: Two months after the completion of RT, tumor of the cervix was not detectable.

A | B | C

月（中央値34月）であった．

放射線治療は，外照射に腔内照射を併用した．外照射は，マイクロトロンHTM-2200（日立社製）を用いて，1回線量1.8～2.0Gy（中央値1.8Gy）で行った．前後対向2門で全骨盤照射19.8～50.0Gy（中央値30.6Gy）を行った時点で中央遮蔽し，外照射総線量30.0～50.4Gy（中央値50.2Gy）まで行った．腔内照射は，マイクロセレクトロンHDR（Nucletron社製）を用いて，中央遮蔽後に，外照射と並行して週1回行い，腔内照射施行日には外照射を休止した．腔内照射の線源時間配分はManchester法に準じ[6]，A点線量6Gy/回/週を4回すなわち総線量24Gyを基本としたが，4回目の腔内照射施行後1週間以内に，肉眼所見，内診所見，コルポスコピー，MRIおよび病理診断にて効果判定を行い，これらを総合して腫瘍の残存が疑われる症例には腔内照射を1回追加した．腔内照射の施行回数の内訳について，下痢などの有害事象のために，腔内照射を2回および3回で中止した症例が1例ずつあり，腔内照射4回で治療を終了した症例は24例であった．5回目の腔内照射を追加した症例は18例（IB期1例，IIA期4例，IIB期3例，IIIB期7例，IVA期2例，IVB期1例）であった．なお，治療後のMRIで残存腫瘍と思われる異常信号域を認めたが，5回目の腔内照射を行わなかった症例は7例あった．このうち5例は肉眼所見および病理所見で明かに残存腫瘍を疑う所見がなかったため，1例は肉眼的にも病理学的にも残存が明らかであったが根治治療とはならないと考えたため，いずれも腔内照射4回で終了した．残り1例は副作用（下痢）のため腔内照射3回で終了した．また，化学療法を併用した症例は22例（IB期2例，IIA期3例，IIB期7例，IIIB期7例，IVA期2例，IVB期1例）あり，放射線治療前に施行したのは8例（cisplatin 40mg/m^{2}中心に週1回×1～3コース），照射と同時併用したのは14例（carboplatin AUC 1.5または2を週1回×4～9コース）であった．

照射終了時のMRI撮像は，治療終了日（最終腔内照射施行日）の14日前～23日後（中央値4日後）であった．

MRIにおける腫瘍の大きさの評価方法として，RECIST（Response Evaluation Criteria in Solid Tumors）ガイドライン[7]に基づき，腫瘍と思われる異常信号域の最長径をフィルム上で計測し，さらに縮小効果を，①完全奏効（complete response; CR），②部分奏効（partial response; PR）および③不変（stable disease; SD）あるいは進行（progressive disease; PD）の3群に分類した．MRIはGyroscan Intera 1.5T（Philips社製）を用いて行い，計測に用いたシークエンスは，T2強調像（SPIR含む，TR＝2300～6045，TE＝82.5～105）であり，断面は軸位断，矢状断における腫瘍の最長径のうち，最も大きな値を用いた．Fig. 1にその1例を示す．治療前後併せて88件のMRI画像のうち，軸位断を用いて評価したのは16件でスライス厚は6～7mm（中央値6mm），矢状断を用いたのは72件でスライス厚は4.5～7mm（中央値6mm）であった．

病理学的診断については，組織診（n＝41）は，材料をpunched biopsyで採取し，大星・下里[8]による分類により，grade III，IVを腫瘍の残存なし，0，I，IIを残存ありとした．また，細胞診（n＝41）は，Papanicolou class分類に基づいており，class I，II，IIIを腫瘍の残存なし，IV，Vを残存ありとした．44例中，組織診のみ，あるいは細胞診のみ施行された症例がそれぞれ3例あった．組織診と細胞診のいずれも行われ，両者の結果に乖離がみられる場合は，いずれかで腫瘍残存がみられたものを「病理学的に腫瘍残存あ

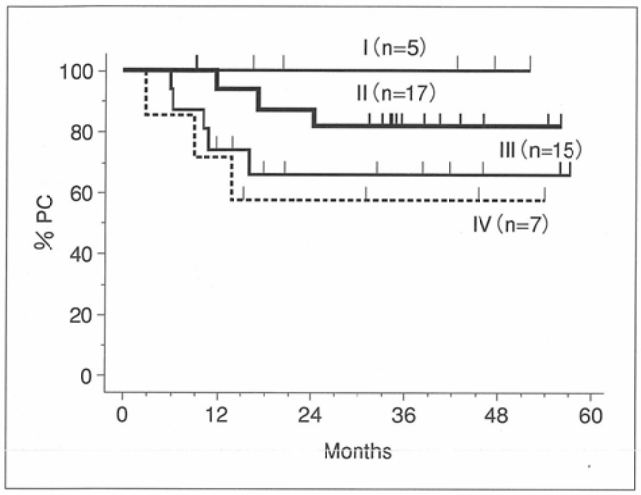

Fig. 2 Pelvic control (PC) curves according to clinical stage.

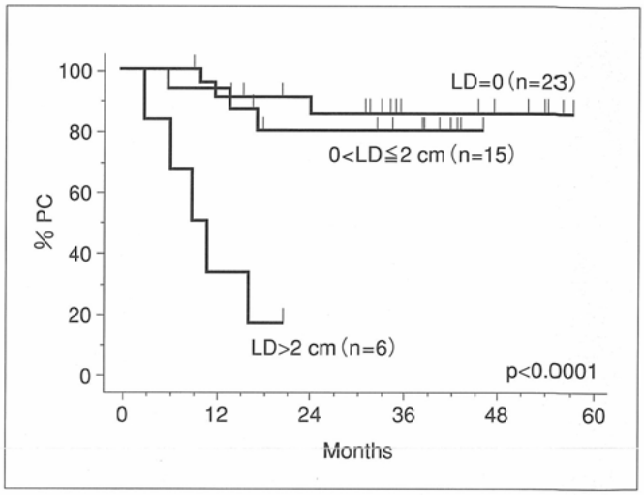

Fig. 3 Pelvic control (PC) curves as a function of tumor size assessed by MRI after chemoradiotherapy.
LD: the longest diameter of tumor

り」として検討した．材料採取は，治療終了日の11日前～27日後(中央値0.5日後)であり，照射終了時MRI撮像日の17日前～15日後(中央値2日前)であった．

累積骨盤内無再発率の評価はKaplan-Meier法を用い，有意差の検定にはLog rank検定を用いた．

結　果

1．全対象症例の骨盤内無再発率

全対象症例44例について，病期別の骨盤内無再発率をFig. 2に示す．3年骨盤内無再発率はI期(n = 5)100%，II期(n = 17)81%，III期(n = 15)65%，IV期(n = 7)57%であった．最終観察日(2004年12月)の状態は，無病生存25例，担癌生存3例，原病死14例，他病死1例，原因不明死1例であった．

2．MRIによる治療効果判定

1)放射線治療終了時の腫瘍最長径

放射線治療終了時の腫瘍最長径が0cmの群(n = 23)，> 0かつ≦2cmの群(n = 15)，> 2cmの群(n = 6)の3群についての骨盤内無再発率を検討した(Fig. 3)．前2群の3年骨盤内無再発率は，それぞれ85%，79%であった．> 2cmの群の1年骨盤内無再発率は33%であり，他の2群よりも有意に低かった($p < 0.0001$)．

2)腫瘍縮小効果

次に，治療前のMRIと，治療終了時のMRIでの腫瘍最長径から縮小率を算出し，縮小効果をCR(n = 23)，PR(n = 18)，SDあるいはPD(n = 3)の3群に分けて骨盤内無再発率を検討した結果をFig. 4に示す．治療開始時の腫瘍最長径は0.8～9.0cm(中央値4.0cm)，終了時の腫瘍最長径は0～4.0cm(中央値0cm)であった．CR群，PR群の3年骨盤内無再発率は，それぞれ85%，72%，SDおよびPD群の1年骨盤内無再発率33%であり，CRないしPR群で骨盤内無再発率は有意に良好であった($p < 0.0001$)．

3．病理診断による治療効果判定

放射線治療終了時の病理学的効果判定についての骨盤内無再発率をFig. 5に示す．病理学的に腫瘍残存がない症例は36例，残存のみられた症例は8例で，それぞれの3年骨盤内無再発率は77%，63%であり，両者に差はみられなかった($p = 0.57$)．

4．MRIと病理診断の併用による評価

1)の結果より，治療終了時のMRIで測定した腫瘍最長径2cmを境に骨盤内無再発率が大きく異なったので，腫瘍最長径≦2cmの群を「治療効果あり」，> 2cmの群を「治療効果なし」として，病理学的診断との相関および，全観察期間を通じての骨盤内粗無再発率について検討した(Table)．MRIと病理診断に乖離があるのは12例で，MRIにおいて治療効果なし，病理診断で腫瘍残存なしと判定された症例は5例，またMRIで治療効果あり，病理診断で腫瘍残存ありと判定された症例は7例であった．また，病理診断において腫瘍残存なしと判定された症例のうち，MRI上でも治療効果ありとされた症例の骨盤内粗無再発率は87%(27/31)であり，MRI上では治療効果なしとされた症例は20%(1/5)であった．

病理学的診断によって腫瘍の残存がみられなかった36例について，MRIでの効果判定に従った骨盤内無再発率をFig. 6に示す．腫瘍最長径2cm以下の群(n = 31)では3年骨盤内無再発率87%，2cmより大きい群(n = 5)は1年骨盤内無再発率40%であり，有意に前者で良好であった($p < 0.0001$)．

考　察

子宮頸癌では，I期からIVA期までのすべての病期が根治

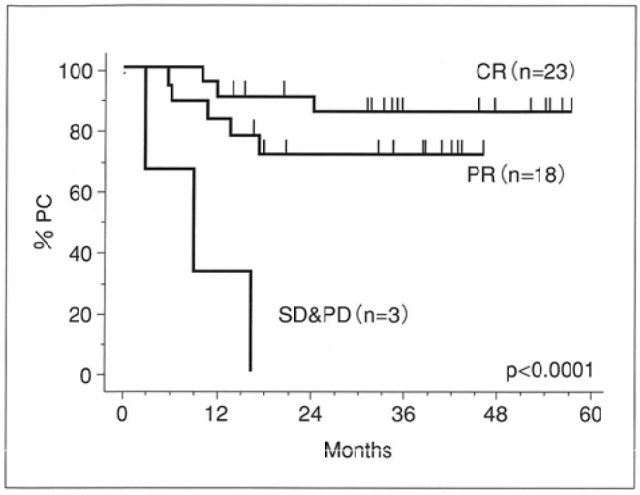

Fig. 4　Pelvic control (PC) curves as a function of tumor response assessed by MRI.
CR: complete response; PR: partial response; SD: stable disease; PD: progressive disease

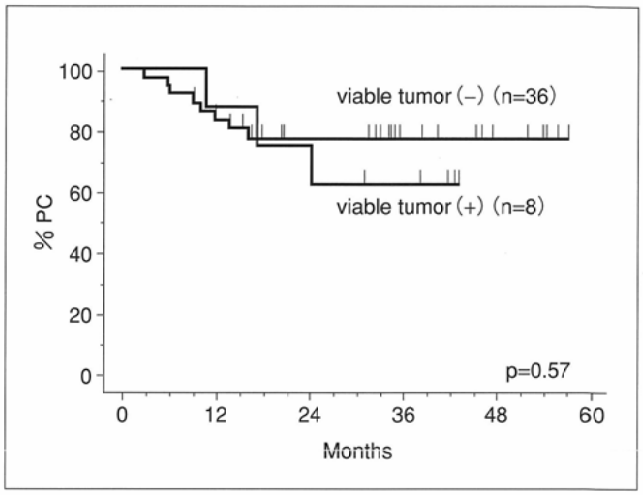

Fig. 5　Pelvic control (PC) curves according to pathological residual tumor.

Table　Correlation between the longest diameter of tumor (LD) of MRI after chemo-radiotherapy and pathological finding

		LD		
		≦2 cm	>2 cm	
Pathological viable tumor	(−)	31 87% (27/31)*	5 20% (1/5)*	36
	(+)	7 71% (5/7)*	1 0% (0/1)*	8
		38	6	44

*: pelvic control rate

的放射線治療の適応と考えられており，わが国でも広く行われているが，一般に手術適応とならない局所進行子宮頸癌の治療成績は不良であり，化学療法や放射線を用いた初期治療による骨盤内制御の成否が予後を左右する．これを予測するために，主に病理学的診断とMRIによる評価が一般に用いられ，その方法や施行時期についてはこれまで多く論じられてきたものの，いまだ標準化されていないのが現状である[3)-5)]．

MRIによる効果判定と局所制御の関連性についてはいくつかの報告がみられる．Mayrら[9)]は，治療終了後1～2月の時点のMRIの評価で腫瘍残存のなかった症例では，局所再発率21%(5/24)であったと報告している．またHatanoら[10)]は治療終了後3月でのMRIでの評価で残存のない症例は局所制御100%としている．われわれの検討では，治療終了時のMRIで腫瘍最長径が0cmであった症例の3年骨盤内無再発率は85%であり，Mayrらの報告に近いものであった．さらに，本検討において，放射線治療終了時のMRIで腫瘍の最長径が2cm以下の群は，2cmより大きい群よりも有意に優れた骨盤内制御を示した($p < 0.0001$，Fig. 3)．また，腫瘍の縮小効果についてみると，CR，PR例はSD，PD例に比し有意に良好な骨盤内無再発率を示した($p < 0.0001$，Fig. 4)．実際には，他の部位の放射線治療後にCRとなっても，骨盤内再発する症例は日常少数ながら認められ，このあたりが画像診断の限界であろうと考えられるが，MRIによる効果判定はよく局所効果を表しているといえる．

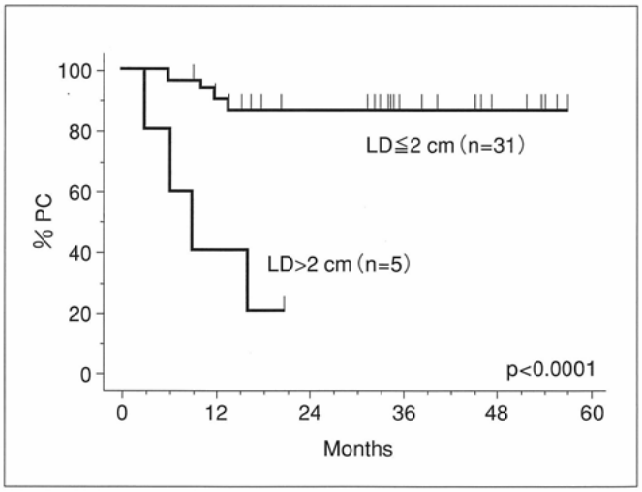

Fig. 6　Pelvic control (PC) curves according to the longest diameter (LD) assessed by MRI in patients with no pathologic residue after radiotherapy (n=36).

MRIを用いて子宮頸癌の治療効果を判定する際の腫瘍の大きさの評価方法については，報告により多様である．Burghardtら[2]は，非侵襲的な腫瘍の大きさの評価方法のうち，“three-dimentional ROI-based tumor volumetry”が，最も正確であったとしている．また，先述のHatanoら[10]の検討では子宮頸癌において，腫瘍を楕円形の球体と仮定して，3平面での長径を用いて腫瘍体積を算出するsimple diameter-based ellipsoid methodが治療効果の予測に有用であったと述べている．Mayrら[3]は，病期IB_2～IVBおよび術後局所再発の子宮頸癌症例60例の検討で，外照射45～50Gy照射時に治療効果を評価した場合，腫瘍の輪郭をトレースし，腫瘍体積を算出するROI volumetryがsimple diameter-based ellipsoid methodよりも有用であったと報告している．これらの手法は，真の腫瘍の大きさに，より近い値で局所を評価できるが，比較的煩雑であり，日常診療においてはより簡便かつ迅速な方法が求められる．われわれの検討では，腫瘍の大きさを表す数値として，矢状断と軸位断のそれぞれで計測した最長径のうち大きな値を用いた．その根拠としたRECISTガイドライン[7]では，MRIを用いて評価する際，多断面かつ多種のシークエンスのうち，いずれの画像を用いるべきか明確に言及していないが，MRIはCTよりも組織分解能が高い上，多断面で評価することにより，CTの軸位断のみでの計測よりも信頼できる値が得られるといえよう．また今回の検討において，MRIを用いたRECISTに基づいた効果判定を用いることで，予後の予測が可能であったことは，この方法の妥当性を示唆するものと考えられる．

病理学的診断は，残存腫瘍のviabilityを評価するうえで欠かせない手段であるが，本検討では，治療終了時においては，病理学的にviableな腫瘍残存の有無による3年骨盤内無再発率の有意差はみられなかった(Fig. 5)．放射線治療後の子宮頸癌では，viableな腫瘍細胞はしばしば子宮腟部表面より深部にあるため，偽陰性となる確率が高くなっている[11]ことが考えられる．当施設ではpunched biopsyを行っているため，drill biopsyよりもその傾向は強く表れている可能性がある．一方，病理学的にviableな腫瘍残存が認められた場合についても，われわれの検討では3年骨盤内無再発率が63％あり，信頼性は高くない．Araiら[12]のdrill biopsyを用いた検討では，放射線治療終了時にviableな腫瘍細胞がみられた症例の80％で，放射線治療終了時の4～8週間後にviableな腫瘍細胞の消失が認められており，この時期の病理学的診断では骨盤内制御の正確な予測は困難と思われる．

MRIを用いた治療効果判定をいつ行うのが適切かという点については，外照射中[3, 10]，治療終了後1～2月[3]，治療終了後3月[10]などと緒論ある．一方で，治療終了後にある程度時間が経ってからの評価は，放射線治療終了後からの間になされた，他の治療による修飾が加わっている可能性があり，治療効果の予測に不適切であるとの指摘もある[3, 13]．当施設では，放射線治療終了時を目安に，MRI，病理学的診断や内診所見，肉眼所見などと総合して治療効果判定を行っているが，この時期の検査によって追加治療を決定することの是非については議論のあるところである．つまり残存ありとして，過剰な治療を施す可能性がある．また治療終了時点でMRIにて残存の認められる症例に対して，腔内照射を追加することによって予後が改善したかどうかについても不明である．これは一律の外照射＋腔内照射後に，残存のある症例を対象にして，追加照射するかどうかのランダム化比較試験によってのみ解決できる．しかし現時点での日常診療においては，腫瘍残存があるにもかかわらず治療を終了することは勇気の要ることであり，残存があれば耐容線量内で追加治療をせざるを得ない．追加治療などの方針を決定するには，より早い時期に予後を予測する必要がある．本検討によって，一連の放射線治療終了時のMRI検査にて残存腫瘍の最長径が2cm以下であれば，骨盤内制御の可能性は約80％であることが示され，治療終了を決定する一つの指標となりうると考えられる．

治療終了時のMRIで残存腫瘍長径が2cmより大きい症例に対して，どのような治療戦略を立てるかは今後の課題である．救済手術も一つの手段であるが，本検討の対象症例には外科的手術を施行した症例はなかった．高齢を理由に手術不能とされた症例以外は，局所進行例がほとんどで，放射線治療後の手術対象とはならなかったためである．また，腔内照射のさらなる追加は，有害事象の頻度が高くなる可能性があり，腔内照射30Gy(A点で6Gyを5回)以上の治療は考えにくい．他の選択肢として救済化学療法が挙がるが，根治を目指すものとしては効果が低く，また補助化学療法の有効性も証明されていない．今後は，より有効な化学療法を用いた化学・放射線療法等により，局所制御のさらなる向上が期待される．

結　論

子宮頸癌の放射線治療終了時での治療効果判定において，MRIによる腫瘍の最長径の計測を行うことにより，骨盤内制御の可否をより正確に予測することが可能である．放射線治療終了時の腫瘍残存最大径が2cm以下の症例においては，骨盤内制御の可能性が大きく，予後の予測に有効な指標となる．

文　献

1) Jeong YY, Kang HK, Chung TW, et al: Uterine cervical carcinoma after therapy: CT and MR imaging findings. Radiographics 23: 969–981, 2003
2) Burghardt E, Hofmann HM, Ebner F, et al: Magnetic resonance imaging in cervical cancer: a basis for objective classification. Gynecol Oncol 33: 61–67, 1989
3) Mayr NA, Taoka T, Yuh WT, et al: Method and timing of tumor volume measurement for outcome prediction in cervical cancer using magnetic resonance imaging. Int J Radiol Oncol Biol Phys 52: 14–22, 2002
4) Yamashita Y, Baba T, Baba Y, et al: Dynamic contrast-enhanced MR imaging of uterine cervical cancer: pharmacokinetic analysis with histopathologic correlation and its importance in predicting the outcome of radiation therapy. Radiology 216: 803–809, 2000
5) Ohara K, Tanaka Y, Tsunoda H, et al: Assessment of cervical cancer radioresponse by serum squamous cell carcinoma antigen and magnetic resonance imaging. Obstet Gynecol 100: 781–787, 2002
6) Tod M, Meredith WJ: Treatment of cancer of the cervix uteri, a revised Manchester method. Br J Radiol 26: 252–257, 1953
7) Therasse P, Arbuck SG, Eisenhauer EA, et al: New guidelines to evaluate the response to treatment in solid tumors. J Natl Cancer Inst 92: 205–216, 2000
8) Shimosato Y, Oboshi S, Baba K: Histological evaluation of effects of radiotherapy and chemotherapy for carcinomas. Jpn J Clin Oncol 1: 19–35, 1971
9) Mayr NA, Magnotta VA, Ehrhardt JC, et al: Usefulness of tumor volumetry by magnetic resonance imaging in assessing response to radiation therapy in carcinoma of the uterine cervix. Int J Radiol Oncol Biol Phys 35: 915–924, 1996
10) Hatano K, Sekiya Y, Araki H, et al: Evaluation of the therapeutic effect of radiotherapy on cervical cancer using magnetic resonance imaging. Int J Radiol Oncol Biol Phys 45: 639–644, 1999
11) Nakano T, Oka K, Arai T: Histological and immunohistochemical prediction for local control of cervical squamous cell carcinoma treated with radiotherapy alone. Int J Radiol Oncol Biol Phys 19: 1011–1019, 1990
12) Arai T, Nakano T, Oka K: Local control prediction by histologic grading or radiation effects with drill biopsy specimens for uterine cervical cancer. Int J Radiol Oncol Biol Phys 27: 811–816, 1993
13) Flueckiger F, Ebner F, Poschauko H, et al: Cervical cancer: serial MR imaging before and after primary radiation therapy —a 2-year follow-up study. Radiology 184: 89–93, 1992
14) Cox JD, Stetz J, Pajak TF: Toxicity Criteria of the Radiation Therapy Oncology Group (RTOG) and the European Organization for Research and Treatment of Cancer (EORTC). Int J Radiol Oncol Biol Phys 31: 1341–1316, 1995