The University of Osaka
Institutional Knowledge Archive

Title	CTによる膵臓癌の進展度診断
Author(s)	藤田, 信行
Citation	日本医学放射線学会雑誌. 1990, 50(1), p. 1-10
Version Type	VoR
URL	https://hdl.handle.net/11094/19331
rights	
Note	

The University of Osaka Institutional Knowledge Archive : OUKA

https://ir.library.osaka-u.ac.jp/

The University of Osaka

日本医放会誌：50（1），1—10，1990（平2）

CTによる膵臓癌の進展度診断

北海道大学医学部放射線医学講座
藤　田　信　行

（平成元年2月28日受付）
（平成元年7月14日最終原稿受付）

Role of CT in Evaluation of the Extension of Pancreatic Cancer

Nobuyuki Fujita
Department of Radiology, School of Medicine, Hokkaido University

Research Code No. : 515.1

Key Words : CT, pancreatic cancer, staging of pancreatic cancer

CT findings of 39 lesions from 37 cases of pancreas cancer were correlated with surgical and/or pathological findings. Each finding was recorded following "General rules for surgical and pathological studies on cancer of pancreas" proposed by Japanese pancreatic society.

CT employed in this study is Somatom II (Siemens) with scan time of 5 seconds and slice thickness of 8 mm. Contrast study with bolus injection of contrast medium is a basic procedure in all the cases.

The results are as follows:

1) T factor (size of the tumor) was underestimated in 9 lesions, no overstimation was observed. It is because that the contrast enhancement surrouding low density was not included in the size of the tumor.

2) No positive results were observed in lymphnode group of #17, but many false positives in #12. Results of diagnosis of lymphnodes metastasis was poor, the total accuray was 65.5%.

3) CT was very effective in the diagnosis of V factor, total accuracy was 95.5%.

4) In S (serosal invasion) and RP (retroperitoneal infiltration) factors, the total accuracy was 81.0%, and 87.1% respectively, when the protrusions into and the disappearance of the surrounding fat plane were taken into account.

5) CT is not effective in the diagnosis of CH (bile duct invasion) factor, because of undifferentiation between compression and invasion from the surrounding pancreas tumor.

6) Results of CT was good in Du (duodenal invasion) factor.

7) Finally, it was concluded that CT is effective in the staging diagnosis of pancreatic cancer.

I. はじめに

膵臓癌は，CT診断以前には低緊張性十二指腸造影，十二指腸内視鏡検査，ERCP，血管造影により診断され，特にERCP，血管造影における微小癌の診断は，現在でも精力的に取組まれている重要な課題である．遅れて参加した手法であるCT診断は，機器の進歩，造影剤の進歩とともに膵臓癌の診断に於ける立場を確立し[1)~3)]，方法論的にもdynamic CT[4)~6)]，bolus CTにより[7)8)]，現在では膵の形態的変化をきたさない小さな膵臓癌の診断，膵臓癌と慢性膵炎の鑑別診断にも有効とされている[5)9)11)~15)]．特にCTの有用性は，腫瘍それ自

体のみならず，その周囲の変化を死角なく画像化し得ることにあり，先に述べた手法を統合しても成し得ない術前の進展度診断には不可欠の手法である．

今回筆者は，手術，あるいは病理学的検索により決定された進展度診断に必要な因子の検討を行い，膵臓癌の進展度診断に於けるCTの有用性について報告する．

II. 対象および方法

対象は1981年5月より1985年12月の間に北海道大学医学部附属病院放射線科でCT検査が施行された膵臓癌111例中，手術，あるいは病理学的検索により各因子の決定された37例である．うち2例は膵内に2個の癌を有し計39病変である．使用機種はSiemens Somatom IIで，スライス厚8mm，スキャン時間5秒である．既に報告した如く[7)13)]，30%meglumine iotalamate 100ccを急速静注後，残りをdrip infusionにて肝円蓋部よりスキャンを開始，膵尾部の出現レベルで60%meglumine iotalamate 50ccをbolus injectionした．

検討項目はT因子，N因子，V因子，S因子，Rp因子，CH因子，Du因子と，最終ステイジ診断であり，いずれの所見も，日本膵臓病研究会編「膵臓癌取扱規約」[16)]に従って記載された．なおCT所見は，術中肉眼所見同様大文字で表現した．病変が各因子を決定すべき構造より十分離れた症例では全因子の病理学的所見記載は不可能であり，各因子毎の検討病変数は異なる結果となった．

T因子の検討に於いては，腫瘍サイズの計測は一部はCRT上で，一部はhard copy上で行われ，対応される腫瘍径は手術，あるいは病理所見における最大径とし，両所見記載例では病理所見が採用された．腫瘍径は，膵の限局的腫大の有無，腫瘍の検出能，腫瘍の性状と対応された．膵の腫大の判定はHaaga[17)]の方法に依った．原則として低吸収域を腫瘍と読影した．しかし腫瘍の性状として，a）低吸収値を呈する，b）腫瘍全体に強い染まりをみる，c）吸収値の低下した膵内に比較的高い吸収域として表現される，の三つのパターン分類を行った．従って低吸収域周囲の染まりは腫瘍径の計測上無視された．

N因子の検討に於いては，正常構造以外のすべてがリンパ節と読影された．

V因子の検討においては，門脈，上腸間膜静脈，脾静脈のわずかな狭少化をV_2，強い狭少化，固定不能をV_3とし，V_1は設定せずわずかな所見を見る例もV_2と評価した．病理学的に確認された症例を対象としたが，腫瘍が明らかに門脈，上腸間膜静脈，脾静脈より離れた2例は，病理学的にv_0が確定していないがv_0群に含め検討された．

S因子の検討に於いては，膵内に限局する腫瘍をS_1以下，腫瘍が前方被膜に達し，かつ脂肪層内への突出をS_2，他臓器間の脂肪層消失をS_3とした．

Rp因子の検討に於いては，膵後面脂肪層内への突出をRp_2，腫瘍が後方被膜に達し，脂肪層の消失，他臓器への圧排浸潤所見，あるいは他臓器同定不能をRp_3，上記所見を認めないものをRp_1以下とした．

CH因子の検討に於いては，胆管拡張をCH（＋）とし，非拡張をCH（－）とした．

Du因子の検討に於いては，十二指腸壁の異常な染まり，腫瘍と十二指腸が一塊となり，十二指腸のdensityを分離し得ない所見をDu(＋)とし，それ以外をDu（－）とした．

N因子，V因子に於いては，n_0，N_0，v_0，V_0をnegative，n_1以上，N_1以上，v_1以上，V_1以上をpositiveと評価した．S因子，Rp因子に於いてはs_0，s_1，S_1以下，rp_0，rp_1，Rp_1以下をnegative，se以上，S_2以上，rp_2以上，Rp_2以上をpositiveと評価した．CH因子，Du因子に於いてはch_0，ch_1，CH（－），du_0，du_1，Du（－）をnegative，ch_2以上，CH(＋)，du_2以上，Du(＋)をpositiveと評価した．

進行度診断では，stage II以下とIII以上を区分し，stage II以下をnegative，III以上をpositiveとして処理を行った．

III. 結　果

1. T因子の検討

T因子は39病変で検討された．T_1は2例，T_2は16例，T_3は11例，T_4は10例であった．

1）膵の限局的腫大（Table 1）

膵の限局的腫大[17]は，T_2 16病変中2病変（12.5%），T_3 11病変中6病変（54.5%），T_4 10病変中9病変（90.0%）に認められた．腫大をきたしたT_2病変は3cm台，腫大をきたさないT_4病変はびまん浸潤型であった．

2）腫瘍検出能（Table 2）

T_1では2病変中1病変(50.0%)，T_2では16病変中14病変（87.5%），T_3では11病変中10病変（90.9%），T_4 10病変中9病変（90.0%）で腫瘍が検出され，T_2以上では検出率に差を認めなかった．検出不能5病変中，T_2の2病変は3cm以下，T_3，T_4の各1病変はびまん浸潤型であった．なお膵の限局的腫大を伴う例では全例で腫瘍検出が可能であり，限局的腫大をみない22病変中でも18病変で検出が可能であった．

3）腫瘍の性状（Table 2）

a）低吸収値を示すもの

低吸収値のみの腫瘍像は，T_2 16病変中8病変（50.0%），T_3 11病変中11病変（100%），T_4 10病変中8病変（80.0%）に認められた．

b）強い染まりを呈する例（Fig. 1）

T_2の16病変中4病変（25.0%）のみで，全体では39病変中4病変（10.3%）であった．組織学的検索ではpoorly differentiated 1病変，moderately differentiated 2病変，well differentiated 1病変で一定の傾向は認められなかった．

c）比較的高い吸収値を呈するもの

T_1が1病変，T_2が4病変であった．T_1の病変は，膵の実質の吸収値低下により初めて検出可能になったと考えられた（Fig. 2）．

d）central low densityの有無

central low densityは，T_2 16病変中3病変（18.8%），T_3 11病変中3病変(27.3%)，T_4 10病変中4病変（40.0%）に認められた．

e）不一致例の検討（Table 3）

手術，あるいは病理学的検索により確定されたT因子とCTにより決定されたT因子の不一致は14例（36.0%）であった．腫瘍同定不能5病変（12.8%）を除くと，CTでT_2をT_1と診断された2病変，T_3をT_2と診断された2病変，T_4をT_3と診断された5病変といずれも1ランク以内の差であった．サイズ上の最大誤差はびまん浸潤型のT_4，10.5cmをT_3 4.5cmと診断された例における6cmであった．

2．N因子の検討（Table 4，5）

N因子は29例で検討された．表4に各リンパ節群別のCT診断能を示す．#6，#7，#11，#17は検出不能であった．#8，#13，#14，#16はtrue positive

Table 1　Focal enlargement of the pancreas

T_1	0/ 2(0.0%)
T_2	2/16(12.5%)
T_3	6/11(54.5%)
T_4	9/10(90.0%)

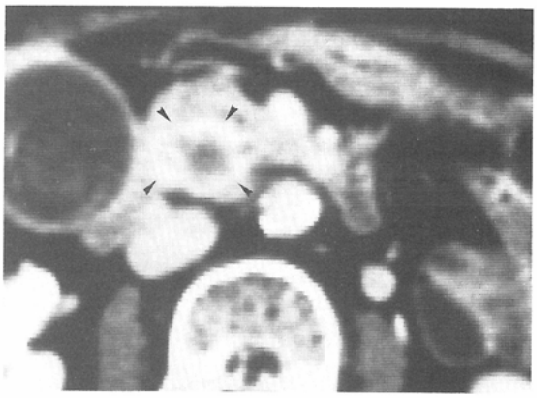

Fig. 1　There is prominent enhancement aroud the intrapancreatic bile duct（　）.

Table 2　Features of the tumor of the pancreas

	Tumor(−)	solid low	relatively high	stain	central low
T_1　2 lesions	1		1		
T_2　16 lesions	2	6	4	4	3
T_3　11 lesions	1	10			3
T_4　10 lesions	1	9			4

2a

2b

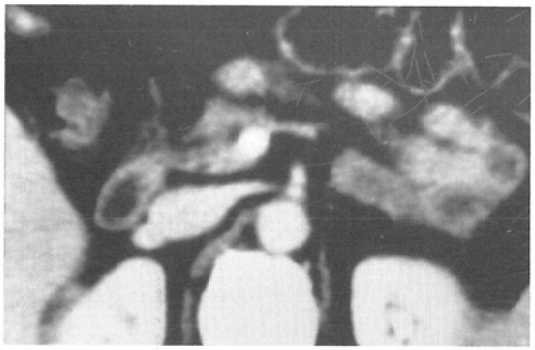

2c

Fig. 2 b) There is an abnormal structure of relatively high density compared to the surrouding pancreatic tissue in the head and body of pancreas (⇦).

Table 3 Disagreement in T factor

12 cases		
Surgery	CT	
T_1	T_x	1 lesion
T_2	T_x	1
T_3	T_x	1
T_4	T_x	1
T_2	T_1	2 lesions
T_3	T_2	2
T_4	T_3	5

Table 4 Results of N factor

	TP	TN	FP	FN	SE	SP	PPV	NPV	TA
# 6		28		1		100		96.6	96.6
# 7		27		2		100		93.1	93.1
# 8	4	19	1	5	44.4	95.0	80.0	79.2	79.3
# 9	1	28			100	100			100
#11		28		1		100		96.6	96.6
#12	4	20	4	1	80.0	83.3	50.0	95.2	82.8
#13	9	15	1	4	69.2	93.8	90.0	78.9	82.8
#14	3	20	3	3	50.0	87.0	50.0	87.0	79.3
#16	1	24	2	2	33.3	92.3	33.3	92.3	86.2
#17		21		8		100		72.4	72.4

TP : true psoitive, TN : true negative, FP : false positive, FN : false negative, SE : sensitivity, SP : specificity, PPV : positive predictive value, NPV : negative predictive value, TA : total accuracy

と同数の false negative が存在した．一方，#12で false positive が顕著であった．

n_0がN_0と診断されたのは8例，N_0をN＋（N_1以上）が7例，n＋（n_1以上）をN_0が2例，n＋をN＋が12例であった．sensitivity，specificity，positive predicitive value，negative predictive value，total accuracy は85.7%，53.3%，63.2%，80.0%，65.5%であった．診断成績不良の原因は

Table 5　Results of extension of the tumor

	N	V	S	Rp	CH	Du
	(n=29)	(n=22)	(n=21)	(n=31)	(n=32)	(n=31)
TP	12	9	10	15	13	6
TN	8	12	7	12	11	23
FP	7	0	1	3	6	1
FN	2	1	3	1	2	1
SE	85.7	90.0	76.9	93.8	86.7	85.7
SP	53.3	100.0	87.5	80.0	64.7	95.8
PPV	63.2	100.0	90.9	83.3	68.4	85.7
NPV	80.0	92.3	70.0	92.3	84.6	95.8
TA	65.5	95.5	81.0	87.1	75.0	93.5

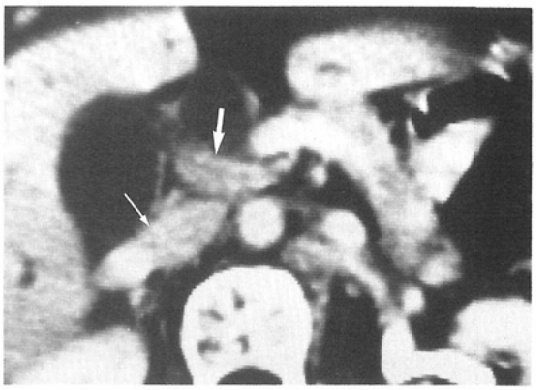

Fig. 3　Enlargement of the lymphonode (#13) (⇦). Low density in the IVC (⇦) is a laminar flow produced by bolus injection of the contrast medium.

4a

4b

4c

4d

Fig. 4　a, b, c) There is no abnomality in superior mesenteric artery and vein. V_0 in CT, and v_0 in pathology. d) Cancer of the body of pancreas with narrowing of the splenic vein is demonstrated (⇦). V_2 in CT, and v_2 in pathology.

7例を数えたfalse positiveにあると考えられた.

一方，手術時肉眼所見と病理所見を対応させた結果はsensitivity 86.7%，specificity 45.5%，positive predicitive value 68.4%，negative predictive value 71.4%，total accuracy 69.2%であり，CT所見と手術時肉眼所見との間に差を認めなかった（Fig. 3）.

3. V因子の検討（Table 5）

V因子は22病変で検討された. v_0をV_0と判断されたのは11病変, v_1をV_2が2病変, v_2をV_2が3病変, v_3をV_2が2病変, v_3をV_3が2病変であった. つまりv_0をV_0, v_2をV_2, v_3をV_3と正診したのは各11病変，3病変，2病変，計16病変で，正診率は72.7%であった. sensitivity, specificity, positive predicitive value, negative predictive value, total accuracyは各々90.0%，100%，100%，92.3%，95.5%と良好な診断成績であった（Fig. 4）.

4. S因子（前方被膜浸潤）の検討（Table 5）

S因子は21病変で検討された. s_0をS_2が1病変, seをS_1以下が3病変, seをS_2が9病変, seをS_3が1病変であった. sensitivity, specificity, positive predicitive value, negative predictive value, total accuracyは各々76.9%, 87.5%, 90.0%, 70.0%，81.0%とpartial volume averagingによる診断困難の予測にかかわらず診断能は良好であった（Fig. 5, 6）.

5. 作像条件による問題点

s_0症例8例で，作像条件による診断成績の検討を行った. 画像はwindow level 70～80H.U., window幅200, 300, 500H.U.で作成された. 先の検討はwindow幅200H.U.で作成されたhard copy上でなされた. window幅を拡げることによりS_0からS_2以上へと診断が変更された例はなく，window幅200H.U.以上では被膜浸潤の検討は可能で，window幅を拡げることによりfalse positiveの増加する危険性はない（Fig. 7）.

6. Rp因子（後方被膜浸潤）の検討（Table 5）

Rp因子は31病変で検討された. rp_0がRp_1以下と診断されたのは10病変，rp_0をRp_2が1病変，rp_0をRp_3が2病変，rp_2をRp_2が7病変，rp_2をRp_3が4病変，rp_2をRp_1が1病変，rp_3をRp_3が4病変であった. sensitivity, specificity, positive predicitive value, negative predictive value, total accuracyは各々90.0%，80.0%，83.3%，92.3%，87.1%と良好な診断結果であった（Fig. 5, 6）.

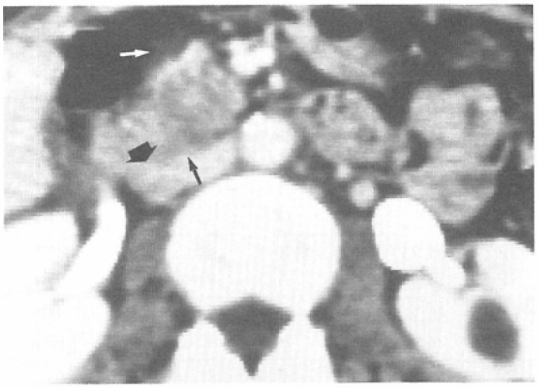

Fig. 5 a) Irregular protrusions from the anterior boundary of the head of pancreas is demonstrated (⇦). S_2 in CT, and se in pathology. b) A fat plane between the head of pancreas and the IVC is obliterated, and the interface of these two structures is irregular (←). Lymphnode metastasis is also demonstrated (⬅). Rp_3 in CT, and rp_3 in pathology.

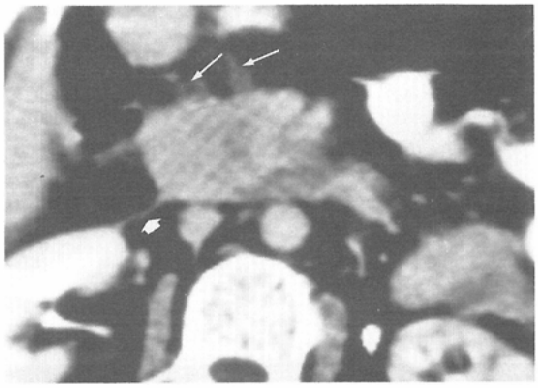

Fig. 6 Some protrusions from the anterio boundary are clearly demonstrated (⇦). S_2 in CT, and se in pathology. Thickening of the renal fascia is also demonstrated (⇦). Rp_3 in CT, rp_3 in pathology.

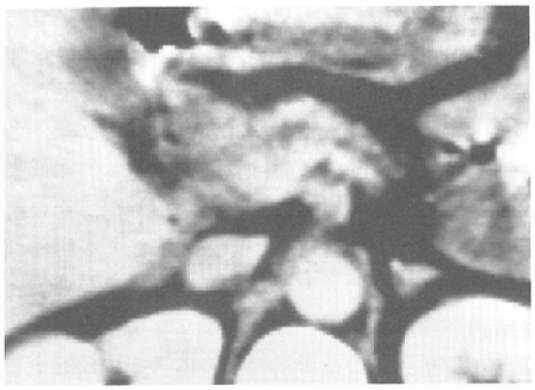

7a

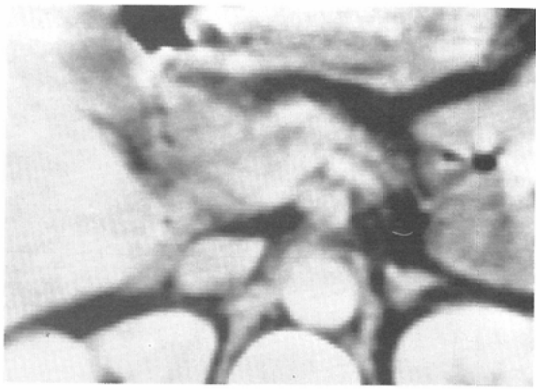

7b

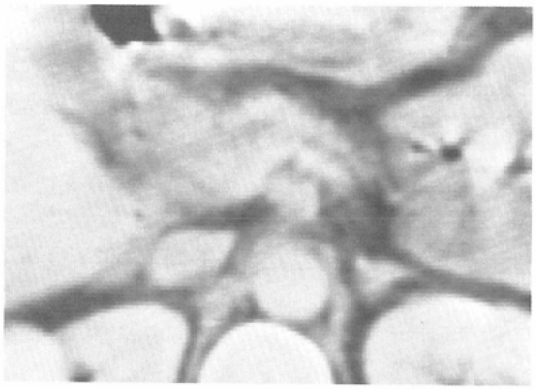

7c

Fig. 7　A case of s_0. Three pictures were taken at the different window settings.
a) window width 200H.U., b) window width 300H.U., c) window width 500H.U.

7. **CH 因子**（Table 5）

CH 因子は32例で検討された．ch_0が CH（－）と診断されたのは 9 例，ch_0を CH_2が 1 例，ch_1を CH（＋）が 2 例，ch_2を CH（＋）が 6 例，ch_3を CH（－）が 2 例，ch_3を CH（＋）が 7 例であった．sensitivity，specificity，positive predicitive value，negative predictive value，total accuracy は各々86.7%，64.7%，68.4%，84.6%，75.0%であり，false positive が多く，CH 因子の評価は困難と考えられた．

8. **Du 因子**（Table 5）

Du 因子は31例で検討された．du_0が Du（－）と診断されたのは23例，du_0を Du（＋）が 1 例，du_2を Du（－）が 1 例，du_2を Du（＋）が 2 例，du_3を Du(＋)が 4 例であった．sensitivity specificity，positive predicitive value，negative predictive value，total accuracy は各々85.7%，95.8%，85.7%，95.8%，93.5%と，読影上恣意的要素の除外が困難な因子との予測にかかわらず，診断能は良好であった（Fig. 8）．

9. **進展度診断**（Table 6）

進展度診断は39病変で検討された．stage I は 0，stage II が stage I と診断されたのが 2 病変，stage II とされたのが 5 病変，stage IV とされたのが 1 病変であった．同様に stage III を stage II が 1 病変，stage III が 9 病変，stage IV が 4 病変，stage IV を stage III が 7 病変，stage IV が10病変であった．sensitivity，specificity，positive predicitive value，negative predictive value，total accuracy は各々96.8%，87.5%，96.8%，

Fig. 8 Abnormal enhancenent in the duodenal wall (←). Du_3 in CT and du_3 in pathology.

Table 6 Results of staging

surgery (pathology)	CT	
ST II	ST I	2 lesions
	II	5 lesions
	IV	1 lesion
ST III	ST II	1 lesion
	III	9 lesions
	IV	4 lesions
ST IV	ST III	7 lesions
	IV	10 lesions
True positive	30	
negative	7	
false positive	1	
negative	1	
positive predictive value		96.8%
negative predictive value		87.5%
total accurasy		94.9%

87.5%，94.9%と良好な診断成績であった．

IV．考　案

膵臓癌取扱規約[16]に従ってCT所見を記載し，CTの膵臓癌進展度診断における有用性につき検討を加えた[18]．

T因子では2cm未満のT_1症例が2例のみであるが，1例は同定不能，1例は膵実質の吸収値低下により腫瘍部が比較的高吸収域として描出された．2cm以下では診断が困難であるとの報告が多く，筆者の結果もそれに一致する[19]．一般的に，膵臓癌は膵実質よりも低吸収値を呈するとされており[5)9)11)~15)20]，筆者の検討でも低吸収域は74.4%に認められた．一方T_2 10病変中4病変に腫瘍全体にわたる強い染まりが認められた．同様の染まりはT_3以上の腫瘍の周囲にもみられたが，大きな腫瘍では画像所見と病理組織と対応が困難なためT_3，T_4病変における染まりは腫瘍所見より除外された．従って今回の検討は膵臓癌は基本的に低吸収値を呈するとの認識により進められた．その結果T因子が大きいほど低吸収域を有する病変が増加し（Table 2），大きな腫瘍ほど検出が容易との結論が得られたが，強い染まりを呈する例の存在は，より多くの造影剤の注入による比較的小さな膵腫瘍描出の可能性を示唆している．膵の腫大の有無とT因子の関連ではT_2以上の病変90%が検出されたが，T_2の12.5%，T_3の54.5%に膵腫大がみられるにすぎない．この事実は膵の限局的腫大を膵臓癌の重要所見とすると，半数以上の膵臓癌は見落とされることと，膵臓癌のCTに大量の造影剤が要求される根拠となることを示している[21]．

T因子の診断成績では，過大評価はなく，誤診はすべて過小評価であった．低吸収域周囲の染まりの部分が腫瘍径に含まれなかったことが原因と考えられた．

V因子の診断能は良好であり，CTは膵外脈管侵襲の診断に有効であった．脾静脈に関しては脾静脈の斜走による診断困難例が存在するが，上腸間膜静脈～門脈系の成績は血管造影に匹敵するし，特に前後方向での狭窄例では血管造影で描出困難な脈管侵襲所見を描出しえた．

リンパ節群では#6，#7，#11，#17がCT上検出不能であった．#6，#11，#17が検出不能の理由は#6，#17がCT同定困難群に属することにあると考えられた．一方CT上検出容易な#7で陽性例が皆無であったのは#7は二群，#8は一群に属し，#7か#8か判断に苦慮する例では一群リンパ節#8と読影されたためと考えられた．#12ではfalse positiveが多く，#8，#13ではfalse negativeが多いが，#8と#12の判別の困難さ，#8と膵のpartial volumeの問題，#13と肝尾状葉との鑑別の困難さ，さらには，正常例でもこれらのリンパ節群の腫大例が存在することが理由と考えられた．各病変毎のリンパ節診断でも，同様にfalse positiveが多く，total

accuracyは65.5%にとどまった．しかし術中肉眼所見と病理学的所見と対応させた結果とほぼ同様の成績であり，CTはリンパ節転移の診断に有用と診断された．今回の検討ではリンパ節のサイズは無視されており，今後，良性疾患群におけるリンパ節出現頻度，あるいはリンパ節のサイズを検討項目に加えることにより診断効率の向上が期待される．

S因子ではfalse positiveが少なく，逆にfalse negativeが多く，膵前面の突出像，あるいは脂肪層の消失を積極的に所見として採用すべきことを示している．

Rp因子ではfalse positiveがfalse negativeに比し多く，膵後面への突出像を積極的に読影すると過大評価となることを示しているが，陽性例中の正診率は82.3%と良好であった．以上S因子，Rp因子に関しては，突出像，あるいは脂肪層の消失を読影することが重要であり，その正診率は高い．

CH因子ではtrue positive, false positive, false negativeが同数であり，評価の困難さを示している．取扱規約に記載されている如く，胆管の拡張の有無と胆管浸潤は無関係であり，CTは圧排による狭窄，浸潤による狭穿を画像的に区別し得ない点がその理由と考えられた．

Du因子では，十二指腸壁の異常な染まり，あるいは腫瘍と十二指腸が一塊となり，十二指腸のdensityと分離不能をDu（＋）とすると，陽性例における正診率は85.7%と良好であった．十二指腸浸潤の評価には恣意的要素がはいりこむ可能性が高い．しかしDu因子，CH因子は他の検査で診断可能であり，また膵頭十二指腸切除でen blockに摘除されるため，手術方針決定上，さらにCTによる進行度診断上重要な因子とはならない．

以上各因子につき検討を加えたが，今後の課題はより小さな腫瘍読影の方法論と，リンパ節読影の方法論の確立である．膵周囲への浸潤を評価するS因子，Rp因子については満足すべき結果が得られた．

最終的な進展度診断には病理所見が対応された．膵癌取扱規約には組織学的進行度分類の基準はなく，肉眼的進行度分類を採用したが，組織学的進行度診断とCT上の進行度診断はよく一致し，CTは膵臓癌の進行度診断に有効な手法であると結論された．

まとめ

膵臓癌37例39病変のCT像と手術，病理所見の対応を行い，以下の結論を得た．

1）T因子は過小評価であった．原因は低吸収域周囲の染まりが無視されたことにあると考えられた．

2）N因子では#17は検出不能，一方#12ではfalse positiveが多く認められた．リンパ節転移の有無の診断は不良で，今後の検討課題とされた．

3）V因子の診断にCTは有効であった．

4）S因子・Rp因子では，周囲の脂肪層内への突出像を読影することにより良好な診断成績が得られた．

5）CH因子の診断成績は不良だが，周囲よりの圧排狭窄と浸潤の鑑別が不可能であることが原因と考えられた．

6）Du因子の診断成績は良好であったが，厳重な基準の設定が必要と考えられた．

7）進行度診断においてもCTは良好な診断成績を示し，CTは膵臓癌の進展度診断に有効と評価された．

8）今後の問題は，より小さな腫瘍検出のための方法論の確立，リンパ節読影の方法論の確立である．

稿を終えるに当たり，貴重な資料の提供を頂きました北海道大学医学部第II外科，第I外科学教室の皆様に深謝いたします．さらに本稿の御校閲をたまわりました放射線医学講座入江五朗教授に謝辞を申し上げます．

文　献

1) Itai Y, Araki J, Tasaka A, et al: Computed tomographic appearance of resectable pancreatic carcinoma. Radiology 143: 719—726, 1982
2) Stanley RJ, Sagel SS, Levitt RG: Computed tomographic evaluation of the pancreas. Radiology 124: 715—722, 1977
3) Sheedly PF II, Stephens DH, Hatterey RR, et al: Computed tomography in the evaluation of patients with suspected carcinoma of the pancreas. Radiology 124: 731—737, 1977

4) 森山紀之：膵の dynamic CT，胆と膵，4：767—772, 1983
5) Hosoki T：Dynamic CT of pancreatic tumor. AJR 140：959—965, 1983
6) Nakata H, Nakayama T, Kimoto T, et al：Dynamic computed tomography of the pancreas. J Comput Assist Tomogr 6：646—649, 1982
7) 藤田信行，松岡祥介，丁子 清，他：膵臓癌のCT—bolus injectionによる脈管侵襲の診断—，画像医学誌，4：807—817, 1985
8) Rossi P, Baert A, Marchal W, et al：Multiple bolus technique vs. single bolus or infusion of contrast medium to obtain prolonged contrast enhancement of the pancreas. Radiology 144：929—931, 1982
9) Marchal G, Baert AL, Wilms G：Intravenous pancreaticography in computed tomography. J Comput Assist Tomogr 6：727—732, 1979
10) Kolmannskog F, Kolbenstvedt A, Aakhus T：Computed tomography in inflammatory mass lesions following acute pancreatitis. J Comput Assist Tomogr 5：169—172, 1981
11) 鈴木 敞，宮下 正，内藤厚司，他：膵癌と腫瘤形成性膵炎の鑑別，医学のあゆみ，127：8—15, 1983
12) 内藤厚司，鈴木 敞炎のX線診断．胆と膵 6：735—746, 1985
13) 藤田信行，齋藤博哉，広村忠雄，他：CTによる膵臓癌と慢性膵炎の鑑別診断，画像医学誌，6：65—71, 1987
14) Dember AG, Jaffe CC, Simeore J, et al：A new computed tomographic sign of pancreatitis. AJR 133：477—479, 1979
15) Ferruci JT, Wittenberg J, Black EB, et al：Computed body tomography in chronic pancreatitis. Radiology 130：175—182, 1979
16) 日本膵臓病研究会編：外科，病理膵臓癌取扱い規約．第2版，1982，金原出版，東京
17) Haaga JR, Alfidi RJ, Zelch MG, et al：Computed tomography of the pancreas. Radiology 120：589—596, 1976
18) 内藤厚司，鈴木 敞，戸部隆吉：CT像にみる膵癌の進展度，日膵研プロシーディングス，11：10—11, 1981
19) 唐沢英偉，税所宏光，五月女直樹，他：小膵癌の画像診断—手術切除例における各種検査法の比較—，画像医学誌，2：413—422, 1983
20) 権藤守男，高木國夫，加藤 洋：切除可能な小膵癌のCT診断の手懸りについて，日消誌，80：1198—1207, 1983
21) 光野重構，播岡敏男，棚田修二，他：High dose contrast enhancement CTによる膵癌診断に関する研究，日医放会誌，42：1006—1014, 1983