The University of Osaka
Institutional Knowledge Archive

Title	心臓核医学の実際と今後の展開
Author(s)	汲田, 伸一郎; 趙, 圭一; 鳥羽, 正浩 他
Citation	日本医学放射線学会雑誌. 2004, 64(3), p. 87-92
Version Type	VoR
URL	https://hdl.handle.net/11094/19332
rights	
Note	

The University of Osaka Institutional Knowledge Archive : OUKA

https://ir.library.osaka-u.ac.jp/

The University of Osaka

総　説

心臓核医学の実際と今後の展開

汲田伸一郎　趙　圭一　鳥羽　正浩　隈崎　達夫

日本医科大学付属病院放射線科

Practice and Future Aspects of Nuclear Cardiology

Shin-ichiro Kumita, Keiichi Cho, Masahiro Toba, and Tatsuo Kumazaki

The field of nuclear cardiology has demonstrated sustained growth in recent years owing to its increasingly recognized value for clinical applications and patient management. Computer advances in this field have allowed the technology of ECG-gated SPECT to become a routine part of nuclear cardiology. In our laboratory, myocardial perfusion and left ventricular function during stress (bicycle exercise or dobutamine infusion) were analyzed in a single examination by means of gated SPECT. This procedure has the potential to provide comprehensive information with which to evaluate patients with ischemic heart disease. ^{123}I-BMIPP is a branched-chain free fatty acid, and its distribution could provide useful information about metabolic function in patients with ischemic heart disease (including minor infarction). The solid-state gamma camera 2020tc Imager is now commercially available and has been clinically applied. The lightweight and compact design of the camera allows mobility of the unit between departments and floors. This technique would be useful for assessing left ventricular function under emergency conditions. In this paper, the techniques of examinations are described, and potential assessments are addressed. We look forward to further advances in nuclear cardiology for the accurate diagnosis and management of patients with various cardiac diseases.

Research Code No.: *700*

Key words: *Nuclear cardiology, Gated SPECT, ^{123}I-BMIPP, Ischemic heart disease, Solid-state gamma camera*

Received Dec. 26, 2003

Department of Radiology, Nippon Medical School

別刷連絡先
〒113-8603　東京都文京区千駄木1-1-5
日本医科大学付属病院放射線科
汲田伸一郎

はじめに

心臓核医学は，虚血性心疾患をはじめとする各種心疾患の診断，治療指針の決定，治療効果判定さらにはリスクの層別化などに広く臨床応用されている．ここで心臓核医学検査に用いられる放射性薬剤およびデータ収集法は多種多様であり，各疾患の病態および評価目的に合わせた検査の実施が必須である．本稿では，心臓核医学検査の実際的な活用法につき今後の展望を含めた記載を行う．

負荷シンチグラフィによる心筋虚血の検出

心筋虚血の非侵襲的な検出法として負荷心筋血流シンチグラフィが汎用されており，感度(80～90%)，特異度(70～90%)ともに負荷心電図(60～70%)に比し良好な診断結果が得られている．運動負荷法としては自転車エルゴメータやトレッドミルによる多段階漸増負荷が用いられており，心筋酸素需要を増加させることにより心筋虚血を誘発する．また運動負荷が困難な症例に対しては薬剤負荷が行われており，ジピリダモールやアデノシン，ATPは冠血管拡張作用を増強することにより，またドブタミンは運動負荷と同様に心筋酸素需要を増加させることにより心筋虚血の検出を行う．ここで負荷シンチグラフィは単に罹患冠動脈狭窄を検出しているのではなく，被験者の運動対応能や薬剤治療効果を反映する検査結果を示す．心筋虚血検出の感度を高めるためには，負荷検査施行前にβ遮断薬や硝酸薬，Ca拮抗薬等の服用を中止させるが，罹患冠動脈が既知の症例に対し，あえてこれらの治療薬を服用させて負荷シンチグラフィを行うと被験者の日常生活における心筋虚血の発生を評価・予測することができる．加えて，これまでに蓄積されたエビデンスにより負荷心筋SPECT所見と被験者の予後との密接な関連性が示されている．Hachamovitchら[1)]は5,183例に負荷シンチグラフィを施行し，年間心事故発生率との関連性を検討したところ，心筋正常集積例(n = 2,946)では心臓死が0.3%/年，心筋梗塞発症が0.5%/年であったのに対し，高度集積低下を認めた症例(n = 898)ではそれぞれ2.9%/年，4.2%/年と有意に増加した．このように，負荷シ

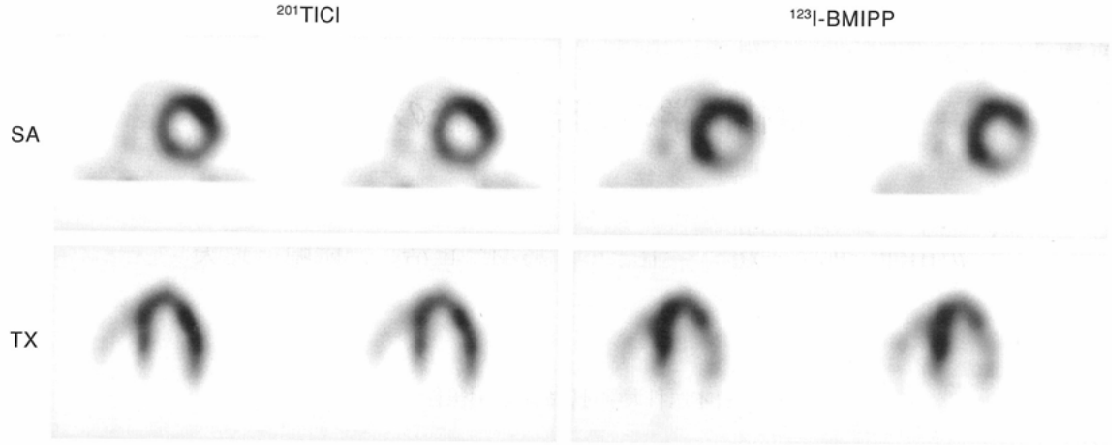

Fig. 1 Dual-isotope SPECT with ^{201}TlCl and ^{123}I-BMIPP of a patient with minor myocardial infarction. BMIPP uptake is reduced in the posterolateral region, while Tl uptake is almost normal (discordant). Based on this finding, coronary angiography was performed, and it revealed 90% stenosis of the left circumflex artery. SA, short-axis; TX, trans-axis image.

ンチグラフィは罹患冠動脈枝の検出に加え，近未来の予後を評価するという重要な役割を担うものである．

障害心筋検出における^{123}I-BMIPPの有用性

2000年9月には急性心筋梗塞の診断基準が全面改訂された．生化学マーカーの第一選択はCKから感度・特異度の高いTroponin（TおよびI）またはCK-MBに刷新され，Troponin上昇により検出される微小梗塞（CK上昇2倍未満）や，微小心筋障害を伴う高リスク不安定狭心症も，急性心筋梗塞として包括されるようになった[2]．心筋SPECTイメージはMRIやCT画像に比し空間分解能が劣り，心内膜下に限局する梗塞巣を描出することは困難である．しかしながら，SPECT製剤として心筋血流よりも虚血に対する感度の高い心筋脂肪酸代謝製剤^{123}I-BMIPPを使用することができる．著者らはCardiac troponin T陽性（≧0.10ng/mL）でCK-MBが正常域（<20 IU/L）の症例に対し心筋梗塞の存在判定・部位診断を行う際には^{201}TlClと^{123}I-BMIPPを用いた2核種同時心筋シンチグラフィを施行している．Fig. 1はこのような軽症梗塞が疑われた症例であるが，BMIPP像でのみ後側壁の集積低下が捉えられ，この結果を受け施行した冠動脈造影でも同集積低下域に一致する左回旋枝の狭窄を認めたため，直ちに冠動脈インターベンション（PCI）が行われた．かかる軽症・微小の障害心筋検出には^{123}I-BMIPP心筋SPECTによる診断が有用と考える．

心電図同期心筋シンチグラフィの臨床応用

^{99m}Tc-tetrofosmin，^{99m}Tc-sestamibiといったテクネチウム標識心筋血流トレーサの臨床使用ならびにSPECT収集機器・データ処理装置の発達に伴い心電図同期心筋SPECT（Gated SPECT）がルーチン検査として行われるようになり，左室機能解析用ソフトウエアとしてQGSプログラム[3]が汎用されている．同プログラムにより算出される左室機能値および左室容量は他モダリティとの整合性が高く，また解析が自動処理であるため算出データの再現性・客観性に優れる．

1．心疾患の診断および経過観察

心疾患の診断に際し，Gated SPECTデータにより心筋血流イメージとともに左室機能情報が得られるということは臨床的に極めて意義が高い．心筋梗塞例であれば梗塞部viability評価において局所心筋血流情報に局所収縮能情報が加わることとなる．また梗塞の存在診断に際し，梗塞部血流低下が軽微な症例においても，その補助診断としてGated SPECTの局所収縮能評価が威力を発揮する．心筋障害を来した場合，心筋血流低下に先んじて代謝障害や機能障害が発生する．そのため心筋血流低下が確信できない領域においても収縮能異常が認められた場合には，真の陽性所見と判定できる．また逆に，artifactによる偽陽性の除外診断にも有用である．軟部artifactとして横隔膜attenuationによる下後壁の偽的集積低下や，女性例においては乳房による前壁側の偽的集積低下例に少なからず遭遇する．このような場合，集積低下があるにもかかわらず同部の収縮が保たれていれば，偽的集積低下すなわち陰性所見であると判定できる．Tailleferら[4]は冠疾患85例および健常者30例を対象に罹患冠動脈検出における特異度の比較を行ったところ，^{201}Tlでは特異度67.2%であったのに対し，^{201}Tlに比しattenuationの影響を受けにくい^{99m}Tc-sestamibiでは84.4%，さらにsestamibi心筋像にGatedデータを加えると特異度は92.2%にまで上昇した．このようにGated SPECTを用いた同時収縮能評価により，偽的集積低下例を除外することができ臨床診断におけるspecificityの向上が得られる．

心筋梗塞例に対する治療としてPCIやバイパスグラフト術

が行われるが，これら再灌流療法の効果判定・経過観察にもGated SPECTが用いられる．梗塞領域に良好な再灌流が得られても一定の期間は梗塞部収縮低下が残存するという心筋血流と局所機能の乖離を生じることがあり，気絶心筋(stunned myocardium)と称される．このような状態を一度の検査で把握できる．

心筋梗塞例の予後規定因子である梗塞範囲評価，左室機能および容量算出を行うことによるリスク評価も行いうる．梗塞発症後3日目頃までの急性期には，梗塞部が菲薄化し伸展することにより左室拡大が生じる．また急性期以降には非梗塞部心筋の遠心性肥大により左室容積が増大してくる．これらの左室拡大過程は左室リモデリングと称され，心拍出量を維持するための代償機転と考えられているが，この左室拡大の進行により難治性の心不全が生じ，生命予後を悪化させる現象が明らかになってきた．Gated SPECTは，このような心筋梗塞後左室リモデリング評価には最適である．近年，リモデリングを抑制する治療薬としてアンギオテンシン変換酵素阻害薬が注目されるようになったが，経時的な薬効評価の面からもGated SPECTの有用性は高い．

これまでは左室収縮能に関し記載したが，収縮能のみならず拡張能に関しても，ある程度の精度にてGated SPECTによる解析が可能と考える．著者らは心疾患29例を対象としGated SPECTデータにおける左室容量曲線を基に拡張能指標である左室最大充満速度(PFR，sec^{-1})を算出し，心プールシンチグラフィより算出したPFRと比較したところ，Gated SPECTのR-R 32分割データとは$r = 0.75$ ($p < 0.0001$，$SEE = 0.55$)と良好な相関を示した[5]．これによりGated SPECTを用いた心筋血流・左室拡張能評価を行えるため，肥大心や糖尿病性心筋障害などの病態把握，経過観察にも有益な核医学情報が得られるものと考える．

2．負荷時機能解析への応用

Gated SPECTの運動負荷検査への応用として，運動負荷後のSPECTデータ収集が試みられている．これは^{99m}Tc心筋血流製剤を用いた負荷プロトコールの一つで，まず安静時に^{99m}Tc-sestamibi(またはtetrofosmin)を投与したのちGated SPECTにより心筋血流・左室機能データを得る．次いでいで運動負荷を施行し，最大負荷時に再度^{99m}Tc心筋血流製剤の投与を行う．そののちGated SPECTデータ収集を行うことにより，最大負荷時の心筋血流情報と負荷後の左室機能情報が得られることとなる．重症な心筋虚血領域では負荷後においても負荷時虚血に伴う機能障害が遷延するため(いわゆるpost ischemic stunning)，これを捉えようとする手法である．負荷後の左室機能低下が存在する症例には当然のことながら高度で広範囲にわたる心筋虚血を認める症例が多く，また負荷後の低左室駆出率および左室容量の増大(特に収縮末期容量の増大)と心事故発生率，予後との関連性も報告されている[6), 7)]．

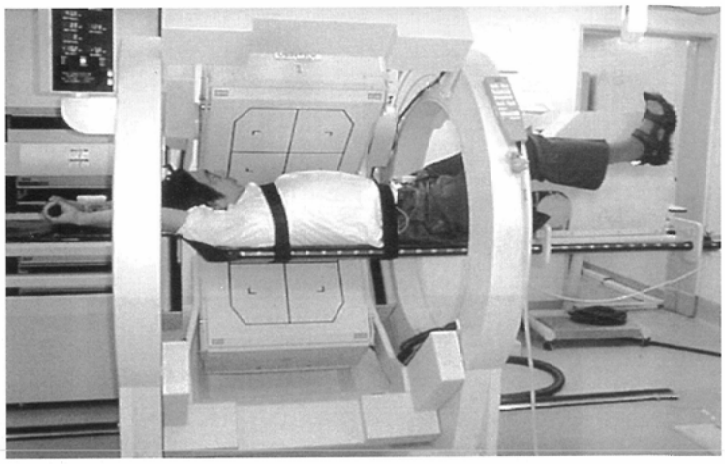

Fig. 2　ECG-gated SPECT data acquisition during bicycle exercise.

次のステップとして，負荷後ではなく負荷時の左室機能解析への可能性が考えられる．そのためにはGated SPECTのデータ収集時間を短縮させることが必要となる．著者らは心疾患25例を対象にルーチン検査としてのGated SPECTデータ収集(15分間)および短時間データ収集(3分間)を連続して施行，それぞれのデータよりQGSプログラムを用いLVEF(%)およびLVEDV(mL)の算出を行った．その結果，算出されたLVEF，LVEDVの比較ではそれぞれ相関係数$r = 0.980$ ($p < 0.001$)，$r = 0.983$ ($p < 0.001$)と極めて良好な相関が得られ，本法の臨床使用の可能性が示唆された[8)]．

Gated SPECT短時間収集法の臨床応用として，まず運動負荷時の左室機能解析を試みた．運動負荷と同時にSPECTイメージを撮像するため，ガンマカメラベッドに脱着可能な自転車式エルゴメータ(Exometer™)を使用した(Fig. 2)．被験者をbreast bandでベッドに固定し，挙上した両上肢でgrip barを握らせることにより極力motion artifactの軽減に努めた．さらに収集データに対しx，y軸方向のmotion correctionソフト(AMCプログラム)を併用した．健常男性8例を対象に^{99m}Tc-tetrofosminを投与したのち，安静時および75W，125W負荷時に3分間のGated SPECTデータを収集し，QGSプログラムを用いLVEF(%)の算出を行った．心拍数は66.0 ± 5.2から100.4 ± 9.4(bpm)まで上昇($p < 0.01$)，LVEF算出値においても56.1 ± 6.0から67.0 ± 4.3(%)までの上昇が捉えられ，負荷時左室機能上昇の把握が可能であった[9)]．同法を虚血例に試みたところ，虚血に伴う負荷時局所壁運動低下が把握できた(Fig. 3)[10)]．ただしルーチン化のためには，motion artifact補正の確立が必須と考える．

Motion artifactを伴わない負荷として薬剤負荷法が挙げられる．薬剤負荷時の機能評価としては，心エコー法を用いたドブタミン(DOB)負荷時の機能解析が汎用されている．DOB負荷はDOBの持つ$\beta 1$刺激による陽性変時作用，陽性変力作用により心筋収縮力の増強と心拍数の増加をもたらす．この作用により心筋酸素需要を増大させ，罹患冠動脈

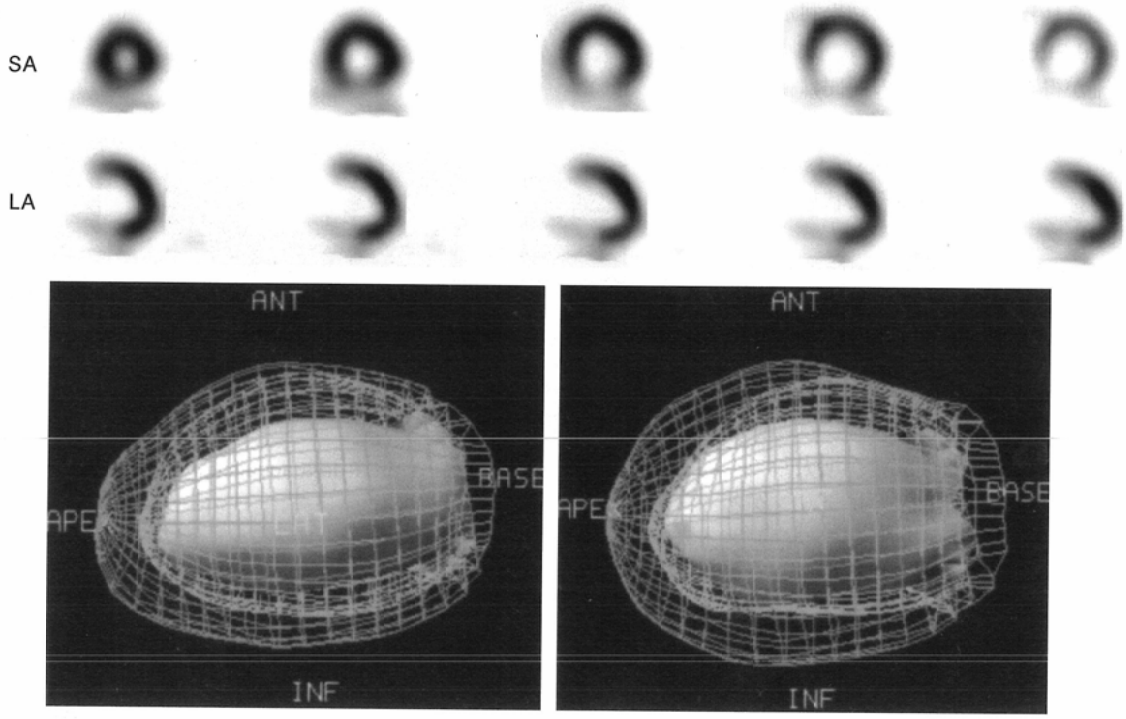

Rest　　EX (50 watts)

Fig. 3　Summed myocardial perfusion SPECT (upper) and left ventricular function images (lower) obtained from ECG-gated data in a patients with inferior myocardial infarction. The function image at rest demonstrates moderate hypokinesis in the inferior wall. The function image during bicycle exercise shows severe hypokinesis in the inferior wall. In addition, anterior wall motion abnormality is depicted on the stress image. Coronary angiography revealed three-vessel disease. LA, long-axis image. (Adapted from Kumita et al.[10])

領域の虚血に伴う壁運動異常を誘発させる．心筋梗塞症例の低用量DOB負荷において梗塞部壁運動異常に改善を認める場合には梗塞部にviabilityが残存すると判定され，実際，血行再建術後の梗塞部収縮能改善をよく反映する臨床結果が得られている．ここで心エコー法の代わりにGated SPECTを用いたDOB負荷時左室機能解析を考えた場合，SPECT検査は高コストである．しかしながら，エコー法に比し客観性，再現性にて勝り，同時に心筋血流情報が得られるという絶対的利点を有する．著者らは，虚血性心疾患67例(うち心筋梗塞35例)に対しDOB低用量～高用量負荷時における経時的なGated SPECTデータ収集を行った[11]．^{99m}Tc-tetrofosmin投与後の安静時データ収集直後より，4，8，12，16，20μg/kg/minのDOB漸増負荷を各stage 8分間行い，各stageの最後の5分間にそれぞれ負荷時のデータ収集を施行した．またDOB最大負荷時に^{201}Tlを投与し，2核種同時心筋イメージを用いた心筋虚血評価を加えた．Gated SPECTにおける局所収縮変化のうちworsening patternおよびbiphasic responseを収縮異常とすると，心筋梗塞の既往のない32例における罹患冠動脈枝検出率は，2核種同時SPECTで55.9%，Gated SPECTより得られた機能像では52.9%であり，両者を併せると73.5%と高率であった．また心筋梗塞35例においては，Gated SPECTにて異常収縮を示した梗塞部(Fig. 4)に高率(89.5%)に2核種同時SPECTでの心筋虚血が認められた．薬剤負荷に関しては，DOBに限らず種々の薬剤に応用可能である．ただSPECTデータ収集時間内の薬効をある程度の定常状態に保つことが可能で被験者の安全性が確認できる薬剤に限定される．この条件を満たせば，各プロトコールにより種々の薬剤における客観的な効果判定も可能と考える．

緊急核医学検査への対応

^{99m}Tc心筋血流製剤のコールドキットとジェネレータから抽出した^{99m}Tc-pertechnetateを用い，15分程度で^{99m}Tc-tetrofosmin/sestamibiの標識が完了する．これにより急性冠症候群例などに対する柔軟な緊急検査の対応が可能となる．著者らの施設では核医学データ収集装置としてモバイル型ガンマカメラ2020tc Imager™(Digirad社製)を導入し，CCU内での緊急検査にも対応している[12]．同機は総重量が160kgと軽くモバイル型としてキャスターでの移動が可能という特徴を有し，ベッドサイドにおける核医学検査にも対応可能である(Fig. 5)．本邦の医療法施行規則における「診療放射性同位元素の使用」の項でも「診療用放射性同位元素使用室以外にも，適切な防護措置および汚染防止措置を講じた上で集中強化治療室若しくは心疾患強化治療室において一時的に放射性同位元素の使用を認める」と記載されてい

る．著者らも，超急性期の冠疾患例や重症心不全症例などのうち核医学検査室に搬入困難な症例に限り，CCUベッドサイドにおける同位元素の投与および核医学データの収集を行っている．

他モダリティとのフュージョンイメージの構築

核医学領域における他モダリティとのイメージフュージョンは，近年，腫瘍核医学におけるPETあるいはSPECT像とCTの重ね合わせ等で実施されている．しかしながら，心臓核医学領域における他形態画像とのイメージフュージョンは，心臓が拍動する臓器であることもあり，未だ用手的な過程が多く客観性に欠けるため方法論としては確立されていない．著者らはGated SPECTとカテーテル冠動脈造影(CAG)を用いたsemiautomaticのイメージフュージョンシステム構築を試みた．使用機器はDSAシステムとしてDigitex αplus(島津社製)，SPECTデータ収集装置は3検出器型ガンマカメラPRISM 3000を用いた．まずCAGと左室造影像(LVG)の重ね合わせを施行，同一の角度および距離にて両造影検査を行い，バルサルバ洞の位置を指標として両イメージの重ね合わせを行った．隔日にGated SPECT検査を行い，同期データのうち前記造影検査と同一角度のSPECTデータを抽出，拡張末期におけるLVGとSPECT像との整合性を数学的に解析しサイズを確定した．次いでLVGをCAGに置換し，CAGとSPECTとの重ね合わせを行った．またCAGとGated SPECTの時間軸を一致させる処理によりシ

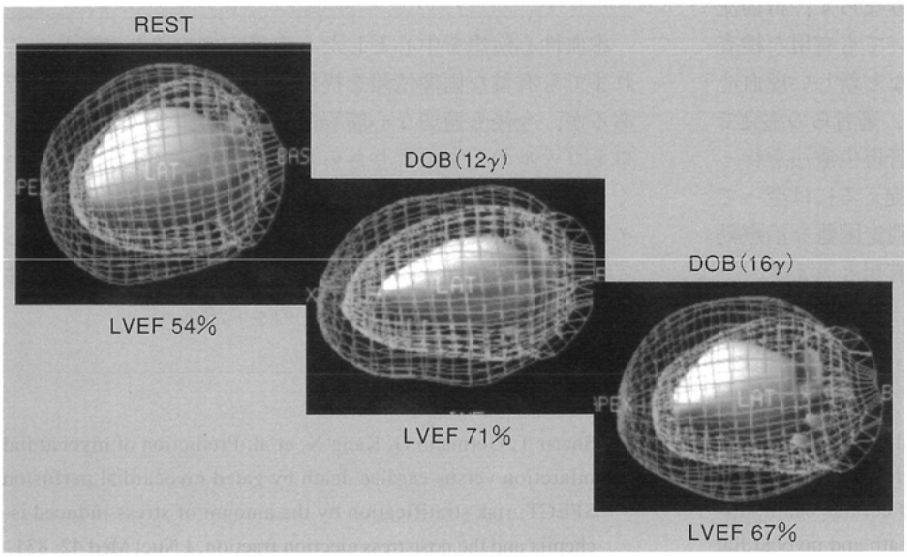

Fig. 4　Left ventricular functional images obtained from ECG-gated SPECT in a patient with anterior myocardial infarction. Coronary angiography revealed 99% stenosis of the proximal left anterior descending branch. The functional image at rest shows severe hypokinesis in the anterior wall. Regional wall motion abnormality in the infarcted lesion fit a biphasic response, which disappears at 12μg/kg per min stress, and reappears at 16μg/kg per min stress. γ=μg/kg per min. (Adapted from Kumita et al. [11].)

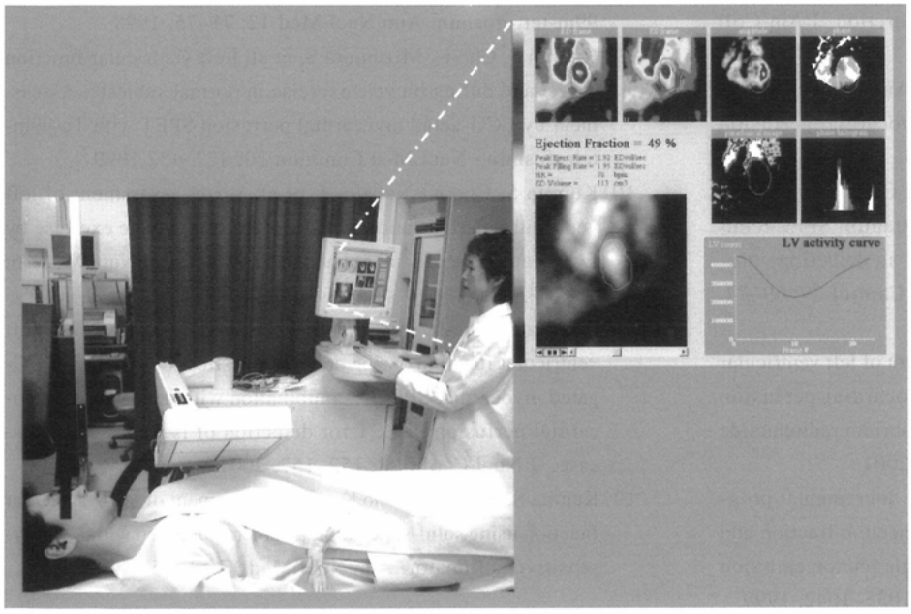

Fig. 5　Data acquisition of multigated equilibrium radionuclide ventriculography with the movable solid-state gamma camera at the bedside.

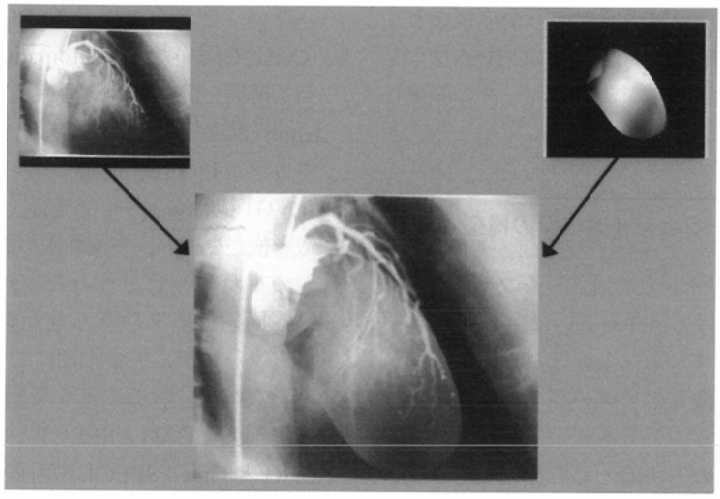

Fig. 6 Fusion image between coronary angiography and ECG-gated myocardial perfusion SPECT in a patient with anterior myocardial infarction.

ネモードのフュージョンイメージを得ることができた(Fig. 6)．本法は心筋梗塞責任冠動脈の把握のみならず，再灌流療法後の心筋灌流，局所収縮能評価においても有用な検査手法と考える．近年，心筋血管再生治療など新しい虚血心の治療が開発され，臨床応用されつつある．著者らの施設でも虚血心に対し骨髄幹細胞投与による血管再生療法を行っているが，必ずしもCAGにて治療効果を捉えるには至っていない．このような通常の血管造影では判定困難な治療効果の把握にも本フュージョンイメージが有用と考える．

おわりに

虚血性心疾患を中心とした心疾患症例の診断に際し，これまでも有益な画像情報を提供してきた心臓核医学検査であるが，今後も適切な心筋製剤の選択およびデータ収集プロトコールの工夫によりさらなるエビデンスを構築していくものと期待される．また近年のCT，MRIなど他モダリティによる心疾患診断の進歩を考慮すると，核医学検査としての特徴，利便性を熟考し，費用対効果の面からの有用性についても確立していく必要があると考える．

文　献

1) Hachamovitch R, Berman DS, Shaw LJ, et al: Incremental prognostic value of myocardial perfusion single photon emission computed tomography for the prediction of cardiac death: differential stratification for risk of cardiac death and myocardial infarction. Circilation 97:535–543,1998
2) The Joint ESC/ACC Committee: Myocardial infarction redefined-A consensus document of the joint ESC/ACC committee for the redefinition of myocardial infarction. J Am Coll Cardiol 36: 959–969, 2000
3) Germano G, Kiat H, Kavanagh PB, et al: Automatic quantification of ejection fraction from gated myocardial perfusion SPECT. J Nucl Med 36: 2138–2147, 1995
4) Taillefer R, DePuey EG, Udelson JE, et al: Comparative diagnostic accuracy of Tl-201 and Tc-99m sestamibi SPECT imaging (perfusion and ECG-gated SPECT) in detecting coronary artery disease in women. J Am Coll Cardiol 29: 69–77, 1997
5) Kumita S, Cho K, Nakajo H, et al: Assessment of left ventricular diastolic function using ECG-gated myocardial perfusion SPECT: Comparison with multigated equilibrium radionuclide angiography. J Nucl Cardiol 8: 568–574, 2001
6) Sharir T, Germano G, Kavanagh PB, et al. Incremental prognostic value of post-stress left ventricular ejection fraction and volume by gated myocardial perfusion single photon emission computed tomography. Circulation 100: 1035–1042, 1999
7) Sharir T, Germano G, Kang X, et al: Prediction of myocardial infarction versus cardiac death by gated myocardial perfusion SPECT: risk stratification by the amount of stress-induced ischemia and the poststress ejection fraction. J Nucl Med 42: 831–837, 2001
8) Kumita S, Kumazaki T, Cho K, et al: Rapid data acquisition protocol in ECG-gated myocardial perfusion SPECT with Tc-99m-tetrofosmin. Ann Nucl Med 12: 71–75, 1998
9) Kumita S, Cho K, Mizumura S, et al: Left ventricular function at rest and during bicycle exercise in normal subjects: Assessment by ECG-gated myocardial perfusion SPET with Tc-99m-tetrofosmin. Nucl Med Commun 20: 427–432,1999
10) Kumita S, Cho K, Nakajo H, et al: Serial assessment of left ventricular performance at rest and during bicycle exercise by ECG-gated myocardial perfusion SPECT. Ann Nucl Med 16: 329–335,2002
11) Kumita S, Cho K, Nakajo H, et al: Serial assessment of left ventricular function during dobutamine stress by means of ECG-gated myocardial SPECT: combination with dual-isotope myocardial perfusion SPECT for detection of ischemic heart disease. J Nucl Cardiol 8: 152–157, 2001
12) Kumita S, Tanaka K, Cho K, et al: Assessment of left ventricular function using solid-state gamma camera equipped with a highly-sensitive collimator. Ann Nucl Med 17:517–520,2003