The University of Osaka
Institutional Knowledge Archive

Title	CT値による慢性腎不全患者の大腿骨骨塩量分析
Author(s)	桜井, 清子; 岩波, 茂; 堀池, 重治 他
Citation	日本医学放射線学会雑誌. 1984, 44(9), p. 1141-1150
Version Type	VoR
URL	https://hdl.handle.net/11094/19335
rights	
Note	

The University of Osaka Institutional Knowledge Archive : OUKA

https://ir.library.osaka-u.ac.jp/

The University of Osaka

CT値による慢性腎不全患者の大腿骨骨塩量分析

北里大学医学部放射線科内科*
桜井 清子 岩波 茂 堀池 重治 松林 隆
中村 瑞穂* 島田 肇* 丸茂 文昭*

(昭和58年10月27日受付)
(昭和59年1月23日最終原稿受付)

An Assessment of the Mineral Content in the Femur of Patients with Chronic Renal Failure by Computed Tomography

Kiyoko Sakurai, Shigeru Iwanami, Shigeharu Horiike, Takashi Matsubayashi, Mizuho Nakamura*, Hajime Shimada* and Fumiaki Marumo*
Departments of Radiology and Internal Medicine*, School of Medicine, Kitasato University

Research Code No. : 501

Key Words : Bone mineral content, Femur, Chronic renal failure, Computed tomography

The mineral content in the femur of patients with chronic renal failure (21 males) and of healthy volunteers (10 males) was assessed with a CT-scanner. Patients whose ages ranged from 31 to 58 years were undialyzed in 7 and dialyzed in 14. Eleven patients had been maintained on hemodialysis for 1 month to 4 years, and 3 for more than 7 years. Two locations at 20 cm and 2 cm from the distal end of the femur were scanned together with calibration phantoms. An outline of the compact bone was extracted from the CT-image obtained at 20 cm level. Then, the mean of CT-values on the outline was calculated, and calibrated using the CT-values of acryl and of 100 g/100 ml K_2HPO_4 solution of the phantom-I. A square was determined in the spongy bone of the lateral condyle in the CT-image obtained at 2 cm level. Then, the mean of the CT-values in the square was calculated, and calibrated using the CT-values of acryl and of 50 g/100 ml K_2HPO_4 solution of the phantom-II. The calibrated CT-values of the compact bone at 20 cm level obtained from the patients and the volunteers were 1621 ± 17 (mean ± SD) and 1595 ± 68, respectively, and those of the spongy bone at 2 cm level were 356 ± 60 and 296 ± 81, respectively. The accuracy was proved to be improved by 10 to 30 percent in calibrated CT-values compared with uncalibrated CT-values. The results from this study suggest that the method of CT-scanning on femurs together with a calibration phantom is very useful for evaluating the bone mineral content.

はじめに

慢性腎不全患者の血液透析が普及するにつれて，長期間にわたり透析を受け続ける患者の骨病変の診療が問題となってきた．慢性腎不全ではビタミンDの代謝異常があり，また患者のほとんどが副甲状腺機能亢進の状態になっており，骨塩量の変化が見られる．骨塩量は長期間にわたり徐々に変化してゆくが，いったん失われるときわめて回復しにくいという特徴がある[1)2)]．したがって，骨塩量喪失に関しては予防的に治療してゆくことが大切であり，そのためには骨塩量を定期的にしかも高精度で測定し経時的な変動を知る必要がある．

現在，一般に行なわれている骨塩定量の方法はX線写真法および光子吸収法であるが，いづれの場合もより精度の高い情報を得るために今なお研

究が続けられている[3)~6)]．これらの他にもいくつかの方法が検討されてきたが[7)~10)]，まだ一般的に普及する段階にはいたっていない．最近ではCTスキャナの普及に伴い，CTによる骨塩定量に関する報告もかなりでている[11)~16)]．CT値は骨塩量そのものを意味するものではないが，文献[15)]によればCT値と骨塩量との相関はきわめて高く，CT値による骨塩定量は有効であると結論されている．われわれは北里大学病院において，校正用ファントームを同時撮像することにより，精度の高い骨塩定量を目的とした大腿骨のCTスキャンを行ない，良好な結果を得たので報告する．

対象および方法

対象は31～58歳の腎不全患者21例および28～49歳の健常者10例で，すべて男性である．腎不全患者21例中，7例は未透析，11例は透析歴4年未満，3例は透析歴7～10年である．

CT値は被検体の形状，ガントリー内での位置等により変動することが知られているが，これらによる誤差を減らすために，較正用ファントームを同時撮像することによりCT値を較正した．使用したCTスキャナはGE CT/T X-IIで，管電圧は120kVである．

検査部位は大腿骨下端から20cm（骨幹部）および下端から2cm（顆部）の断面で，スライス厚は1cmである(Fig. 1)．大腿は躯幹部に比べて構造が簡単であるから，被検体による差が少ない上に，Barnett, E. and Nordin, B.E.C.等の報告[17)]にもあるように，大腿骨の骨塩量の変化は全身の骨塩の状態を反映していると考えられる．

較正用ファントームは，骨幹部撮像用ファントーム-Iと顆部撮像用ファントーム-IIの2種類があり，いづれも大腿を模して作られている．素材としては，密度およびX線に対する吸収係数が実物に近いことを条件とし，軟部組織としてアクリル(比重1.19)を，皮質骨として100mlの水に100gのK_2HPO_4を溶かした溶液を，海綿骨として100mlの水に50gのK_2HPO_4を溶かした溶液を，更に骨髄としてはポリエチレン（比重0.94）を使用した．ファントーム-Iはアクリルの円柱(120mmϕ，Fig. 2（a）のA）の中央に27mmϕの孔をあけ，

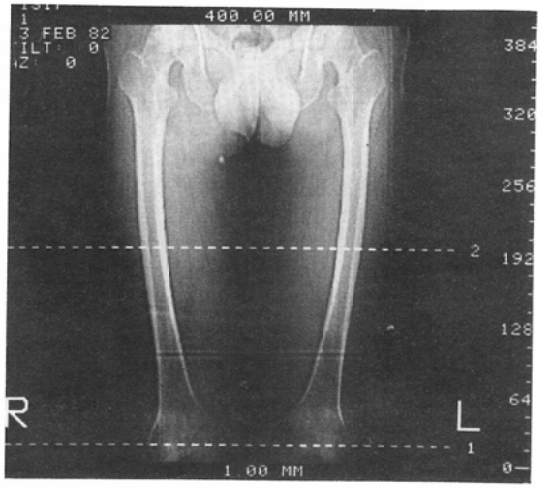

Fig. 1　A scout view indicating the locations for CT-scanning. Femurs were scanned at two locations of 20cm and 2cm from the distal end (the midshaft and lateral condyle). The slice was 1cm in thickness.

その中に皮質骨として100g/100mlのK_2HPO_4水溶液を満たし（Fig. 2（a）のK100），更に中央に骨髄として15mmϕのポリエチレンの棒（Fig. 2（a）のP）を挿入したものである．ファントーム-IIはアクリルの円柱(110mmϕ，Fig. 7(a)のA）の中央に20mmϕの孔をあけ，その中に50g/100mlのK_2HPO_4水溶液（Fig. 7（a）のK50）を満したものである．

被検者を仰臥位として，左右の大腿の中央にこのファントームをのせ，できるだけ正三角形に近い形にしてベルトで固定し，その中心がCTスキャナーの軸に一致するように（目測で）ベッドをセットして撮影した（Fig. 2（a）およびFig. 7（a）参照）．

データ解析および結果

(1) 較正用ファントームのCT値

較正用ファントームを用いることの意義について検討するため，各ファントームのアクリルおよびK_2HPO_4水溶液のCT値の変動を調べた．Table 1の第2，3列目の平均および標準偏差(SD)は，測定例からそれぞれの物質について求めたものであり，第4列目の標準偏差(SD′)は，アクリルおよびK_2HPO_4水溶液のCT値がそれぞ

Table 1 Means and standard deviations of CT-values in the phantoms

		Mean	Standard deviation Measured (SD)	Standard deviation Estimated (SD′)*	SD/SD′
Phantom-I n**=26	CT (A)	118 (116***)	7.1		
	CT (K100)	970	18.3		
	CT (K100)−CT (A)	855***	17.2	19.6	0.88
Phantom-II n**=31	CT (A′)	115 (116***)	6.9		
	CT (K50)	542	10.8		
	CT (K50)−CT (A′)	428***	8.9	12.8	0.70

*The values of SD′ were estimated from the measured standard deviations of CT (A) and CT (K100), or of CT (A′) and CT (K50) under the assumption that these CT-values are mutually independent.

**The number of samples.

***The values used for the calibration of CT-values. The mean CT-value of acryl, 116 was obtained from 57 measurements of phantom-I and phantom-II.

れ独立に変動すると仮定して計算された標準偏差である．すなわち，ファントーム-Iではアクリルの CT 値および K_2HPO_4 水溶液の CT 値に対して，それぞれ SD=7.1および18.3であった．これらの CT 値が独立に変動していると仮定すると，アクリルの CT 値と K_2HPO_4 水溶液の CT 値の差の標準偏差 SD′は19.6（$=\sqrt{(7.1)^2+(18.3)^2}$）となる筈であるが，測定された標準偏差 SD は17.2であり SD/SD′=0.88となる．同様にファントーム-IIでは，アクリルの CT 値と K_2HPO_4 水溶液の CT 値の差に対して，SD=8.9, SD′=12.8であり，SD/SD′=0.70となる．SD と SD′の差は前者では棄却限界0.3で，後者では棄却限界0.05で有意であ

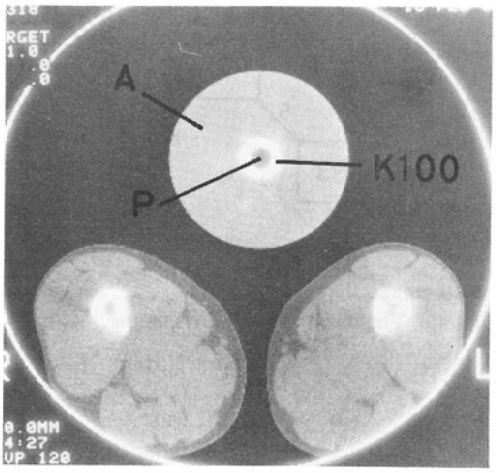

Fig. 2(a) A CT-image of midshafts of femurs together with the phantom-I.
A, K100 and P represent acrylic acid resin, the solution of 100g K_2HPO_4 in 100ml H_2O and polyethylene, respectively.

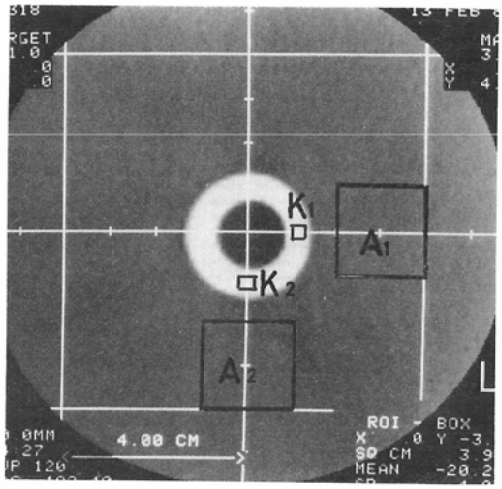

Fig. 2(b) A part of Fig. 2(a) including the phantom.
The means of CT-values: CT (A_1), CT (A_2), CT (K_1) and CT (K_2) of ROIs A_1, A_2, K_1 and K_2 were obtained on the CRT of the CT-scanner.
Then, the value $\frac{CT(A_1)+CT(A_2)}{2}$ was defined as the CT-value of acrylic acid resin CT (A), and the value $\frac{CT(K_1)+CT(K_2)}{2}$ was defined as the CT-value of the 100g/100ml K_2HPO_4 solution CT(K100).

る．このように計算された標準偏差（SD′）に較べて測定された標準偏差（SD）が小さいということは，実際には，アクリルのCT値とK_2HPO_4水溶液のCT値が独立ではなく相関をもって変動していることを示している．これは装置あるいは被検体の条件によるものと考えられ，ファントームの同時撮像によるCT値の較正を行なわない場合の精度を1とすると，較正を行なった場合には0.9あるいは0.7となり，精度がよくなっていることを示している．今後CT値の較正値としてはTable 1より，アクリルに対して116，50g/100mlおよび100g/100mlのK_2HPO_4水溶液に対して，それぞれ544（＝116＋428）および971（＝116＋855）を採用する．ここで，アクリルのCT値としては，ファントーム-Iとファントーム-IIで有意の差は認められないので，両者を合せた平均値116を用いた．

尚，測定例は全部で31例であるが，ファントーム-Iでは，5例について，K_2HPO_4水溶液の懸濁のため，信頼できるCT値が得られなかった．このため，ファントーム-Iに関連したデータはすべて26例となっている．

（2）大腿骨骨幹部における皮質骨のCT値

大腿骨下端から20cmの位置で撮ったCT像の例をFig. 2に示す．左右の大腿骨とファントームのK_2HPO_4水溶液部分が鮮明に描き出されている．このCT像から次に述べる手順により皮質骨のCT値を求めた．Fig. 3(a)は，Fig. 2(a)の大腿骨を含む領域のCT値をプリントアウトしたものである．まずCT値の高い点を結んで骨の輪郭線を決める[11]．すなわち，Fig. 3(a)の値の中から

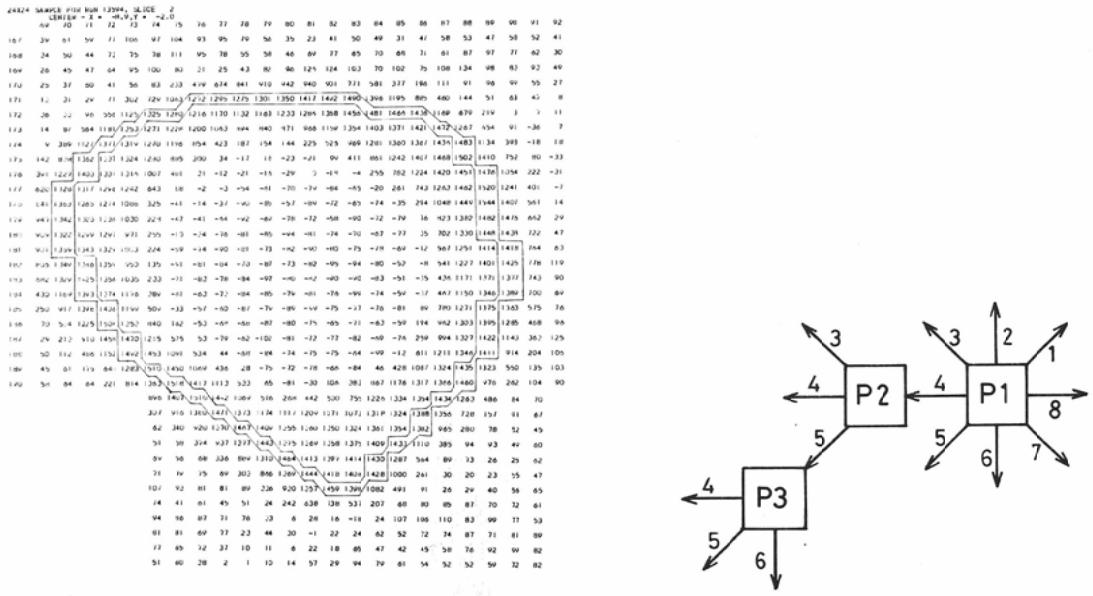

Fig. 3(a)　A print of CT-values of a bone region of the CT-image shown in Fig. 2(a).
The outline was obtained by the way explained in Fig. 3(b). The mean of CT-values on the outline CT (C.B.) was calibrated by the equation $CT' = \frac{CT(C.B.) - CT(A)}{CT(K100) - CT(A)} \times 855 + 116$. Here, C.B. means compact bone.

Fig. 3(b)　The extraction of an outline of bone.
Pl is a starting point which is one of the points certainly located in the compact bone. P2 is the second point which has the maximum value among 8 points neighbouring Pl. Arrows 1 through 8 represent the directions from a point to the next point. P3 is the third point which has the maximum value among 3 points directed by 3 arrows i−1=3, i=4, i+1=5 from P2, while the direction from Pl to P2 (i) is 4.

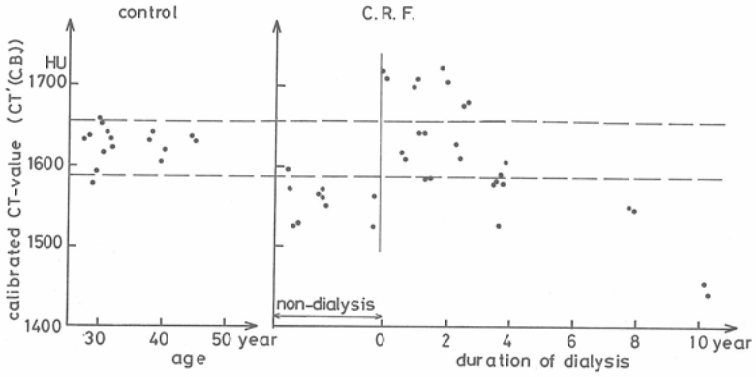

Fig. 4 The calibrated CT-values of compact bone in femoral midshafts of 8 healthy males (control) and 18 male patients with chronic renal failure (C.R.F.). Two broken lines represent the zone of mean± 2SD of the calibrated CT-values of the control group, and were assumed to be the upper and lower limits of the normal range. The measurements of the right and left femurs are represented independently.

明らかに皮質骨と考えられるCT値をもつ点を出発点（Fig. 3(b) のP1）とし，つぎに，これに隣接する8点の中で最大のCT値をもつ点P2を求める．P1からP2へ向かう方向がiであったとすると（Fig. 3(b)ではi=4），P2からi−1，i，i+1の3つの方向にある3点のうちで最大のCT値をもつ点を3番目の点P3とする．このように3方向を指定して，その3点のうちで最大のCT値をもつ点を順次結んで得られる曲線を骨の輪郭とし，この輪郭線上のCT値の平均，CT(C.B.)（C.B.はcompact boneの略）を求める．次に，この平均CT値を較正するため，同じCT像内にあるファントーム部分の領域A_1，A_2，K_1，K_2（Fig. 2(b)）の平均CT値をそれぞれCTスキャナ上で求め，$CT(A)=\frac{1}{2}(CT(A_1)+CT(A_2))$をアクリルのCT値，$CT(K100)=\frac{1}{2}(CT(K_1)+CT(K_2))$を100 g/100ml K_2HPO_4水溶液のCT値とする．これらの値を用いて，大腿骨下端から20cmの断面における皮質骨のCT値は式

$$CT'(C.B.)=\frac{CT(C.B.)-CT(A)}{CT(K100)-CT(A)}\times 855+116$$

により較正される．Fig. 4に対象についての結果を示す（左右の大腿骨について別々にプロットしてある）．縦軸は較正されたCT値を，横軸は健常群では年齢を，また慢性腎不全群では透析期間を示している．較正されたCT値CT'(C.B.)の平均および標準偏差は，健常群で1621±17，慢性腎不全群で1595±68であった．平均値は両群でほとんど差がないが，標準偏差は慢性腎不全群が健常群の4倍になっている．2本の点線は健常群の（平均値）±2×（標準偏差値）であり，Fig. 4が示すように，この範囲内の値は正常値とみなして差しつかえないと考える．

透析歴3年末満の4例では健常群より高いCT値を示しているが，文献[19]に述べられている一時的骨硬化とも考えられ，他のデータともあわせて検討を進めている．

Fig. 2のCT像については，この他に，骨内のCT値の度数分布（Fig. 5）および骨を横切る線上のCT値分布（Fig. 6）について検討した．Fig. 5の横軸は100g/100ml K_2HPO_4水溶液のCT値（CT(K100)）を区間IIとIIIの境界値とし，その上下を100g/100ml K_2HPO_4水溶液のCT値とアクリルのCT値の差の5分の1（0.2×(CT(100)−CT(A))）の間隔で区切ったものである．CTスキャナのディスプレイ上で最も高いCT値をもつ皮質骨上の点を始点として，区間VIに属するCT値をもつ点の連続領域を求め，その領域

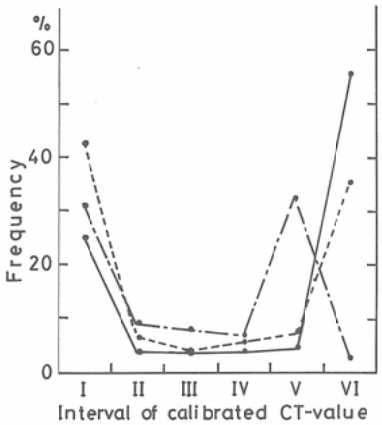

Fig. 5　The frequency distribution of CT-values of compact bone. ——; a typical example representing healthy volunteers, or patients undialyzed, or dialyzed for less than 7 years. ·····, ——·——; examples representing patients dialyzed for 7 years or more.
I; less than 801 [=CT(K100)−1×0.2×(CT(K100)−CT(A))], II; 801-971, III; 971-1142, IV; 1143-1313, V; 1314-1484, VI; more than 1484.

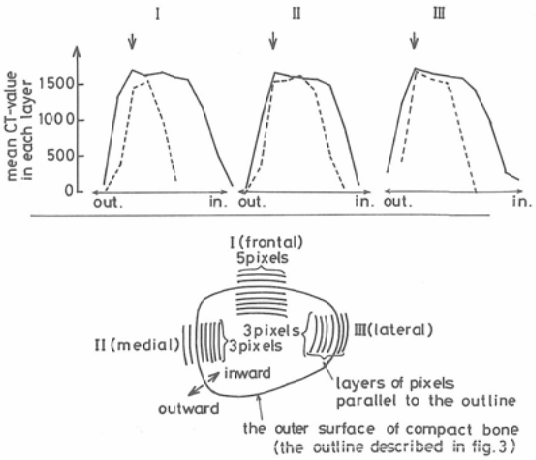

Fig. 6　The profiles of the distribution of CT-values across the compact bone.
——; a typical example representing healthy volunteers, or patients undialyzed, or dialyzed for less than 7 years. ·····; an example representing patients dialyzed for 7 years or more. The arrows represent the location of the outer surface of compact bone.

内の点の数を求める．この領域は骨の最も硬い部分で環状になる．次に，この領域の内側について，区間VからIの順に同様の操作をくり返し行ない，各区間に属する点の数を求める．最後に，各区間の点の数を百分率で表わし，縦軸にプロットした．透析歴7年以上の2例で，点線および鎖線で示したような結果が得られたが，他はすべて実線で示されているように，区間Iは30%以下，区間VIは50%以上，区間II〜Vは10%以下で，健常群と腎不全群で顕著な差は見られなかった．

Fig. 6の骨を横切る線上のCT値は，前方(I；5点)，内側(II；3点)，外側(III；3点)の3方向について，Fig. 3の方法で求めた骨の輪郭に平行な層の平均CT値を求め，層ごとに図示したものである．↓印は輪郭の位置を示している．後方は骨の輪郭線が複雑になっているので除外した．前方(I)において，最高CT値の80%以上の値をもつ層の数は，透析歴7年以上の2例で1層あるいは2層であったが，他はすべて3層以上であった．内側(II)および外側(III)においては，健常群と腎不全群あるいは透析歴の有無による有意の差は認められなかった．

(3) 大腿骨顆部における海綿骨のCT値

大腿骨下端から2cmの位置で撮ったCT像の例をFig. 7(a)に示すが，この部分の骨はほとんど海綿骨である．Fig. 8の(a)(b)に示すように外顆部の前後および左右の境界を決め，その中心に左右幅(W)の半分の長さを一辺とする正方形の関心領域Iを設定した(Fig. 8(c))．しかし，一般にこの領域IはCT値が低く，骨塩量の変動の検出感度がよくないと考えられるため，これより約1cm後方に見られるCT値の高い部分にも同じ大きさの関心領域IIを設定した(Fig. 8(d))．まず，これらの関心領域内の平均CT値，CT(S.B. I)およびCT(S.B. II)(S.B.はspongy boneの略．I，IIは領域I，IIを表わす)をCTスキャナ上で求める．次に，同時撮像したファントームのCT像(Fig. 7(b))から領域A_1，A_2，Kの平均CT値を求め，$CT(A)=\frac{1}{2}(CT(A_1)+CT(A_2))$をアクリルのCT値，CT(K50)=CT(K)を50g/100ml K_2HPO_4水溶液のCT値とする．これらの値を用

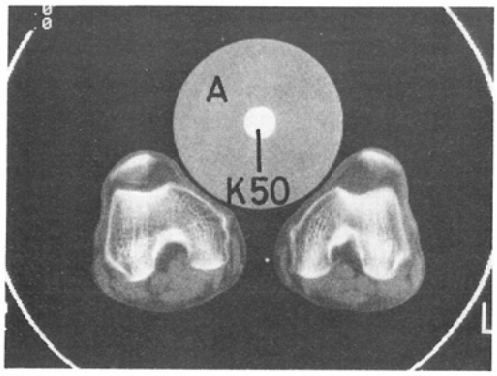

Fig. 7(a) A CT-image of condyles of femurs together with the phantom-II.
A and K50 represent acrylic acid resin and the solution of 50g K_2HPO_4 in 100ml H_2O, respectively.



Fig. 7(b) A part of Fig. 7(a) including the phantom. The CT-value of acrylic acid resin CT (A) was obtained by the way described in Fig. 2(b). The CT-value of the 50g/100ml K_2HPO_4 solution CT(K50) was obtained as the mean CT-value of ROI K on the CRT of the CT-scanner.

いて，外顆部海綿骨のCT値は式

$$CT'(\text{S.B. I or II}) = \frac{CT(\text{S.B. I or II}) - CT(A)}{CT(K50) - CT(A)} \times 428 + 116$$

により較正される．Fig. 9に対象の領域IIについての結果を示す（左右の大腿骨について別々にプロット）．縦軸は較正されたCT値，横軸は年齢または透析期間である．較正されたCT値CT′(S.B. II)の平均及び標準偏差は，健常群で356±60，腎不全群で296±81であり，棄却限界0.05で有意差が認められる．Fig. 9の点線は，健常群の平均値と腎不全群の平均値の間をそれらの標準偏差の比で内分した値（両群の平均値からの基準化した距離[18]が等しい点）であり，求められたCT値が健常群と腎不全群のどちらに属するかを決める判別点である．この判別点により健常例10例中8例が，また腎不全例21例中16例が正しく分類されている．領域Iの平均および標準偏差は健常群で253±47，腎不全群で214±77であり，棄却限界0.05で有意差は認められない．

（4）骨幹部輪郭線上のCT値（皮質骨のCT値）と外顆部領域IIのCT値（海綿骨のCT値）の相関

（2）で述べた大腿骨骨幹部の輪郭線上のCT値と，（3）で述べた外顆部の領域IIのCT値を，そ

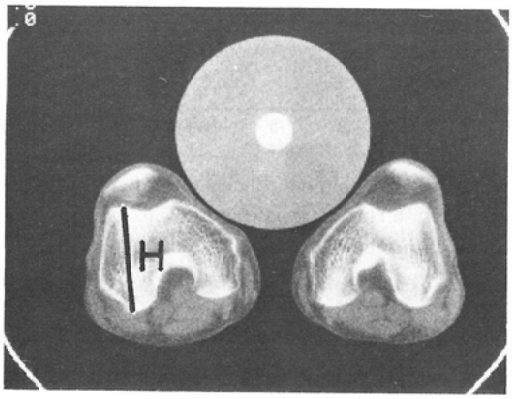

a

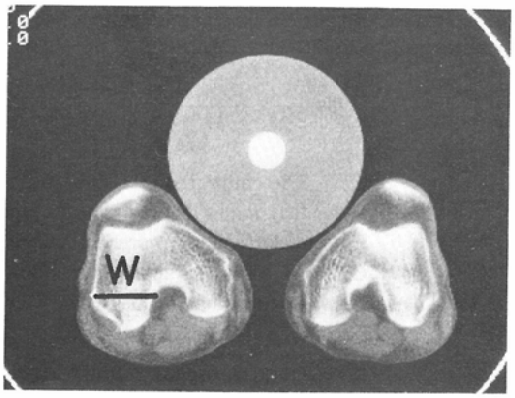

b

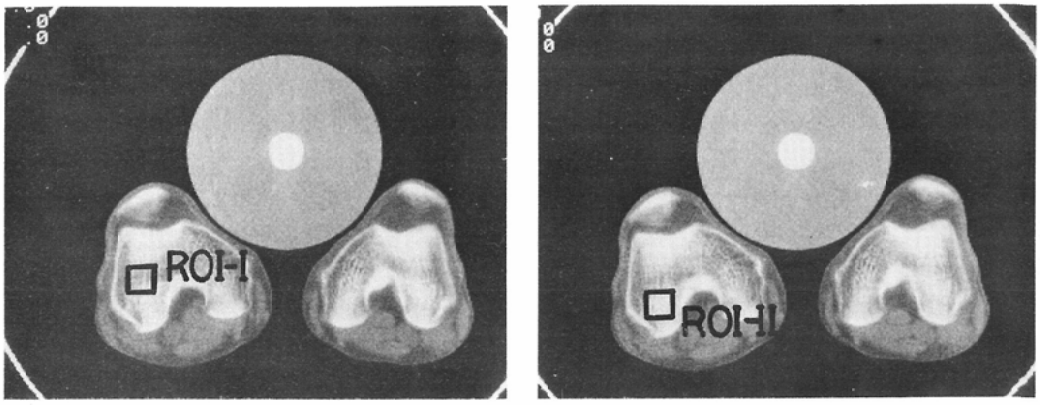

c　　d

Fig. 8　The determination of ROIs in a CT-image of the condyle.

(a)　H represents the height of the lateral condyle.

(b)　W represents the width of the lateral condyle.

(c)　ROI-I, a square with a side of $\frac{W}{2}$, is located at the center of the lateral condyle.

(d)　ROI-II, a square with the same size as ROI-I, was placed to have the maximum CT-value in the posterior half of the lateral condyle.

The means of CT-values of ROI-I (CT(S.B.I)) and ROI-II (CT (S.B.II)) were calibrated by the equation CT' (S.B.I. or II) $=\frac{CT\ (S.B.I\ or\ II)-CT\ (A)}{CT(K50)-CT(A)}\times 428+116$. Here, S.B. means spongy bone.

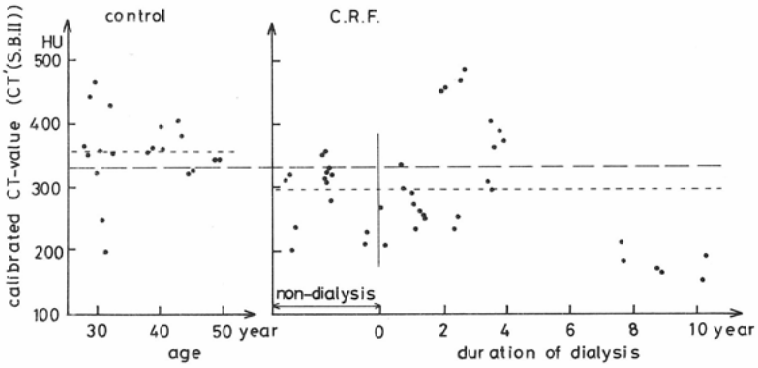

Fig. 9　The calibrated CT-values of spongy bone (ROI-II) in femoral condyles of 10 healthy males (control) and 21 male patients with chronic renal failure (C.R.F.). The dotted lines represent the mean values of the control group (M_1) and the C.R.F. group (M_2). The broken line represents the point (P) dividing the interval between the mean values of the two groups by the ratio of their standard deviations (SD_1 and SD_2) and may be assumed to be the boundary of the two groups (CT' (the point P) $=(M_1-M_2)\frac{SD_2}{SD_1+SD_2}+M_2$.). The measurements of the right and left femurs are represented independently.

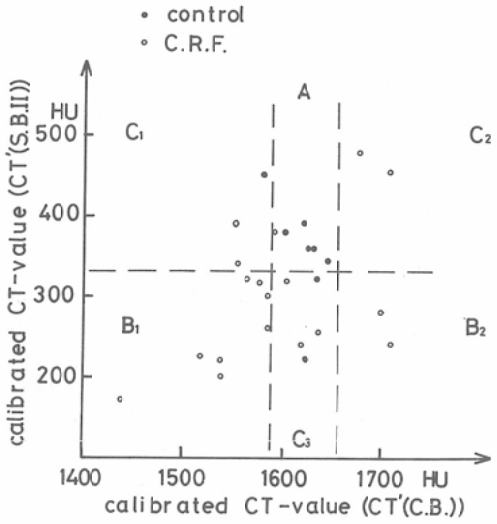

Fig. 10 The correlation between the calibrated CT-values of compact bone and spongy bone (ROI-II).

れぞれ横軸と縦軸にとり相関を求めた（Fig. 10）．相関係数は0.42であった．尚，(2)，(3)では左右の大腿骨を独立に扱ったが，ここでは左右のCT値の平均を被検者のCT値とした．

Fig. 10の点線は，Fig. 4，Fig. 9と同様に正常範囲の目安を示しており，これらの線により6つの領域A，B_1，B_2，C_1，C_2，C_3に分けられる．領域Aは骨幹部，外顆部ともに正常範囲内，領域B（B_1およびB_2）は両者ともに正常範囲外，領域C（C_1，C_2およびC_3）はどちらか一方だけが正常範囲内にある領域である．領域Aには健常例8例中5例が含まれ，腎不全例は18例中1例のみ含まれている．また領域Bには腎不全例18例中10例が含まれ，健常例は1例も含まれていない．領域B_2およびC_1は皮質骨のCT値と海綿骨のCT値が逆の方向に変化した場合であるが，このように部分的に異なる骨変化が現れた症例については文献[19]にも記述があり，今後検討を続けていきたい．

考　察

従来，CT値そのものを診断に使うことに関しては，その精度において疑義がもたれていたが，このことは較正用ファントームのCT値の変動を調べることにより確認され，さらに較正用ファントームを同時撮像することにより改善されることがわかった．現在使用しているファントームは，アクリルとK_2HPO_4水溶液でできているが，K_2HPO_4水溶液の濃度をできる限り高くしても皮質骨のCT値より低い．このため，異なるCTスキャナ相互間で結果を比較する場合，或いは同一のCTスキャナでも異なるソフトを使っている場合には一貫性を欠くきらいがある．較正用ファントームは，骨のCT値にできるだけ近く，しかも骨のCT値を両側からはさむようなCT値を有する2種類以上の素材で作られていることが望ましい．また，濃度の高いK_2HPO_4水溶液は，時が経つにつれて懸濁してくるため頻繁に作り換えなければならない．このような観点から，ファントーム-Iは皮質骨のCT値よりも高いCT値をもつアルミニウムと皮質骨より低いCT値をもつテフロンを使い，もっと扱い易いものに改良することを考えている．ファントーム-IIについては，全く問題はない．

主として皮質骨よりなる大腿骨下端から20cmの断面，および主として海綿骨よりなる大腿骨下端から2cmの断面のCTスキャンを行い，5つの量（20cmの断面における（1）皮質骨輪郭線上の平均CT値，（2）骨内のCT値の度数分布，（3）骨を横切る線上のCT値分布，（4）2cmの断面における外顆部領域Iの平均CT値，(5)同じく外顆部領域IIの平均CT値）について検討した．これらのうちの（1）および（5）は，データの分布状態が健常群と腎不全群では大きく異なっており，それぞれ独立した指標として診断に役立つものと結論できる．

現在広く普及しているCTスキャナを用い，簡単なファントームを同時撮像することにより，きわめて簡便に，しかも信頼できる骨のCT値が得られることがわかった．また検査部位を大腿遠位半分に限っているため，生殖腺の被曝線量も少なく，かつ無侵襲であるから，経時的変化を調べる上でも好適である．

最後に，ファントームの素材およびそれらの化学的性質と取り扱いについて，懇切なるご指導をいただいた北里大学医学部　松野昻士講師，ならびに，ファントームの設計および撮像条件などに

ついて意見をよせられ，労をおしまずご協力いただいた北里大学病院放射線部　村山弘氏に深く感謝の意を表します．

（尚，本稿の一部は第42回日本医学放射線学会総会（1983年，大阪）において報告した．）

文　献

1) Griffiths, H.J., Zimmerman, R.E., Bailey, G. and Snider, R.: The use of photon absorptiometry in the diagnosis of renal osteodystrophy. Radiology, 109: 277—281, 1973
2) 萬治忠福，田中　治：長期血液透析患者の骨塩量に与える1α-OH-D_3，calcitonin の投与効果．骨代謝，14：12—20，1981
3) 小西圭介，豊福不可依：複数の単色X線束による減弱を利用した多成分定量分析法．日本医放会誌，40：168—170，1980
4) 井上哲郎，串田一博，山下源太郎：〈シンポジウム〉骨量測定の諸問題：手部X線像による方法．骨代謝，14：91—104，1981
5) 小林敏雄，滝沢正臣，丸山　清，渡辺俊一：定量的X線診断のための小型マイクロビームスキャナの試作．日本医放会誌，39：304—311，1979
6) 梅田　透：マイクロビームX線による骨塩量測定法と臨床応用．日本医放会誌，41：1182—1199，1981
7) 桜井清子，岩波　茂，中沢圭治：^{241}Am ガンマ線源を用いたコヒーレント/コンプトン散乱比による骨塩定量法の検討．日本医放会誌，43：23—33，1983
8) Webber, C.E. and Kennett, T.J.: Bone density measured by photon scattering. Phys. Med. Biol., 21: 760—769, 1976
9) Huddleston, A.L., Agarwal, S.K., Friesen, E.J. and Bhaduri, D.: Assessment of bone density using the single-source Compton scattering technique. Applied Radiology/NM, Nov.-Dec. 232—237, 1978
10) Cohn, S.H., Shukla, K.K., Dombrowski, C.S. and Fairchild, R.G.: Design and calibration of a "broad beam" ^{238}Pu, Be neutron source for total body neuron activation analysis. J. Nuc. Med., 13: 487—492, 1972
11) Revak, C.S.: Mineral content of cortical bone measured by computed tomography. J. Compt. Assist. Tomogr., 4: 342—350, 1980
12) Imamura, K. and Fujii, M.: Empirical beam hardening correction in the measurement of vertebral bone mineral content by computed tomography. Radiology, 138: 223—226, 1981
13) Rüegsegger, P., Anliker, M. and Dambacher, M.: Quantification of trabecular bone with low dose computed tomography. J. Compt. Assist. Tomogr., 5: 384—390, 1981
14) Cann, C.E. and Genant, H.K.: Precise measurement of vertebral mineral content using computed tomography. J. Compt. Assist. Tomogr., 4: 493—500, 1980
15) Bradley, J.G., Huang, H.K. and Ledley, R.S.: Evaluation of calcium concentration in bones from CT scans. Radiology, 128: 103—107, 1978
16) Genant, H.K. and Boyd, D.: Quantitative bone mineral analysis using dual energy computed tomography. Investigative Radiology, 12: 545—551, 1977
17) Barnett, E. and Nordin, B.E.C.: Symposium on radiological assessment of bone density: The clinical and radiological probrem of thin bones, British J. Radiology, 34: 683—692, 1961
18) 奥野忠一，久米　均，芳賀敏郎，吉澤　正：多変量解析法．259，1971，日科技連出版社
19) Griffiths, H.J.: Radiology of Renal Failure: 71—76, 1976, W.B. Saunders Co., (Philadelphia)