The University of Osaka
Institutional Knowledge Archive

Title	らせんCTによる肺癌二次検診-肺癌検診用CT（LSCT）のパイロットスタディと診断結果-
Author(s)	松本，満臣；堀越，浩幸；茂木，孝夫 他
Citation	日本医学放射線学会雑誌．1995，55(3)，p．172-179
Version Type	VoR
URL	https://hdl.handle.net/11094/19337
rights	
Note	

The University of Osaka Institutional Knowledge Archive : OUKA

https://ir.library.osaka-u.ac.jp/

The University of Osaka

らせんCTによる肺癌二次検診

—肺癌検診用CT(LSCT)のパイロットスタディと診断結果—

松本　満臣[1)]　堀越　浩幸[2)]　茂木　孝夫[2)]　羽鳥　昇[2)]　舘野　之男[3)]
飯沼　武[4)]　松本　徹[5)]　山本　真司[6)]　馬場　孝[7)]

1) 群馬大学医学部中央放射線部（現：東京都立医療技術短期大学）　2) 群馬大学医学部中央放射線部
3) 放射線医学総合研究所（現：客員研究員）　4) 放射線医学総合研究所（現：埼玉工業大学）
5) 放射線医学総合研究所　6) 豊橋技術科学大学　7) 前橋保健所

A Pilot Study with Lung-Cancer Screening CT (LSCT) at the Secondary Screening for Lung Cancer Detection

Mitsuomi Matsumoto[1)], Hiroyuki Horikoshi[1)], Takao Moteki[1)], Noboru Hatori[1)], Yukio Tateno[2)], Takeshi Iinuma[2)], Tohru Matsumoto[2)], Shinji Yamamoto[3)] and Takashi Baba[4)]

We have developed computed tomography (CT) equipment for lung-cancer screening (named LSCT) that can be used exclusively for lung-cancer screening with spiral volumetric CT and is available on a screening car. A pilot study with LSCT was performed from November 1992 to January 1993 on 118 screenees at the secondary examination of lung-cancer screening. Scan parameters were as follows: 120 kVp, 50 mA, slice thickness 10 mm, table feed 10 mm/sec, scan time 2 sec/rotation. All the screenees were scanned under quiet respiration instead of the breath-hold technique. Under these scan parameters, LSCT images were almost free from respiratory motion artifacts even at the lung base. Continuity of the bronchial tree and vessels was well maintained in consecutive slices. Pulmonary nodules approximately 5 mm in diameter were clearly depicted. By LSCT, 43 of 118 screenees were diagnosed to need further examinations. And 33 out of 43 screenees underwent detailed examinations. Finally, 16 lung cancers were confirmed. Ten of 16 patients with lung cancer underwent surgery ; nine were in stage I and one in stage IIIA. LSCT was considered to be useful in lung-cancer screening.

Research Code No. : *206. 1, 506. 1*

Key words : *CT, Spiral CT, Lung cancer, Lung-cancer screening CT*

Received Jun. 30, 1994 ; revision accepted Sep. 21, 1994

1) Department of Diagnostic Radiology, Gunma University Hospital／2) Division of Clinical Research, National Institute of Radiological Science／3) Toyohashi University of Technology／4) Maebashi Public Health Center

はじめに

近年，らせんCTあるいはヘリカルCT（以下らせんCT）と呼ばれるCT検査法が開発され，肺の小さな結節性病変の検出に最も信頼性の高い方法であることが報告されるようになった[1)-8)]．そしてすでに肺癌検診への応用の報告[5)]も見られる．この方法は本来CTの高級機種においてのみ可能なスキャン法であるが，これを低価格でかつ小型化して検診車に搭載し，集団検診に応用できれば現在の間接写真で捉えられるよりもさらに小さな末梢部肺癌を確実に検出できるはずである．

一方，わが国における男性の悪性新生物による死亡の第一位が原発性肺癌になったことが確認され[9)]，早期に肺癌を検出し治療成績の向上を図ることが急務である．

そこで，我々は肺癌の治療成績の向上を究極の目標と定め，集団検診車に搭載でき，かつらせんCTの可能な肺癌検診用CT（Lung-cancer screening CT, LSCT）を開発し，有用性評価のためのパイロットスタディを肺癌2次検診受診者を対象として施行したので報告する．

肺癌検診用CT（LSCT）の開発

1990年，筆者らは日立メディコの協力を得て，肺癌のより早期の検出のためのLSCTの開発に着手した．装置開発に当たっての基本構想は，集団検診専用であるため小型で検診車に搭載可能であること，スリップリング連続回転方式によるらせんCTが可能であること，被曝線量軽減のため少ない線量でスキャンできること，読影業務を円滑に行うためにシネモードで画像観察ができることなどであ

った．また，同時にそれによるリスク／ベネフィット，コスト／ベネフィットの事前評価についての検討を行ってきた[10)-12)]．このプロトタイプは1992年春に完成し，その後厚生省の承認を経て1992年11月から1993年1月まで群馬県前橋保健所に設置された．なお，このプロトタイプは耐震テストの後検診車に搭載される予定である．

LSCTによるパイロットスタディの対象および方法

LSCTによるパイロットスタディは1992年11月16日より1993年1月25日まで肺癌検診の2次検診受診者のうち前橋保健所への呼び出し検診受診者を対象に行われた．問診，診察，直接撮影ののちLSCTの承諾の得られた118名（男性48人，女性70人，年齢35～88歳）を対象とした．

LSCTの撮影条件は120kV，50mA，スライス厚10mm，再構成画像ピッチ10mm，スキャン時間2秒／回転，テーブル移動速度10mm／秒で，肺尖部から肺底部までの全肺野をスキャンした．検査時間（入室からスキャン終了後退室まで）は1人当たり5分とした．テーブル移動速度についてはスライス厚の1.0～1.7倍程度が妥当とされており[8)]，これを参考にした．電流については装置で選択できる最低電流値を選択した．この条件であらかじめ正常人ボランティア5名で呼吸停止下のスキャンと平静呼吸下のそれとについてCT画像を比較した．50mAでのスキャンでも肺野，縦隔ともに十分に観察可能であった．平静呼吸下においても気管支および肺血管の連続性はよく保たれていた．すなわち，再構成画像において可視範囲の気管支・血管構造に欠落はなく，呼吸停止下の画像と比較してもそれらの検出能に差異はほとんどなかった．よって，今回の2次検診受診者のLSCTはスキャン中に大きな呼吸をせず，静かに呼吸するように指示して検査が行われた．なお，区域気管支の検出率を判定するため，肺葉全体がフィルムに撮影された症例を選び各肺葉ごとに区域気管支が何本検出されているかをretrospectiveに分析した．解析可能であった肺葉数は右上葉が41例で，区域気管支数は1例につきB^1，B^2，B^3の3本であるので計123本の区域気管支のうちLSCTで検出された本数を算定し検出率とした．同様に中葉（B^4，B^5の2本）で39例78本中の検出率を，右下葉（B^6，B^7，B^8，B^9，B^{10}の5本）で36例180本，左上葉（B^{1+2}，B^3，B^{4+5}の3本）で44例132本，左下葉（B^6，B^8，B^9，B^{10}の4本）で38例152本について検出率を求めた．区域気管支は葉気管支分岐部で輪状または管状の透亮像の認められるものとした．

LSCT画像の読影は，検査後ただちに群馬大学中央放射線部医師2名が1組となって，間接写真および2次検診にて撮影された直接写真を参照しながら行われた．読影はLSCTのCRTモニタ画像で行われた．画像観察は肺野条件（ウィンドウ幅1600，ウィンドウレベル-600）と縦隔条件（ウィンドウ幅500，ウィンドウレベル40）をあらかじめプリセットし，プッシュボタンでワンタッチ切り替えとし，go-and-return方式でトラックボールをスクロールしながら肺野条件で肺尖部から肺底部へ，縦隔条件で肺底部から肺尖部へと観察した．病変が認められた場合にはその都度適宜ウインドウセッティングを選択し，病変部の上下数スライスをフィルムにハードコピーした．

所見の記録は専用の読影シートにLSCT所見，診断，3次検診（いわゆる精密検査）の必要性の有無を記入した．

同じ撮影条件にて被曝線量を測定した．熱蛍光線量計（リーダ2500）を用い，素子はMg_2SiO_4：Tb（MSO-S）をホルダー（F）に挿入して測定した[13)]．なお素子のばらつきは±10％以内のものを用いた．測定には治療計画用人体ファントームを用い，乳房の高さを基準面とし前胸壁（胸骨部），斜前胸壁，側胸壁（腋窩部），後壁（脊椎棘突起部）に熱蛍光線量計を配置し，直接線による線量を，またこの基準面より30cm離れた直接線の関与のない同一部位について測定した．

結　　果

1．LSCT画像と病変検出能

今回の撮影条件では，平静呼吸下のスキャンにもかかわらず，呼吸によるモーションアーチファクトはほとんどなく，結節性病変の検出に支障はなかった．LSCT画像上5mm大あるいはそれ以下の結節性病変でも明瞭に描出された．平静呼吸下のスキャンという不利な条件下にもかかわらず，空洞様透亮像を示す数mmの多発転移性腫瘍が明瞭に検出された（Fig. 1）．本例では左心縁に接する小結節もよく描出されている．また1cm大の結節は連続する2～3スライスにわたって明瞭に描出された（Fig. 2）．

区域気管支の検出率は右上葉123本中110本（89.4

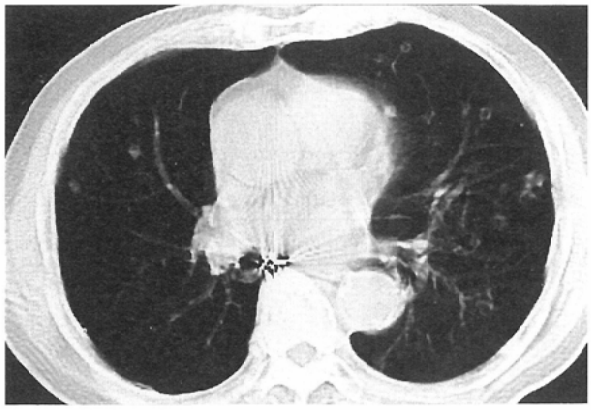

Fig. 1　LSCT image of metastatic lung tumor: Small and multiple ring-shaped lesions are seen in both lungs. Most nodules are approximately 5 mm in diameter on CT image. Even these small ring-like lesions are clearly visualized on spiral CT scanning under quiet and ordinary respiration.

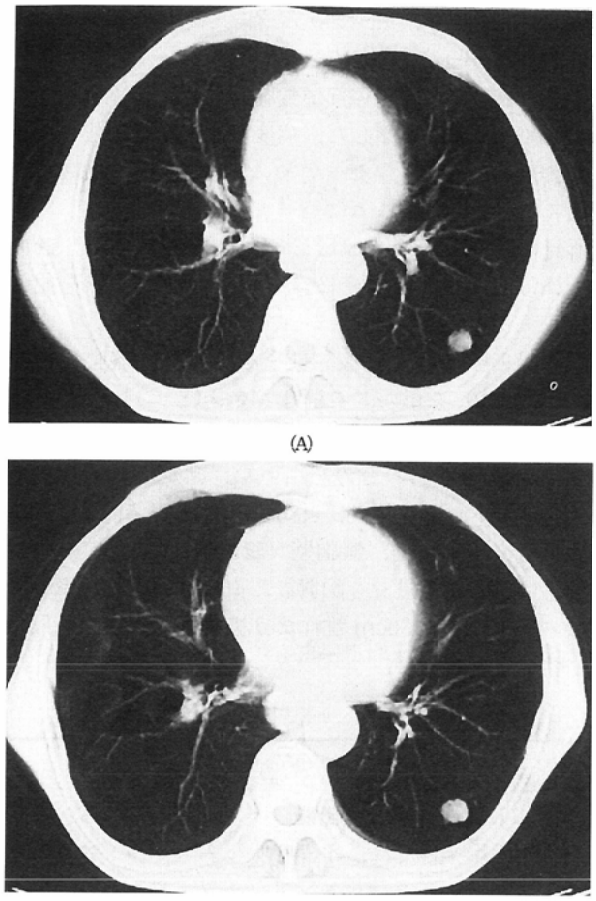

(A)

(C)

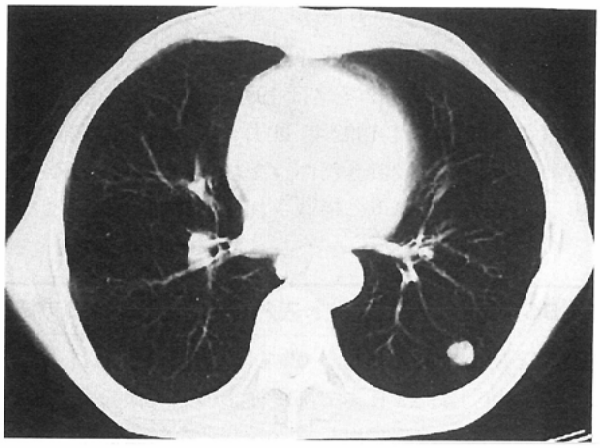

(B)

Fig. 2 LSCT images of tuberculous granuloma, measuring 1 cm in diameter: A, B, and C are consecutive three slices, and the nodule is clearly seen on every slice. Continuity of the bronchial tree and vessels is well maintained.

%)，中葉78本中75本（96.2％），右下葉180本中144本(80.0％)，左上葉132本中123本(93.2％)，左下葉152本中141本(92.7％)で，全肺葉を平均すると区域気管支の検出率は90.4％であった．右下葉の検出率がやや悪いのは B^7 の検出率が低いためと思われた．上葉や B^6 では亜区域気管支が明瞭に観察される例が相当数あった．Fig. 2A～Cは連続する3スライスであるが，気管支は区域枝レベルまで，血管系はさらに末梢の亜区域枝レベルまで連続して追跡が可能である．この結節の周囲に見られる血管系も連続性が確認できる．X線的に腫瘤を指摘された左肺門部肺癌の1例では左上葉上区域枝の閉塞を検出しえた．またLSCT所見および症状から過敏性肺臓炎と診断された1例は精密検査により診断が確定した．

縦隔あるいは胸壁は肺野に比べると，低線量撮影による画像の荒れが見られたが，縦隔および胸壁の正常構造は十分に観察できたのみならず，縦隔リンパ節腫大や縦隔腫瘍を正確に指摘できた（Fig. 3）．

2．LSCT診断結果

118例の読影結果を3群に分けた（Table 1）．精検不

Table 1 Classification of screenees

Groups	No. of screenees
A	72 (61 %)
B	3 (3 %)
C	43 (36 %)

A: Group of screenees without the need for further examination.

B: Group of screenees who was under the examination on hospitals, excluded from further examination; 1 metastatic lung tumors, 1 teratoma and 1 silicosis.

C: Group of screenees with the necessity for detailed examination.

Table 2 Group of Screenees without the Need for Further Examination: LSCT Findings

LSCT Dx	No. of Screenees
No significant abnormality	26
Tuberculosis,inactive	12
Chronic inflammation	9
Pulmonary artery or vein	6
Pleural adhesion/calcification	4
Rib bone island	3
Bronchiectasis	2
Pericardial fat pad	2
Nipple	2
Calcification of 1 st rib cartilage	2
Vertebral spur	1
Chilaiditi syndrome	1
Buckling of brachiocephalic artery	1
Elevated hemidiaphragm	1
Total	72

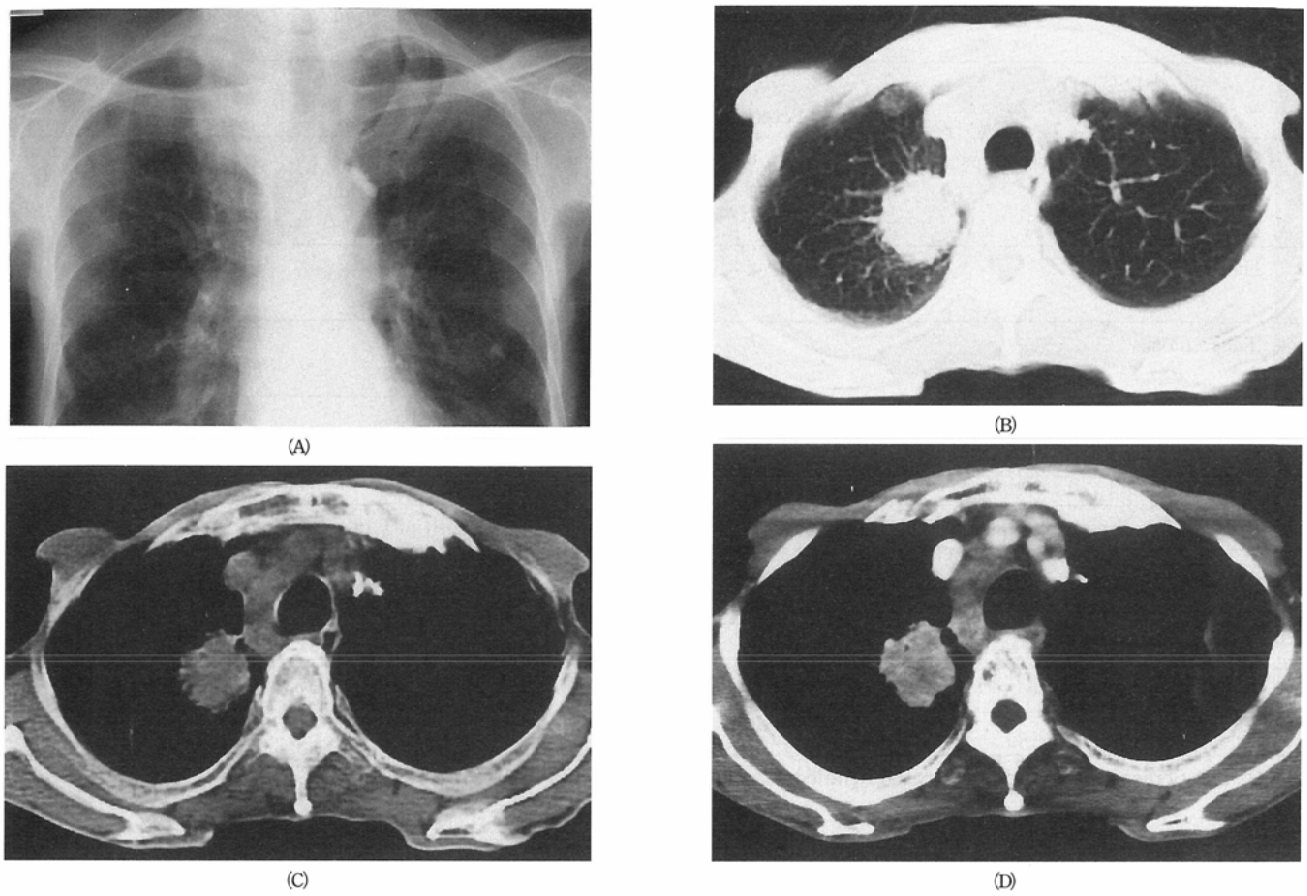

Fig. 3 Squamous cell carcinoma with mediastinal lymphadenopathy: Increased density is seen at the right upper lobe region, superimposed on the ribs and clavicle (A). On LSCT images (B) with lung parenchymal display, lobulated mass density more than 3 cm in diameter is clearly demonstrated. Abnormally thickened right paratracheal stripe is evident. Mediastinal display of LSCT image (C) shows soft tissue nodular densities beside the vascular structure of the thoracic inlet, indicating mediastinal lymphadenopathy. On contrast enhanced CT with breath-hold technique (D), vessels are strongly enhanced, while the soft tissue nodules are not. Metastatic lymphadenopathy from right upper lobe carcinoma is considered. Squamous cell carcinoma was confirmed by bronchofiberscopic biopsy. Thus clinical stage was T2N2M0 (stage IIIA) from pathology and CT findings, and the patient underwent radiation therapy.

要と判定されたものをA群とした．異常所見があり本来なら精検を必要とするが，すでに医療機関を受診中であったため要精検から除外されたものをB群とした．精検が必要と判定されたものをC群とした．A群は72例（61％），B群は3例（3％），C群は43例（36％）であった．

A群（Table 2）には非活動性肺結核12例，慢性炎症と診断された9例，限局性気管支拡張症2例のほかに，異常陰影とされた原因が肺動脈あるいは肺静脈陰影であると判定された6例，限局性胸膜肥厚あるいは石灰化4例，心嚢脂肪パッド2例，乳頭2例，第1肋骨肋軟骨の石灰化2例，椎体の骨棘1例，腕頭動脈蛇行症1例などがあった．これらは容易に精検不要と判定された．なお，慢性炎症については次のように判定した．肺末梢の不整索状または線状の病変で長径と短径とで著しい差があるもの，あるいは病変の輪郭が凹の形状を呈しているものは慢性炎症として精検不要とし，長径と短径の差があまりないもの，あるいは病変の輪郭が凸の形状を示しているものは肺癌疑いとし要精検と判定した．

B群の3例は転移性肺腫瘍，奇形腫，珪肺各1例であった（Table 1）．

C群43例のうち腫瘍性病変は肺癌確実と診断されたもの6例，肺癌ほぼ確実とされたもの11例（Fig. 4），肺癌疑い3例の計20例のほかに，縦隔腫瘍4例，甲状腺腫1例などがあった（Table 3）．

3．要精密検査群の最終診断と経過

要精密検査群の43例のうち33例が群馬大学医学部附属病院核医学（画像医学）科を受診し精密検査を受けた．33例の最終診断をTable 3右欄に示した．LSCTで肺癌確実，ほぼ確実と診断されて精密検査を受けた17例中16例が肺癌であった．他の1例は肺癌の病理学的確証が得られず慢性炎症として経過観察中である．精密検査後約1年半を経過した現在LSCTで肺癌の疑いのあった2例およびその他の症例からの肺癌の発生は見られていない．

Table 3 Group of Screenees with Need for Detailed Examination: LSCT Findings and Final Diagnosis

LSCT Dx	No. of Screenees	Final Dx	No. of Cases
Lung cancer ; highly suspicious	6	Lung cancer	16
suspicious	11	Chronic inflammation	2
equivocal	3	No Exam.	2
Hamartoma	2	Granuloma	1
		No Exam.	1
Tuberculosis	6	Tuberculosis	3
		No Exam.	3
Atelectasis／Inflammation	6	Atelectasis	2
		Chronic inflammation	1
		No Exam.	3
Diffuse lung disease	1	Hypersensitivity pn.	1
Mediastinal mass	4	Thymoma	2
		Neurogenic tumor	2
Thyroid mass	1	Adenomatous goiter	1
Sarcoidosis	3	No Exam.	3
Total	43		43

No Exam : Screenees who did not undergo detailed examinations.

Table 4 Patients with Lung Cancer : Final Diagnosis and Treatment

Case/Age/Sex	Histology	Location	Stage		Treatment
1/78/M	SCC	P	pT2N0M0	I	Surgery
2/76/M	ADC	P	pT1N0M0	I	Surgery
3/74/M	ADC	P	pT1N0M0	I	Surgery
4/58/F	ADC	P	pT1N0M0	I	Surgery
5/72/F	ADC	P	pT2N2M0	IIIA	Surgery
6/65/F	ADC	P	pT1N0M0	I	Surgery
7/54/M	ADC	P	pT1N0M0	I	Surgery
8/70/F	ADC	P	pT2N0M0	I	Surgery
9/56/M	SCC	P	pT2N0M0	I	Surgery
10/79/M	SCC	P	pT2N0M0	I	Surgery
11/80/M	SCC	C	cT2N1M0	II	Radiation
12/81/M	SCC	P	cT2N2M0	IIIA	Radiation
13/68/M	SCC	P	cT2N2M0	IIIA	Radiation
14/84/M	ADC	P	cT2N2M0	IIIA	No Tx
15/88/F	ADC	P	cT1N0M0	I	No Tx
16/82/F	ADC	P	cT2N0M0	I	No Tx

SCC : squamous cell carcinoma, ADC : adenocarcinoma,
p : pathological stage, c : clinical stage, Tx : treatment.

病理組織学的診断の確定した肺癌 16 例の内訳を Table 4 に示した．末梢部肺癌が 15 例で，肺門部肺癌は 1 例であった．組織学的内訳は腺癌が 10 例，扁平上皮癌が 6 例であった．手術は 10 例に施行された．1 例は同側縦隔リンパ節に転移が確認され病理病期 IIIA 期となったが，他の 9 例はすべて病理病期 I 期であった．放射線治療が選択された 3 例はいずれも扁平上皮癌で，うち 2 例では LSCT および精密検査時の CT で縦隔リンパ節腫大が認められ臨床病期 IIIA 期と診断された．他の 1 例は臨床病期 II 期と診断され手術が勧められたが，手術拒否のため放射線治療となった．無治療の 3 例はいずれも腺癌で，2 例は臨床病期 I 期，他の 1 例は IIIA 期と診断された．いずれも高齢者で精検後もまったく無症状であることを考慮し，本人および家族との相談で無治療のままとすることになった．

4．被曝線量

照射野内における被曝線量の測定結果は前胸壁で 7.02mSv，斜前胸壁で 7.32mSv，側胸壁で 7.36mSv，後壁で 11.35mSv であった．30cm 離れた照射野外では，それぞれ 0.91mSv，0.91mSv，1.23mSv，0.37mSv であった．

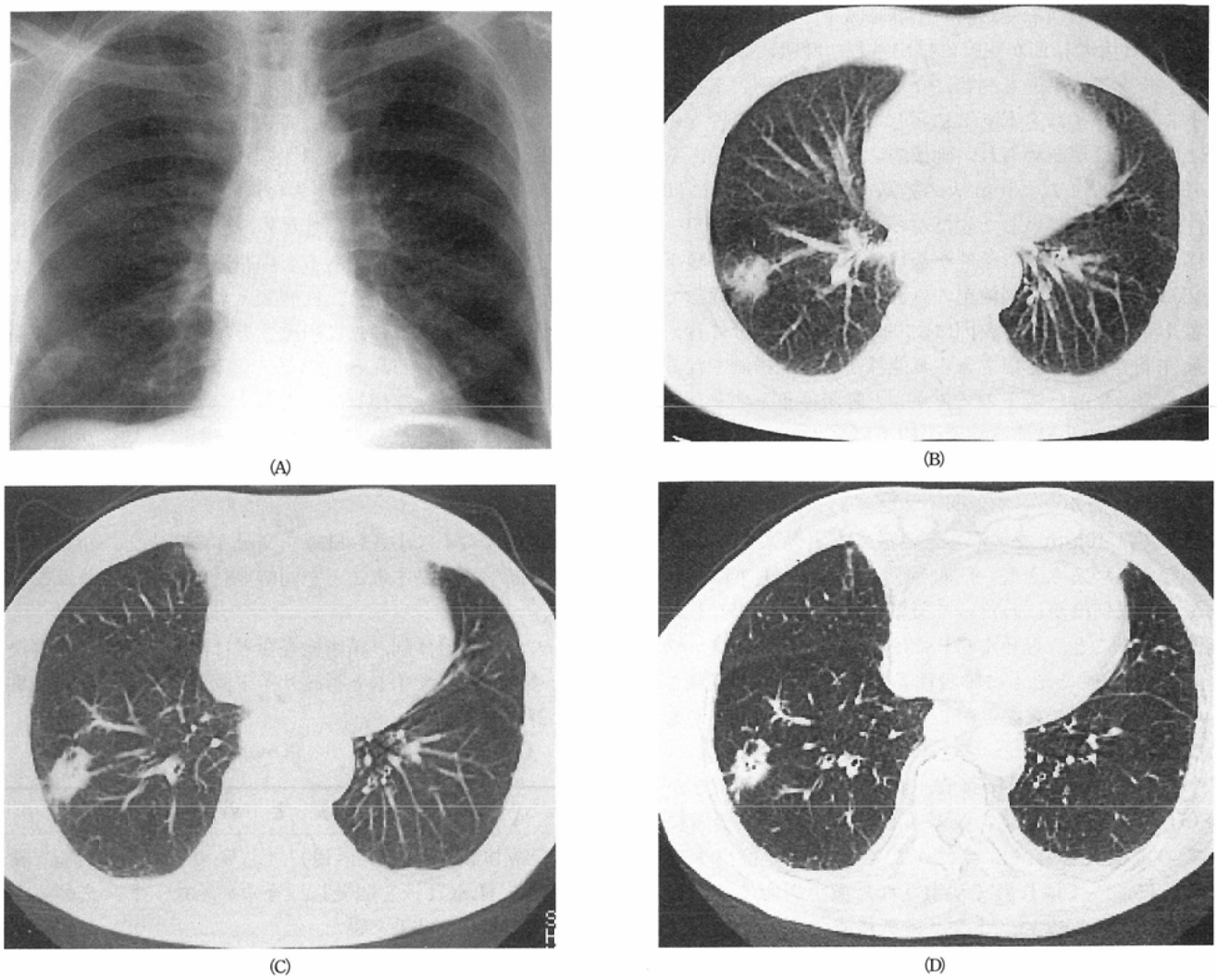

Fig. 4　Adenocarcinoma of right lower lobe: On chest radiograph (A), ill-defined density superimposed on the rib shadow is seen at the right lower lung. LSCT (B) reveals irregularly shaped, non-homogeneous, and 2 cm sized increased density associated with pleural retaction, highly suggestive of adenocarcinoma. A^8b and B^8b are pointing to the density. Faintly visualized V^8b is also related with the desnity. No mediastinal lymphadenopathy is seen on LSCT images. On CT with breath-hold scanning with 10 mm slice (C), spiculated mass density with pleural indentation and air-bronchogram becomes clearer. V^8b is related with the density. On breath-hold, 2 mm-section CT image (D), chracteristics of peripheral adenocarcinoma is obvious. Surgery and pathology revealed well differentiated adenocarcinoma without lymph node metastasis (pT1N 0 M 0, stage I).

考　　察

CTはその臨床応用の初期から，肺の小結節性病変の検出にきわめて有用であることが報告されてきた[14)-16)]．しかし一方では，partial volume averagingにより，あるいはそれぞれのスライスで呼吸停止の深さがまちまちであったりすると，小さい結節を検出できずfalse negativeとなってしまうことが指摘されている[17),18)]．近年開発されたらせんCTを呼吸停止下に行うことにより切れ目のない連続画像が得られることから，らせんCTが肺結節性病変の検出に最も適した検査法として評価されるようになった[1)-8)]．一般にらせんCTの可能な装置は高級機で高額であるため，これを集団検診に応用することは不可能に近い．

そこで，この検査法を肺癌の集団検診に応用すべく装置を小型化し，検診業務に適した診断支援システムのみを有し，比較的低価格のCT装置を開発しLSCTと命名した．LSCTは検診車に搭載可能であり，地域を巡回する肺癌の1次検診にも応用できるのが特徴である．また集団検診のみならず，通常のCT検査用の機能を追加すれば病院に設置して通常の診療用としても使用でき，かつ施設検診さえも可能となる．将来的にはLSCTの普及により究極の目標である肺癌の治療成績の向上を期待できるものと考えている．

らせんCTは呼吸停止下に施行されている[1)-8)]が，今回のスキャン条件，すなわちスライス厚10mmでテーブル移動速度10mm／秒では，正常ボランティア画像で呼吸停止下の画像と平静呼吸下のそれとではほとんど差がな

く，実際の2次検診受診者の平静呼吸下のスキャンでも画像上5mm大の結節が明瞭に描出され，呼吸によるモーションアーチファクトも問題にならなかった（Fig. 1,2）．連続する3スライスをFig. 2に示したが，血管・気管支の走行には連続性が認められ，画像的に欠落した部位があるとは考えにくかった．1cm大の結節の周囲の血管系には連続性が認められている．したがって，スライス幅やテーブル移動速度などの撮影条件が適切であれば，平静呼吸下のらせんCTは，病変の検出のみを目的とする集団検診で高齢者や難聴など種々の要因により呼吸停止が十分に行えない条件下でも十分応用できる可能性があると推測される．もちろん，平静呼吸下のスキャンと呼吸停止下のそれによる1cm以下の小結節性病変の検出能についての詳細な比較検討は今後さらに行われなければならない問題である．

1cmの結節が2～3スライスに認められたのは，らせんCTでは10mmスライスといっても実効スライス厚は厚くなっていること[8]，平静呼吸であるため上下に動いてスキャン中何度かにわたって撮影スライス内に存在した可能性があること，らせんCTでは心拍動のアーチファクトが軽減される[6]とともに呼吸性アーチファクトも軽減される可能性があることなどがミックスしたことによるかもしれない．

今回の検討では間接写真，直接写真を参照しながらLSCTを読影したので，X線写真で指摘された異常についてのみ検討した．したがってX線写真で検出されずLSCTによってはじめて検出された微小病変については検討を加えていない．また，精密検査の要否についてはLSCT所見を優先させたためX線写真の診断結果との比較も行っていない．これらについては改めて第三者によるX線写真とLSCTの読影実験を行って検討を加える予定である．

今回の結果ではLSCTのみで発見された肺癌例はなかったが，多くの対象者にLSCTを用いれば単純写真で発見困難な肺癌を検出できるのではないかと期待される．また，LSCTによって著変なしと判定された26例を除く46例では（Table 2），LSCT所見から高い確診度で精検不要と判定できたことも見逃せない結果と思われる．

さて，集団検診レベルでらせんCTを使用するとなると被験者の被曝線量も重要な問題となる．今回のスキャン条件では表面線量は7～11mSvであった．120kV，50mA，スキャン時間1秒では，テーブル移動速度10mm／秒，15mm／秒，20mm／秒で表面線量はそれぞれ4.1mSv，2.9mSv，2.2mSvであったとする報告[19]がある．我々の測定結果はテーブル移動速度10mm／秒で約2倍であった．これはスキャン時間が2秒であることが効いていると思われる．被曝線量は管電流，管電圧，スキャン時間，スライス厚などに左右されるが，今後は見落としのないスクリーニングに最適のテクニックについて被曝線量をも考慮に入れた検討が必要である．

ところで，らせんCTが普及し検診段階で利用されるようになると，小さい病変が数多く発見される可能性があり，癌か否かの鑑別診断をどのように行うかという新たな問題が生じる．現在の肺癌の診断学は2cm前後の大きさの診断学であり，1cm以下の肺癌の診断学はまだ十分には確立されていない．浸潤性発育に末梢性集束像を伴う分化型腺癌は2cm弱の大きさなら精密検査で比較的容易に診断できると思われる．しかし，充実性あるいは圧排性発育を示す高濃度病変である小細胞癌，大細胞癌，扁平上皮癌，低分化腺癌などと良性病変との鑑別診断は病変の大きさが小さくなるにつれて困難さを増すと思われる．肺癌を疑ったときに行われる気管支ファイバースコピイやCTガイド生検のような侵襲的検査をすべてに施行することは不可能に近いし，たとえ施行できたとしても病変が小さくなるにつれてこれらの検査の診断率は低下することが予想される．

今しばらくは小さい肺癌を発見することと，小さい肺癌の診断学を構築することを同時並行で進めなければならない．

また，検診体制，精密検査などに関する諸問題の解決のために，医療サイドと行政サイド両面にわたる検討も重要な課題である．

ま と め

肺癌検診への応用と目的としてらせんCTの可能な検診用CT（LSCT）を開発し，そのパイロットスタディを行い次のような結果を得た．

1．テーブル移動速度10mm／秒，スライス厚10mm，再構成画像ピッチ10mmでは，平静呼吸下のスキャンでもアーチファクトはほとんど問題にならない程度の鮮明な画像が得られた．

2．5mm大の結節も明瞭に検出された．10mm大の結節性病変は連続する2～3スライスにまたがって描出されていた．したがって，大きさ10mmの結節が肺門部の太い血管に接した場合はともかく，肺野の末梢部に存在した場合には見逃す危険性はまずないと考えられた．

3．118例の肺癌2次検診受診者中，最終的に16例が肺癌と確定診断された．16例はいずれもLSCTの読影の時点で肺癌確実，ほぼ確実，肺癌疑いと診断されていた．

4．LSCTによりbone islandなどの良性病変と確実に診断でき，不必要な精密検査を避けえた症例が18例あった．すなわち，肺結節性病変として精密検査にまわすのを高い確診度で除外診断できるのも利点である．

5．LSCTを肺癌検診に利用すればより早期に肺癌を検出できると思われ，スクリーニングのための最適な検査法の確立が望まれる．

本研究は厚生省がん研究助成金（垣添班金子小班）によった．LSCTの試作に多大のご協力をいただいた日立メディコ柏工場鈴木孝治工場長，高木　博主任ほか関係各位，このパイロ

ットスタディにご協力いただいた群馬県，前橋保健所ならびに管内市町村の関係各位に深謝します．

文　献

1) 片倉俊彦，木村和衛，鈴木憲二ほか：CTの基礎的研究．第9報―螺旋状スキャン（ヘリカルスキャン）の試み．断映研会誌16：247-250，1989
2) Kalender WA, Seisser W, Klotz E, et al: Spiral volumetric CT with single breath-hold technique, continuous transport, and continuous scanner rotation. Radiology 175: 181-183, 1990
3) Vock P, Soucek M, Daepp M, et al: Lung: spiral volumetric CT with single-breath-hold technique. Radiology 176: 864-867, 1990
4) Costello P, Anderson W, Blume D: Pulmonary nodule: evaluation with spiral volumetric CT. Radiology 179: 875-876, 1991
5) 竹村俊哉，酒井英郎，楠本昌彦ほか：ヘリカルCTの肺癌2次検診への応用．日本医放会誌52：1322-1324，1992
6) Remy-Jardin M, Remy J, Giraud F, et al: Pulmonary nodules: detection with thick-section spiral CT versus conventional CT. Radiology 187: 513-520, 1993
7) 森　清志，片山信仁，奥山　厚ほか：Helical scan CTによる肺結節性病変の存在診断―転移性肺腫瘍を中心に―．日本医放会誌53：812-819，1993
8) Kalender WA: Techinical foundations of spiral CT. Semin US CT MR 15: 81-89, 1994
9) 朝日新聞朝刊：肺癌死亡率，胃癌を抜く．平成6年1月22日
10) 舘野之男，飯沼　武，松本　徹ほか：肺癌検診のためのX線CTの開発―リスク／ベネフィット，コスト／ベネフィットの事前評価も含めて―．新医療10：28-32，1990
11) 飯沼　武，舘野之男，松本　徹ほか：肺癌検診用CT（LSCT）の基本構想と事前評価．日本医放会誌52：182-190，1992
12) 舘野之男：CTによる肺癌検診．呼吸12：328-332，1993
13) 羽鳥　昇，羽部　孝，境野宏治ほか：熱ルミネッセンス線量計による個人被ばく線量の測定．日本医放会誌37：691-702，1977
14) Muhm JR, Brown LR, Crowe JK: Detection of pulmonary nodules by computed tomography. AJR 128: 267-270, 1977
15) Peuchot M, Libshutz H: Pulmonary metastatic disease: radiologic-surgical correlation. Radiology 164: 719-722, 1987
16) Chang AE, Schaner EG, Conkle DM, et al: Evaluation of computed tomography in detection of pulmonary metastases: a prospective study. Cancer 43: 913-916, 1979
17) Lung G, Helio A: Computed tomography of pulmonary metastases. Acta Radiol Diagn 23: 617-620, 1982
18) Krudy AG, Doppman JL, Herdt JR: Failure to detect a 1.5 centimeter lung nodule by chest computed tomography. J Comput Assist Tomogr 6: 1178-1180, 1982
19) 秋山典子，村松禎久，花井耕造ほか：胸部螺旋状（ヘリカル）CTスクリーニングの被曝線量―ヘリカルスクリーニングと現行法―．日本放技学会東京部会雑誌No. 52，22-27，1994