

Title	噴門近傍領域及び穹窿部における胃癌の分布と発生頻度
Author(s)	女屋, 博昭; 齋田, 幸久; 松枝, 清 他
Citation	日本医学放射線学会雑誌. 1994, 54(5), p. 333-339
Version Type	VoR
URL	https://hdl.handle.net/11094/19342
rights	
Note	

Osaka University Knowledge Archive : OUKA

<https://ir.library.osaka-u.ac.jp/>

Osaka University

噴門近傍領域及び穹窿部における胃癌の分布と発生頻度

女屋 博昭¹⁾ 齋田 幸久²⁾ 松枝 清³⁾ 角田 博子⁴⁾
高田 ゆかり⁵⁾ 今 結賀¹⁾ 田中優美子¹⁾ 野澤久美子¹⁾
中島 禎一⁶⁾ 板井 悠二²⁾

- 1) 筑波大学附属病院放射線科 2) 筑波大学臨床医学系
3) 茨城県立中央病院放射線科 4) きぬ医師会病院放射線科
5) 東京都立府中病院放射線科 6) 総合健保多摩健康管理センター

Distribution and Frequency of Gastric Cancer at the Para-cardiac Region and Fornix

Hiroaki Onaya¹⁾, Yukihiisa Saida²⁾,
Kiyoshi Matsueda³⁾, Hiroko Tsunoda⁴⁾,
Yukari Takada⁵⁾, Yuka Kon¹⁾,
Yumiko Tanaka¹⁾, Kumiko Nozawa¹⁾,
Teiichi Nakajima⁶⁾ and Yuji Itai²⁾

To clarify the distribution and frequency of gastric cancer in the upper third of the stomach, especially in the para-cardiac region and fornix, we reviewed 634 lesions of all gastric cancers in any location in the University Hospital of Tsukuba University from April 1985 to March 1992. The para-cardiac region was defined as a circular area of 6 cm in diameter around the cardia. We found 56 lesions (8.8%) in the para-cardiac region, almost all of which were concentrated in the distal half of the para-cardiac region, and only three of which (0.47%) were in the fornix.

Cancer in the upper third of the stomach tended

Research Code No. : 512.9

Key words : Gastric cancer, Para-cardiac region, Fornix, Distribution

Received Apr. 12, 1993; revision accepted Jul. 28, 1993

1) Department of Radiology, University of Tsukuba Hospital / 2) Institute of Clinical Medicine, University of Tsukuba / 3) Department of Radiology, Ibaraki Central Hospital / 4) Department of Radiology, Kinu Medical Association Hospital / 5) Department of Radiology, Tokyo Fuchu Hospital / 6) Tama Health and Management Center

to occur predominantly in aged male patients, and histologically most of them were classified as having differentiated adenocarcinoma. Since the percentage of advanced cancer at the para-cardiac region was much higher than at any other location, we should be careful to obtain double-contrast images of sufficient quality during the upper gastrointestinal examinations and not to overlook subtle changes in this region during the interpretation of films.

はじめに

日常の診療で上部消化管造影検査を行っているとき、胃上部における胃癌の分布がかなり偏っている印象がある。すなわち、食道胃接合部から胃体上部小彎にかけては比較的高頻度に胃癌を認めるのに対し、そこから上部の穹窿部にはほとんど癌は見られないという経験的な事実である。まずこの経験的事実を確かめた。次に胃上部を区分して、噴門近傍領域を噴門口から半径3 cm以内と定義し、造影X線像においてこの領域に中心を有すると考えられ、病理肉眼所見にて確認が得られた胃癌症例を抽出した。同時に穹窿部に中心を有し、そこに発生したと考えられる胃癌症例と対比しながら、画像診断学的及び臨床病理学的特徴

を明らかにすることを目的とした。

対象および方法

1985年4月より1992年3月までに当院にて上部消化管造影及び病理組織学的検索の行われた544症例634病変(残胃癌は除く)を対象とし、癌の発生部位と頻度を知る目的で胃のシェーマ上にそれぞれ癌の広がりを中心点をプロットした。胃を大きく3区分すると胃上部(以下C領域¹⁾とする)は119例、約20%を数えた。

噴門近傍領域(para-cardiac region)を食道胃接合部から半径3cm以内の胃の領域と定義し、癌巢の中心がこの範囲にあると病理肉眼所見にて確認された腺癌を対象とした。この領域の胃癌は小彎を挟んで前後壁に長い形態を示すことが多く²⁾、病巣の範囲が半径3cmを超えるものであっても、病巣中心が半径3cm以内であれば対象に加えた。

胃穹窿部とは、造影X線上、胃に空気が十分にいった拡張した状態において、噴門口上縁の水平線より頭側にある部位とし、穹窿部癌はその中心及び全体の1/2以上が同部位に存在する癌とする榑野らの定義に従った³⁾。

これらの定義づけに従って、噴門近傍領域及び穹窿部に発生したと考えられた59症例(噴門近傍領域56例、穹窿部3例)において、年齢・性・発生頻度・進行度・組織型を検討した。われわれの施設では造影X線の深達度を粘膜層m、粘膜下層sm、固有筋層pm、漿膜下層以深sと分類しており、検査報告書に病変の深達度が漏れなく記載されていた噴門近傍領域癌54例については、術後標本の組織学的検索による深達度診断との対比をした。さらに噴門近傍領域癌は分化型を示す癌の頻度が高かったことから、分化型癌の発生頻度の高い前庭部癌との肉眼形態についての比較を行った。

結 果

1. 胃癌の分布

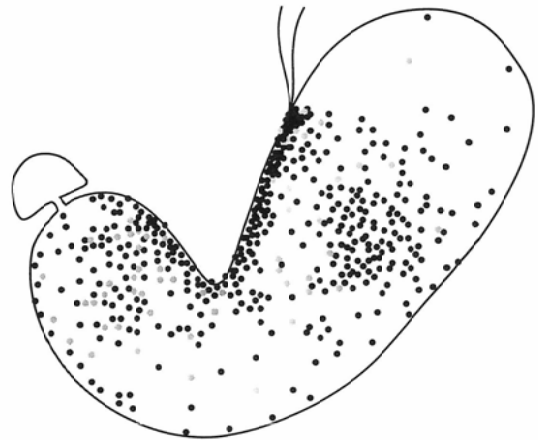


Fig. 1 Distribution of gastric cancer
● : a lesion at the anterior wall

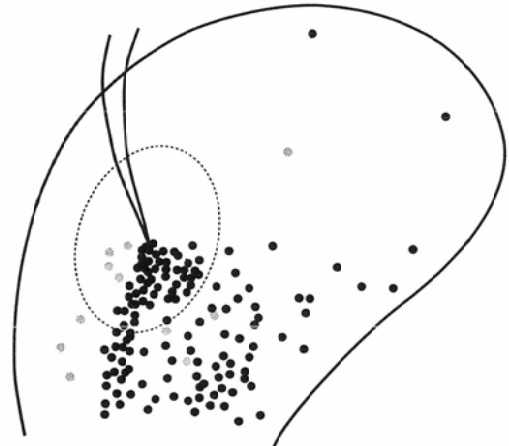


Fig. 2 Distribution of gastric cancer in the proximal portion: The para-cardiac region is enclosed by a dotted line.

胃全体の胃癌の分布状況をみると、中部(M)及び下部(A)¹⁾領域では後壁を中心として大彎から小彎までその分布は広く存在し、小彎側で密度が高い傾向があった(Fig. 1)。噴門近傍領域を含むC領域は背臥位二重造影のシェーマでは重なりが多いため、C領域のみを抽出した半立位第二斜位(シャツキー体位)のシェーマ上にプロットした。食道胃接合部から胃体上部の小彎に沿って胃癌の発生が密に認められた。一方、噴門より頭側の穹窿部側にはほとんど癌の発生はなく、まばらな分布を示した(Fig. 2)。

2. 噴門近傍領域癌

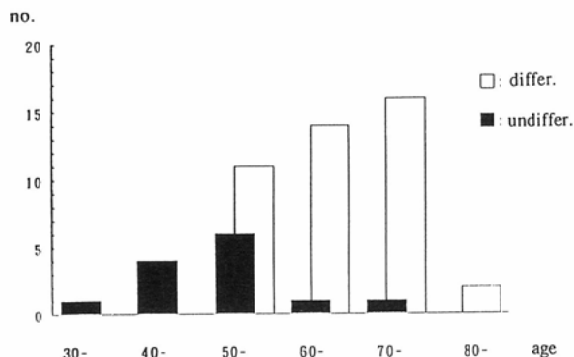


Fig. 3 Age distribution of differentiated and undifferentiated gastric cancer at the para-cardiac region
differ: differentiated adenocarcinoma
undiffer: undifferentiated adenocarcinoma

(1) 年齢・性

噴門近傍発生胃癌は 30 歳から 80 歳まで平均年齢 63 歳, 男性 47 例女性 9 例であり性比 5.2 : 1 であった。これらはいずれも一般の胃癌 (平均年齢 59 歳, 性比 2 : 1) に比べると高い数字を示した。噴門近傍領域における分化型と未分化型との組織型別の年齢分布を Fig. 3 に示す。分化型の平均年齢は 67 歳で未分化型の 53 歳より約 15 歳高齢であった。

(2) 発生頻度・進行度 (Table 1)

噴門近傍領域に発生する癌は, 全胃癌 634 病変中 56 病変 (8.8%) であった。全進行胃癌 269 病変中, 噴門近傍領域から発生する進行癌は 37 病変 (14%) であり, 全早期胃癌 365 病変のうち噴門近傍領域の早期癌は 19 例 (5.2%) であった。早期癌の占める割合は胃の 3 領域中 C 領域が最

Table 1 Location of early and advanced gastric cancer

	A	M	C	pC	F	total
early	159	156	50	19	2	365
advanced	99	101	69	37	1	269
total	258	257	119	56	3	634

A: distal third of the stomach, M: middle portion of the stomach, C: proximal third of the stomach, pC: para-cardiac region, F: fornix

Table 2 Location and Histological type of gastric cancer

	A	M	C	pC	F	total
differentiated	167	124	64	43	1	355
undifferentiated	91	133	55	13	2	279
total	258	257	119	56	3	634

も低く, とりわけ噴門近傍領域癌において 34% (19/56) と低い結果となった。

(3) 発生部位 (噴門口との位置関係)

病巣の中心を発生部位と仮定すると, 噴門近傍領域癌 56 病変のうち, 小彎線上は 29 病変 (51%), 後壁側は 23 病変 (42%), 前壁側は 4 病変 (7%) であった。いずれも病巣中心は噴門口より肛側に位置し, 噴門口より上部 (穹窿部側) に発生したと考えられる病変は 1 例も認められなかった。(Fig. 4)

(4) 組織型 (Table 2)

分化型癌は 56 病変中 43 病変 (77%), 未分化癌は 13 病変 (23%) であった。分化型癌の内訳

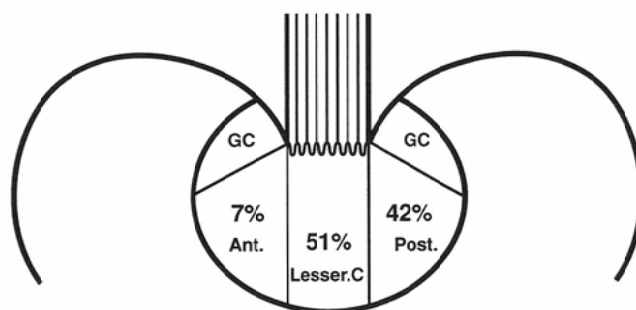


Fig. 4 Distribution of gastric cancer at the para-cardiac region
G.C: greater curvature
Ant: anterior wall Post: posterior wall

は adenocarcinoma tubulare 34 病変, adenocarcinoma papillotubulare 9 病変であり, 未分化型癌は adenocarcinoma mucocellulare 11 病変, その他 2 病変であった. 分化型癌と未分化型癌の比 (分化型癌/未分化型癌 = DUR)⁴⁾ は 3.3 であり, 各領域別の中では最も高い数値を示した.

(5) 分化型早期癌の肉眼形態

噴門近傍領域の分化型早期癌の肉眼型をみると陥凹型が 56%, 隆起型が 44% であった. 前庭部領域に発生する分化型癌と比較すると噴門近傍領域早期癌の肉眼形態については前庭部領域癌と比べて特徴的な差は認められなかった. (Table 3)

(6) 造影 X 線検査における深達度診断

噴門近傍領域癌の術前の造影 X 線検査で診断された深達度の確かさについて検討した. 早期癌 18 例中 12 例, 進行癌 36 例中 33 例とあわせて 83% の正診率であった. 誤診された 9 例のうち深達度を実際よりも浅く読影したのは 6 例で, いずれの肉眼型も陥凹主体または病変に部分的に陥凹を伴うものであった. (Table 4)

3. 穹窿部癌

穹窿部癌についてはわずか 3 例しか認められず, その発生頻度は全胃癌の 0.47% (3/634) と極めて少なかった. 3 例とも男性で, 早期癌は 53 歳の IIc+I 型癌と, 59 歳の I 型癌の 2 例であり, 進行癌は 83 歳の Borrmann 3 型 1 例のみであった. 組織型は 2 例が未分化型癌, 1 例が分化型癌であった. 分布としては早期癌症例が天蓋部 1 例, 大彎側 1 例, 進行癌症例は全周性であった.

Table 3 Macroscopic findings of early gastric cancer at the para-cardiac region and the antrum

finding	pC (n=18)	A (n=118)
1) elevated	8(44)	39(33)
I	1(6)	5(4)
IIa	1(6)	16(14)
IIa+IIc	4(22)	17(14)
others	2(11)	1(1)
2) flat	0(0)	2(2)
IIb	0(0)	2(2)
3) depressed	10(56)	77(65)
IIc	8(44)	66(56)
IIc+IIa	1(6)	6(5)
IIc+III	1(6)	1(1)
III	0(0)	4(3)

numbers in parentheses are percentage.

症例提示

(1) 噴門近傍領域癌 (Fig. 5)

61 歳男性で, 食後の胸灼けを主訴に近医受診し胃癌の診断を受けた. 本院での消化管造影では食道胃接合部に接して粘膜ひだの集中を伴う直径 5 cm の粗雑な陥凹面を認め, 深達度 sm の IIc 型早期癌と診断した. 胃全摘術施行, 病理診断は adenocarcinoma mucocellulare, IIc like advanced cancer 深達度 se, #7 リンパ節陽性であった.

(2) 穹窿部癌 (Fig. 6)

59 歳男性, 集団検診で胃上部の異常を指摘さ

Table 4 Misdiagnosed cases at the para-cardiac region

	X-ray diagnosis		Histological diagnosis		
	depth	type	depth	type	size (mm)
1)	m	IIc	sm	IIc	23×18
2)	m	IIc	sm	IIc	55×30
3)	m	IIa	sm	IIa+IIc	25×15
4)	m	IIc	pm	IIc like advanced	35×20
5)	sm	IIc+III	se	IIc like advanced	35×30
6)	sm	IIc+III	se	Borrmann III	45×35
7)	pm	IIc like advanced	m	IIa+IIc	40×25
8)	pm	Borrmann II	sm	IIc	50×30
9)	S	Borrmann III	sm	IIa+IIc	25×14

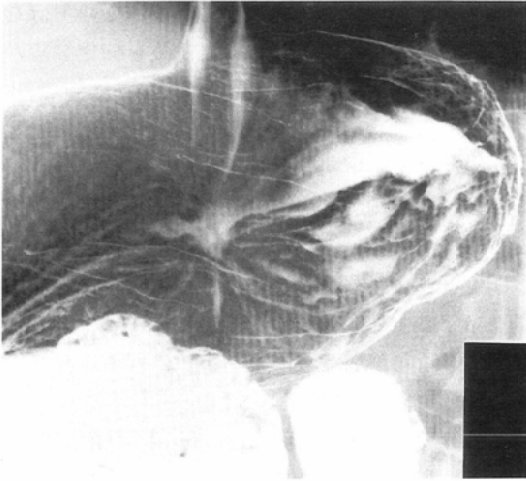


Fig. 5 A double contrast left anterior oblique view in supine position showed an irregular-shaped barium collection with converging folds just below the cardia.

れ本院受診。消化管造影で穹窿部に立ち上がり明瞭な直径1 cmの隆起とその周囲に直径3 cm程の範囲に粘膜不整面を認めIIc+I型早期癌と診断。胃全摘が施行され、病理診断でもIIc+I型

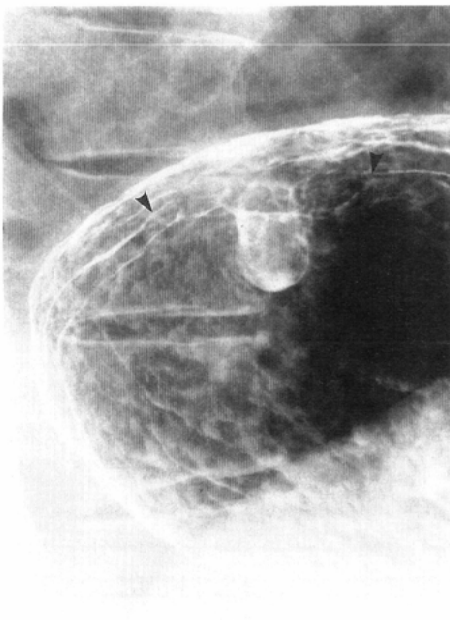


Fig. 6 A double contrast left posterior oblique view in semi-upright position showed a polypoid lesion with surrounding mucosal irregularity (arrowheads) at the fornix.

早期癌、深達度はsm、大きさ8.5×5 cm、胃底腺粘膜由来のadenocarcinoma mucocellulareであった。

考 察

食道胃接合部近傍の胃癌は診断学が進歩した今日にあっても、造影X線診断上いまだに問題の多い疾患である。従来この領域の胃癌は噴門部癌として取り上げられることが多い。噴門部は食道胃接合部から半径2 cmの領域と定義され、噴門部癌は癌の中心が食道胃接合部より2 cm以内の胃に存在する腺癌として取り扱われている。関心領域を広く定義すると、早期胃癌の形態的特徴が曖昧になる恐れや、発生部位の確認が困難になる可能性がある。小さな病巣ほど癌発生の初期段階を忠実に反映することに疑いの余地はないが、これまでの噴門部癌の報告においては、狭い範囲に定義しすぎたために症例数が少なくなり、かえって一定した結論を導き出すことが困難となっている。今回われわれが噴門近傍領域を噴門口から半径3 cm以内と定義したのは、食道胃接合部領域をより広く捉えることにより、この領域の胃癌が決して少なくないこと、同時に穹窿部を含めて検討することにより胃上部における胃癌の発生分布の偏りをより明確にできると思われたためである。噴門口から半径2 cm以内の噴門部癌6例の癌周囲の腸上皮化生の進展と、半径2 cmから3 cmに病巣の中心を有する噴門近傍領域癌の長径3 cm以下の6例のそれとの比較検討では、両群とも病変の周囲に腸上皮化生が進展し、その強さにも有意差はなかった。よってわれわれの噴門近傍領域の定義づけに特に問題はないと思われる。

胃上部における噴門近傍領域癌の割合は47% (56/119)であり、C領域癌の約半数がこの噴門近傍領域に集中していた。これに対し穹窿部の面積は全胃の約20%を占めるにもかかわらず頻度は0.47% (3/634)と極めて少なく、穹窿部は胃の中で最も癌の発生しにくい領域と考えられ、これは榑野ら³⁾の報告と一致している。この噴門近傍領域と穹窿部における胃癌発生分布の偏りは注

目に値する。

噴門部胃癌の全胃癌に対する頻度は、馬場⁵⁾は3.4%、浜田ら⁶⁾は4.2%、松江ら⁷⁾は5.0%と報告しているが、われわれの定義した噴門近傍領域癌ではその頻度は8.8%であった。半径3 cm以内と広く定義したために他の報告に比べて頻度が高くなっている。全胃の面積を $286.5 \pm 42.9 \text{ cm}^2$ とする報告に従えば⁸⁾、半径3 cmの噴門近傍領域は全胃の約10%を占め、今回の結果は胃の粘膜の癌化率に部位による差がないと仮定してほぼ妥当な数値を示した。しかしながら、噴門近傍領域における癌の発生部位をさらに細分類すると、噴門の穹窿部側には癌の発生は全く見られず、小彎線上及び後壁の両者が合わせて93%とそのほとんどを占めており、噴門近傍領域の肛門側、つまり体上部小彎には通常の約2倍の癌の発生があるということになる。

組織学的には分化型癌が多数を占め、男性の高齢者に多く、これは諸家の報告と一致した。分化型胃癌の発生には腸上皮化生粘膜の関与が大きいと考えられている⁹⁾。胃固有粘膜は加齢により腸上皮化生粘膜へと変化する。その腸上皮化生は幽門腺領域に始まり、同時あるいはやや遅れて噴門腺領域にも起こるとされている。この変化は加齢とともにその範囲を広げ、男性でその程度は強く、範囲も広い。高齢男性に噴門近傍領域癌の発生頻度が高いことはこれらの事実から説明される。

噴門部胃癌は発見が難しく、また特徴的な所見を呈するという報告もあるが、一定の見解は得られていない。噴門近傍領域の早期癌18例は全て分化型癌であり、陥凹型がそのうちの56% (10/18) を占め、A領域の陥凹型65% (77/118) と比較して有意差 ($p < 0.05$) なく、分化型早期癌一般の陥凹型の頻度⁸⁾ に類似した成績を示した。加治ら⁹⁾ はC領域の早期癌の病理学的性状として食道胃接合部に近づくほど陥凹型が少なくなる傾向を示しているが、これはC領域全体のDURが1.2に対し、噴門近傍領域のDURが3.3と約3倍も分化型の割合が高いためと説明することができる。噴門近傍領域早期癌において陥凹型が少な

い傾向にあるが、早期癌の形態が特殊なものではなく、この領域に発生する癌の大多数を分化型癌が占めるためと考えられる。

進行癌の割合が66%を超え、他の部位に発生する癌に比べて早期癌の頻度が低いことは噴門近傍領域癌の診断が未だ容易でないことを示している。また術前の造影X線検査で深達度を浅く読影してしまう症例が少なからず存在することや、噴門部では小さな病変でもすでにsm癌であることが多い傾向が加治らによりすでに報告されており⁹⁾留意すべき点である。

本研究でもsm癌3例、pm癌1例を術前にm癌と、se癌2例をsm癌と誤診しており、治療の適応を決める上でも重要な問題と考えられる。これらの肉眼型はいずれも陥凹主体または病変の一部に陥凹を伴うものであった。深達度診断に役立つX線所見に何ら特徴は得られず、胃癌一般に言われている辺縁の硬化像、粘膜皺襞の先端変化・癒合の有無、陥凹周囲の透亮像、病変の側面像の変形型などの指標が必要不可欠と考えられた。造影X線検査上この領域の特殊性として、深達度診断に有益な情報を与える圧迫法が使用できないこと、加えて他の部位より病変部の胃壁の傾きが大きく、バリウムが移動しやすいこと、また空気量の調節に対しそれによる壁伸展の変化率が少ないことなどが挙げられ、実際より陥凹や隆起を過小評価し浅く読み誤まると思われる。よって深達度診断を正確に行うためには、細心の注意を払って陥凹にバリウムを溜めること、他部位の検査より空気量の増減幅を意識的に大きくすることが肝要と思われる。

造影X線診断におけるルーチン検査の技術的な課題としてもいくつかの点を挙げるができる。胃体上部から噴門直下の小彎は最もバリウムの付着不良を起こしやすい部位であり、このことを十分に意識した上での急速かつ十分なローリングを行う必要がある。また、噴門部でのバリウムの通過を動的に観察することも同時に忘れてはならない。

ま と め

噴門近傍領域を食道胃接合部から3 cm以内と定義すると、噴門近傍領域癌の発生頻度はC領域のほぼ半数を占め、しかも噴門直下の小彎及び後壁に集中していた。これに対し、面積の上でC領域のより広い範囲を占める穹窿部での胃癌の発生は極めて少なかった。

噴門近傍領域癌は男性、高齢者に多く、組織学的に分化型癌が多数を占めた。この領域の分化型早期癌の肉眼形態は特殊なものではなく、陥凹型が比較的少ないという一般的傾向と同様であった。他の領域に比べ進行癌の割合が高く、多くの早期癌が見落とされていると考えられ、また陥凹病変の正確な深達度診断のため造影X線診断については十分な注意を払う必要がある。

本論文の要旨は、第50回日本医学放射線学会総会(1991年4月8-10日、京都)にて発表した。

文 献

- 1) 胃癌研究会編：胃癌取扱い規約，改訂第11版，金原出版，東京，1985
- 2) 高木國夫，太田博俊，竹腰隆男，他：噴門部陥凹型早期胃癌の見つけ出し診断—内視鏡的立場から—，胃と腸 24 (1)：13-22，1989
- 3) 榑野正人，高木國夫，中島聰總，他：胃穹窿部癌の臨床病理学的研究，日消外会誌 17 (3)：577-585，1984
- 4) 加藤 洋，菅野晴夫，和田潤一，他：噴門部胃癌(腺癌)の組織発生—幽門部癌との比較—，胃と腸 13 (11)：1509-1515，1978
- 5) 馬場保昌：噴門部胃癌のX線の早期発見に関する検討，胃癌と集団検診 55：83-92，1982
- 6) 浜田 勉，加治文也，最所大輔，他：噴門部陥凹型早期胃癌の見つけ出し診断—X線診断の立場から—，胃と腸 24 (1)：45-52，1989
- 7) 松江寛人，廣田映五，板橋正幸，他：食道胃境界領域癌の病理学的特徴とX線診断の問題点，胃と腸 13 (11)：1477-1488，1978
- 8) 中村恭一：胃癌の構造，改訂第2版，医学書院，東京，1990
- 9) 加地文也，浜田 勉，窪田 久，他：胃上部(C領域)早期癌診断の問題点，Progress of Digestive Endoscopy 26：136-139，1985