The University of Osaka
Institutional Knowledge Archive

Title	シングルヘリカルCTにおけるVirtual cystoscopyの至適撮影法と臨床応用
Author(s)	市川, 珠紀
Citation	日本医学放射線学会雑誌. 2003, 63(9), p. 551-557
Version Type	VoR
URL	https://hdl.handle.net/11094/19343
rights	
Note	

The University of Osaka Institutional Knowledge Archive : OUKA

https://ir.library.osaka-u.ac.jp/

The University of Osaka

シングルヘリカルCTにおけるVirtual cystoscopyの至適撮影法と臨床応用

市川　珠紀*

帝京大学医学部附属溝口病院放射線科
*現昭和大学横浜市北部病院放射線科

Optimal Technique of Virtual Cystoscopy on Single-detector Helical CT, and Clinical Application

Tamaki Ichikawa

The optimal technique of virtual cystoscopy (VC) was determined on single-detector helical CT using a bladder phantom, and its clinical utility was evaluated. A phantom simulating the urinary bladder with 2 dome-shaped polyps (diameters 5 and 10 mm) was constructed. Imaging specifications were as follows: collimation, 3 and 5 mm; pitch 1; reconstruction interval, 1 and 2 mm. The polyps were positioned parallel and perpendicular to the scanning direction. Using these data sets, virtual cystoscopic images were generated by a voxel transmission technique. The threshold values were changed from −950 HU to −250 HU. Three radiologists evaluated visualization of the polyps in terms of proportion and shape on different collimations, threshold values, and location, for each size of polyp. Results indicated that the optimal technique of VC was as follows: collimation 3 mm, pitch 1:1, reconstruction interval 1 mm, and threshold value from -550 HU to -500 HU. VC depicted 13 (81.3 %) of 16 lesions on the urinary bladder and prostate diseases noted on conventional cystoscopy using the optimal scanning technique. VC enabled evaluation of the accurate shape of lesions and their relation to adjacent mucosa.

Research Code No.: *518.1*

Key words: *Virtual cystoscopy, Helical CT, Urinary bladder*

Received Apr. 14, 2003; revision accepted Sep. 4, 2003

Department of Radiology, Teikyo University Mizonokuchi Hospital
* Department of Radiology, Showa University Northern Yokohama Hospital

別刷請求先
〒224-8503　横浜市都筑区茅ヶ崎中央35-1
昭和大学横浜市北部病院放射線科
市川　珠紀

はじめに

ヘリカルCTは短時間でボリュームデータが得られ，三次元画像作成の実用化を可能にした[1]．仮想内視鏡(virtual endoscopy：以下VE)はヘリカルCTによって得られたデータを基に，視点を管腔臓器などの内腔におき擬似的な内視鏡像を得る方法である[2)-9)]．一般的なCT angiographyなどの三次元画像が無限遠に視点を置いた平行投影法を用いているのに対し，VEでは視点を有限の一点におく遠近投影法を用いている．VEでは視点に近い物体は大きく，遠い物体は小さく投影され遠近感が得られ，視点を管腔内に置き自由に動かし観察できる．VEは気管支や大腸に応用され，virtual colonoscopyやvirtual bronchoscopyとして臨床に活用されている[5)-7)]．

ヘリカルCTでは，撮影条件と特有のアーチファクトにより画質が変化する．特にシングルヘリカルCTではX線ビーム幅の選択や撮影時間に制限が生じ，至適撮影法を決定する必要がある．今回VEを膀胱に応用するにあたり(virtual cystoscopy：以下VC)[9),10)]，膀胱腫瘍ファントムを用い，シングルヘリカルCTにおけるVCの至適撮影法を決定した．これを臨床例に応用し，膀胱・前立腺病変の描出能を検討し，VCの臨床的有用性を評価した．

対象と方法

1．膀胱腫瘍ファントム実験

膀胱腫瘍ファントムには，直径80mmの膀胱から内腔に突出する半球型の直径5mmと10mmの腫瘍モデル(以下ファントム実験中では腫瘍)を作成した(Fig. 1)．ファントムの素材は，膀胱壁(軟部組織)のCT値と同吸収値(40HU)のポリエチレン素材を使用した．

使用装置は日立製W3000ADを用い，volume rendering法(以下VR法)の一種であるがしきい値の決定が必要なvoxel transmission法[11),12)](以下VT法)を使用し画像を処理した．最適内容物の決定のため，撮影方向に対し腫瘍軸が平行にある径10mmの腫瘍を3mmのX線ビーム幅(ヘリカルピッチは1：1)で撮影し画像再構成間隔1mmとし，空気，水，オ

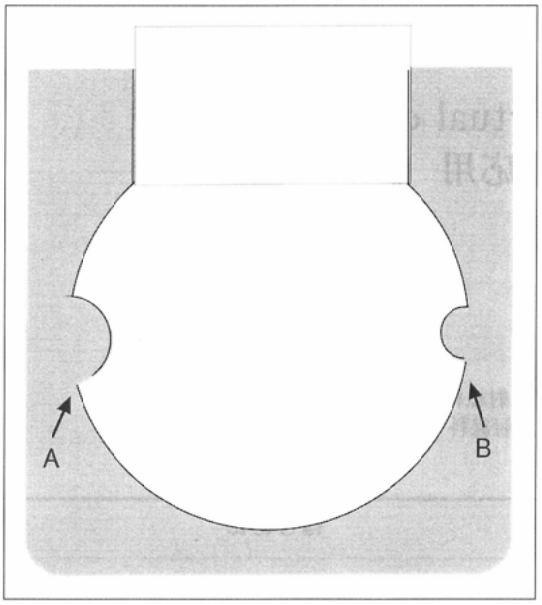

Fig. 1　Phantom simulating urinary bladder.
A: dome shaped ø10 mm polyp
B: dome shaped ø5 mm polyp

リーブオイルの三種類の内容物を比較した．画像の評価は3名の放射線科医が肉眼的評価で腫瘍表面と膀胱壁モデル(以下ファントム実験中では膀胱壁)の滑らかさ，腫瘍の立ち上がりの形態につき側面像を検討し，最適内容物を決定した．以下決定した内容物で腫瘍ファントムを撮影した．至適しきい値の決定のため，撮影方向に対し腫瘍軸が平行と垂直に位置する径10mmの腫瘍を3mmのX線ビーム幅(ヘリカルピッチは1：1)で撮影した．しきい値は −950～−250HUまで50HUごとに変化させた．腫瘍の描出能の評価法は，腫瘍正面像と側面像の三次元画像を作成し，正面像で縦径と横径，側面像で腫瘍軸に対し0度と45度の腫瘍半径を測定し，その比を算出した．画像の計測はフィルム上で行い，腫瘍径比1となる場合を最適画像とした．画像の評価は3名の放射線科医が行い，意見が異なった場合は三者合議のもと結果を決定した．以下決定した至適しきい値で三次元画像を作成した．撮影方向に対し腫瘍軸が平行と垂直に位置する径10mmと5mmの腫瘍を，X線ビーム幅5mmと3mm(ヘリカルピッチは1：1)で撮影し，各々画像再構成間隔を2mm，1mmとし腫瘍正面像と側面像を作成した．腫瘍の大きさと位置，X線ビーム幅に関し，正面像で縦径と横径，側面像で腫瘍軸に対し0度と45度の腫瘍半径をフィルム上で測定し，その比を算出した．腫瘍径の比の計測は6名の放射線科医が行い，腫瘍の大きさ，位置，X線ビーム幅につき，その平均と標準偏差を算出し，Wilcoxonの順和検定にて有意差を検討した．ファントムの腫瘍は膀胱壁から急峻に立ち上がっているが，VCでは腫瘍の立ち上がり点は腫瘍と膀胱壁と空気により構成されpartial volume effectにより，側面像で腫瘍の裾が広がってみえるtail様のアーチファクト，正面像では腫瘍の周囲にぼけたhaloが生じる．このtail様のアーチファクトとhaloにつき，6名の放射線科医が軽度，中等度，高度の三段階評価をした．

2．臨床例の検討

症例は膀胱鏡で隆起性病変と診断され，経尿道的腫瘍摘出術，または手術が施行され，病変の数と大きさが膀胱鏡所見と一致した9症例16病変．病変の内訳は膀胱癌12病変，好酸球性膀胱炎1病変，膀胱炎症性偽腫瘍1病変，良性前立腺肥大症2病変．対象例の年齢は37～75歳で平均年齢60.6歳，男性7例，女性2例，使用装置はW3000AD(日立製)である．導尿後の膀胱に150～250mlの空気を注入し，スカウトビューで膀胱の伸展を確認した後，下記の撮影条件でヘリカルCTを撮影した．撮影条件は，X線ビーム幅3mm(ピッチ1：1)を使用した5症例は画像再構成間隔を1mmとし，X線ビーム幅5mm(ピッチ1：1)を使用した4症例は画像再構成間隔を2mmとした．VT法でW3000AD本機にて処理し，VCを作成した．作成した画像の評価は2名の放射線科医により独立してretrospectiveに評価し，評価が異なった病変に関しては討議のうえ合意を得た．腫瘍の描出につき，数と位置、腫瘍径の検討した．良性膀胱粘膜下腫瘍と前立腺肥大症は，カリフラワー様に発育する膀胱癌とは形状が異なる[13]．膀胱上皮性病変と非上皮性病変，前立腺病変の区別を腫瘍の表面の形状と立ち上がりから評価した．表面の形状は不整：病変の表面にカリフラワー状の凹凸を有する，やや不整：病変の表面に凹凸はあるものの比較的滑らか，整：病変の表面に凹凸がない，の三段階評価とし，前者から3，2，1点とした．粘膜面の立ち上がりは，急峻，やや急峻，なだらかの三段階評価とし，前者から3，2，1点とした．両者合わせて，合計が3以下を非上皮性病変とした．残尿の程度に関し，極少量，少量，中等度以上の三段階とし，前者から3，2，1点とし所見に加えた．

結　果

1．膀胱腫瘍ファントム実験

(1)内容物

3名の放射線科医とも，腫瘍表面と膀胱壁の滑らかさ，腫瘍の立ち上がりに関し空気，オリーブオイル，水の順に描出能が良好と判定し，内容物は空気が最適であった(Fig. 2)．

(2)しきい値

腫瘍軸が撮影方向に平行な場合は，腫瘍径の比が1になるしきい値は正面像，側面像とも−800～−250HUであった．腫瘍軸が撮影方向に垂直な場合は，腫瘍径の比が1になるしきい値は正面像−550～−450HUで，側面像では−650～−500HUであった．いずれでも腫瘍径の比が1になる条件を満たす至適しきい値は−550～−500HUであった(Fig. 3)．腫瘍軸が撮影方向に垂直な場合はしきい値が低い方が縦長に描出され，高い方が横長に描出された．以下の検討

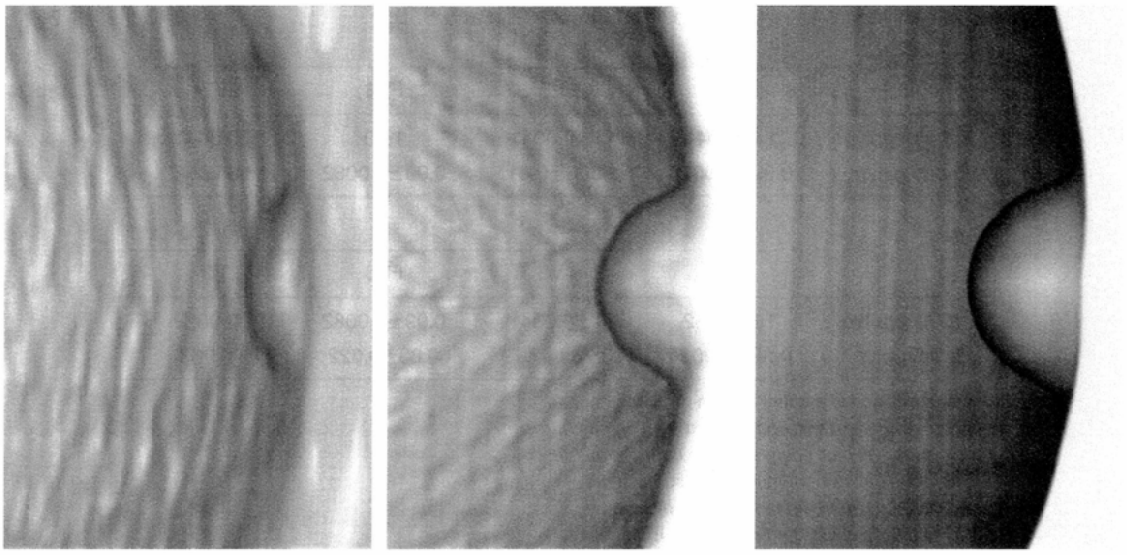

Fig. 2　VC and different intraluminal materials.
VC of lateral view of ø10 mm on images with 3 mm collimation (pitch of 1:1) scanned to be positioned parallel to scan direction. Intraluminal material is water (A), olive oil (B) and room air (C). Visualization of polyp and bladder wall in proportion and shape is the best using intraluminal material of room air.

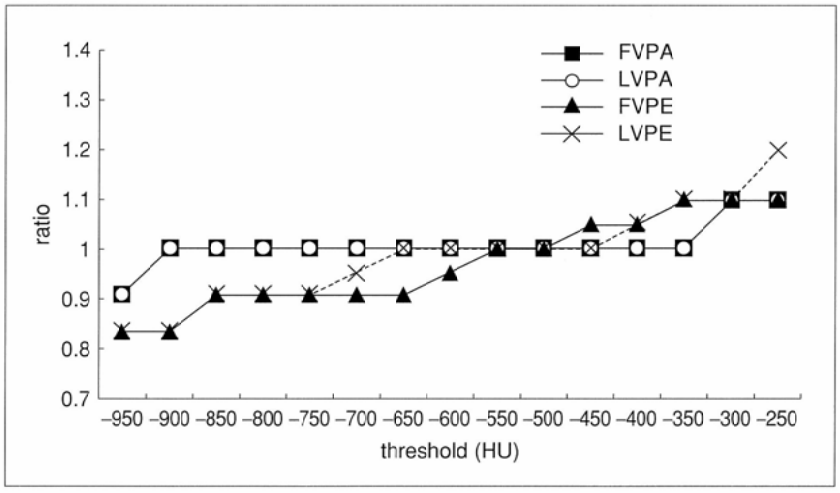

Fig. 3　Change of threshold values and proportion of polyp.
The optimal thresfold value is from −550 HU to −500 HU for visualization of polyp in the best proportion at any scanning protocol.
FVPA: frontal view of polyp positioned parallel to scan direction
LVPA: lateral view of polyp positioned parallel to scan direction
FVPE: frontal view of polyp positioned perpendicular to scan direction
LVPE: lateral view of polyp positioned perpendicular to scan direction

は−500HUのしきい値で行った．

(3)腫瘍の大きさ，腫瘍の位置，X線ビーム幅

各々の腫瘍の大きさ，位置，X線ビーム幅に関し，正面像と側面像の腫瘍径の比と標準偏差をTable 1 に示した．径10mmの腫瘍の撮影では，正面像と側面像の両者で腫瘍の位置，X線ビームに関し有意差はなかった(Table 1)．径5mmの腫瘍を5mmのX線ビーム幅で撮影した場合は，腫瘍軸が撮影方向に垂直なときは，正面像0.66±0.0021，側面像で0.76±0.079となり，腫瘍軸が撮影方向に平行なときは，正面像0.99±0.0098，側面像で1.006±0.011となり，両者とも$p<0.05$で有意差があり，腫瘍軸が撮影方向に平行な場合は垂直な場合に比し腫瘍の歪みが少なかった．径5mmの腫瘍モデルを3mmのX線ビーム幅で撮影した場合の正面像でも同様の結果であった($p<0.05$)．腫瘍軸が撮影方向に垂直に位置する径5mmの腫瘍モデルの撮影では，正面像と側面像の両者で，5mmと3mmのX線ビーム幅で有意差があり($p<0.05$)，3mmのX線ビーム幅で撮影した場合の方が5mmのX線ビーム幅での撮影に比べ腫瘍の歪みが少なかった．

partial volume effectによるtail様のアーチファクトとhaloの評価をTable 2 に示した．径5mmの腫瘍を5mmのX線ビーム幅の撮影では，腫瘍軸が撮影方向に垂直な場合はtail様のアーチファクトとhaloが高度にみられた(Fig. 4)．

臨床例の検討

全16病変のうち13病変で検出可能であった(81.3%)(Table 3)．検出可能であった13病変の位置は膀胱鏡と同じ位置として確認できた．膀胱癌12病変のうち，9病変で検出可能であった(75.0%)．20mmの膀胱癌1病変は膀胱憩室

Table 1 Ratio of mean and S. D.

a

	FV5	LV5	FV3	LV3
ø10 mm polyp	1±0.0041	1±0.0041	1±0	1±0.0041
ø5 mm polyp	0.99±0.0098	1.006±0.011	0.99±0.0082	1±0.0052

b

	FV5	LV5	FV3	LV3
ø10 mm polyp	1±0.0052	1±0.0041	0.99±0.0082	1±0.0052
ø5 mm polyp	0.66±0.0021	0.76±0.079	0.83±0.022	1±0.063

a: polyp positioned parallel to scan direction
b: polyp positioned perpendicular to scan direction
FV5: frontal view of polyp in 5 mm collimation
LV5: lateral view of polyp in 5 mm collimation
FV3: frontal view of polyp in 3 mm collimation
LV3: lateral view of polyp in 3 mm collimation

Table 2

a

	10PA5	10PE5	10PA3	10PE3	5PA5	5PE5	5PA3	5PE3
mild	6	1	6	0	4	0	6	0
moderate	0	5	0	6	2	0	0	5
severe	0	0	0	0	0	6	0	1

b

	10PA5	10PE5	10PA3	10PE3	5PA5	5PE5	5PA3	5PE3
mild	6	0	6	5	5	0	6	1
moderate	0	6	0	1	1	0	0	5
severe	0	0	0	0	0	6	0	0

a: Evaluation of halo like artifact at frontal view
b: Evaluation of tail like artifact at lateral view
10PA5: ø10 mm polyp positioned parallel to scan direction in 5 mm collimation
10PE5: ø10 mm polyp positioned perpendicular to scan direction in 5 mm collimation
10PA3: ø10 mm polyp positioned parallel to scan direction in 3 mm collimation
10PE3: ø10 mm polyp positioned perpendicular to scan direction in 3 mm collimation
5PA5: ø5 mm polyp positioned parallel to scan direction in 5 mm collimation
5PE5: ø5 mm polyp positioned perpendicular to scan direction in 5 mm collimation
5PA3: ø5 mm polyp positioned parallel to scan direction in 3 mm collimation
5PE3: ø5 mm polyp positioned perpendicular to scan direction in 3 mm collimation

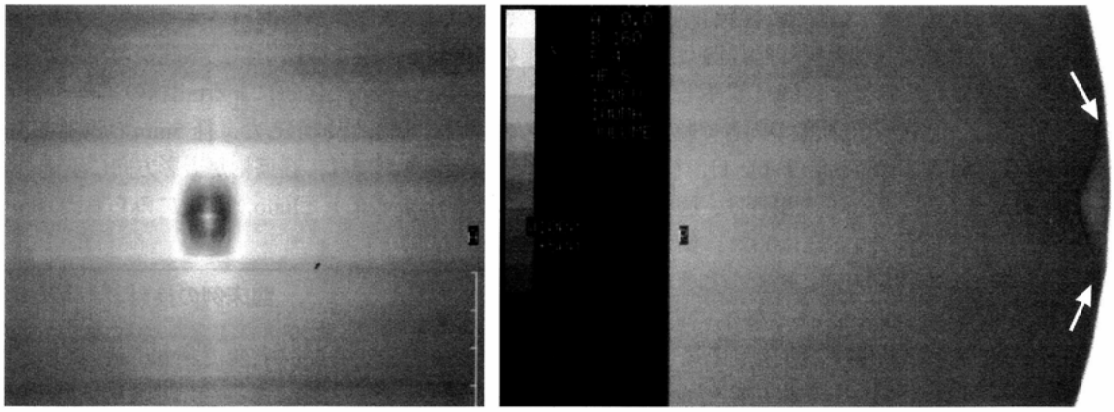

Fig. 4 VC of ø5 mm polyp positioned perpendicular to the scan direction.
A: Halo around the polyp is hazy and ovoid shaped in apparent on frontal view.
B: A tail like artifact of poly's edge (arrow) is apparent on lateral view.

A | B

Table 3　Clinical data, detection of bladder and prostatic diseases and residual urine

lesion, No	disease	age, sex	size (mm)	position	detection	RU	collimation (mm)
1	BC	66M	50	RL	P	3	3
2	BC	47M	30	LT	P	1	3
3	BC	69M	25	LT	P	1	3
4	BC	69M	25	LT	P	1	3
5	BC	75F	30	RL	P	2	5
6	BC	54M	20	RL	P	1	3
7	BC	40M	45	LT	P	1	3
8	BC	75F	10	RL	P	2	5
9	BC	55M	5	RL	P	2	5
10	BC	75F	3	LT	N	2	5
11	BC	55M	4	RL	N	2	5
12	BC	55M	4	LL	N	2	5
13	EC	37F	35	RT	P	1	5
14	IP	41M	25	RL	P	1	5
15	BPH	47M	30	N-T	P	1	3
16	BPH	66M	25	N-T	P	3	3

Disease: BC; bladder cancer, BPH; benign prostatic hypertrophy, EC; eosinophilic cystitis, IP; inflammatory pseudotumor of urinary bladder
Position: RL; right lateral wall, LL; left lateral wall, N; neck, RT; right trigone, LT; left trigone, N-T; from neck to trigone
Detection: P; positive, N; negative
RU: residual urine; 3; moderate amount, 2; small amount, 1; very small amount

内に入り込んでおり，良好に描出できた(Fig. 5)．検出できなかった3病変は膀胱癌であった．10mm以下の膀胱癌5病変中2病変で描出できた(40.0%)．検出できなかった膀胱癌3病変は各々3mm，4mm，4mmであり，全病変とも多発病変のひとつであった．2病変は検出できた主病変の対側に存在し残尿内に埋もれ検出できなかった．

X線ビーム幅3mmを使用した8病変はすべて検出可能であった．X線ビーム幅5mmを使用した8病変うち5病変が検出可能であった(62.5%)．検出できなかった膀胱癌3病変はすべて径が4mm以下で，5mmのX線ビーム幅を用いていた．

検出できた13病変のうち上皮性病変は9病変であり，すべてVCで上皮性病変として評価された(Table 4)．検出できた膀胱癌9病変はすべてポリープ状であり，そのうち2病変は有茎性であった．検出できなかった膀胱癌3病変のうち1病変は扁平な隆起で，2病変はポリープ状であったが径3mmの最小病変であった．膀胱炎症性偽腫瘍はbridging fold様構造物を伴っており，粘膜下病変と診断された．膀胱粘膜下病変(好酸球性膀胱炎，膀胱炎症性偽腫瘍)と前立腺病変とは各々3点，2点であり，膀胱粘膜下病変と前立腺病変は区別できた(Table 4，Fig. 6)．残尿は9症例中極少6例，少量2例，中等度1例であり，この内中等度1例と少量2例で病変の描出の妨げとなった．

考　察

ヘリカルCTは，撮影条件と特有のアーチファクトより画質が変化する．検査テーブルの移動が遅い(ピッチが小さい)ほど体軸方向の分解能が高く，X線ビーム幅が小さいほど画質が向上する．しかしテーブル移動速度を遅くしX線ビーム幅を小さくすれば検査時間が長くなり，VCの場合膀胱壁の収縮や尿の流入の影響で動きによるアーチファクトが生じ，被曝も問題になる．VCが精査ではなく日常診療に利用されるには，VC撮影後に造影CTを施行し，リンパ節転移や横断像で膀胱壁や周囲浸潤を同時に評価しなければ

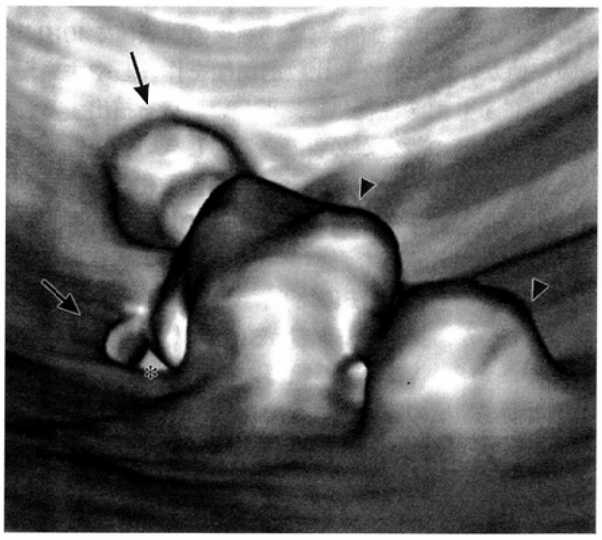

Fig. 5　79-year-old man with urinary bladder cancer and diverticula.
VC shows two papillary tumors (arrowhead) 2.0 and 0.8 cm in diameter and two diverticula (arrow). A large tumor growing into the diverticulum (*) is clear on VC.

Table 4 Evaluation of epithelial lesion, non epithelial lesion of bladder and prostatic lesion

	lesion, No	SS	SE	total score
EL (n=9)	1～7	3	3	6
	8, 9	2	3	5
NEL (n=2)	13, 14	1	2	3
PL (n=2)	15, 16	1	1	2

EL: epithelial lesion of bladder
NEL: non epithelial lesion of bladder
PL: prostatic lesion
SS: score of surface. SE: score of elevation

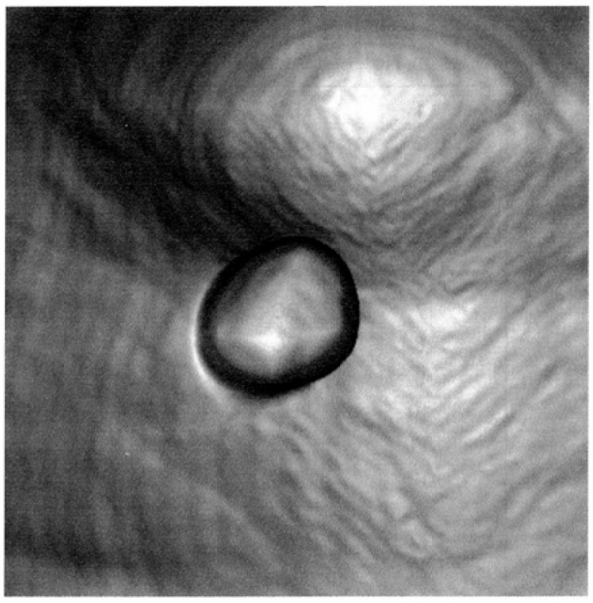

Fig. 6 41-year-old man with inflammatory pseudotumor of the urinary bladder. VC clearly shows a well-defined, elevated lesion with smooth contour and surface.

ならない．シングルヘリカルCTではX線管容量や撮影時間に制限があるため，至適撮影法を決定する必要がある．

VEの膀胱への応用はViningらが1996年に報告して以来数件みられるが[9),10),14)-16)]，VT法による試みはなく，至適撮影法の決定はされていない．

VEの再構成法はsurface rendaring法(以下SR法)のひとつであるshaded surface display法(以下SSD法)が普及している[8),16)]．SSD法はしきい値の2値化により表面を抽出する方法で，不適切なしきい値の設定により内腔面の形状が変化する．SSD法で空気を陰性造影剤で使用する場合，空気と空気以外の部分の2値化により画像を作成する．この場合空気(–1000 HU)と病変(軟部組織の吸収値：40HU)のX線吸収値が非常に異なり比較的画像を作成しやすいが，しきい値により画像は変化し，正しい形状を描出するには至適なしきい値の設定が必要である．しきい値を低くしすぎると(–1000HUに近づける)ノイズを画像化し粗造な画像になり，高くしすぎると(–250HU)病変の表面は滑らかになりすぎ過小化され正確な形態を損なう[17)]．2値化によるしきい値の抽出を行うSR法に比し，VR法はしきい値による影響は少ないが，扱うデータ量がSR法に比し多くrenderingに時間がかかる．VEは管腔臓器の内壁の形状把握が目的で，臓器間の質感の違いを表現できるVR法[18)]を用いる必要性が低い．VR法はレイ・キャステイングの手法を用い不透明度と色彩をCT値の関数として表し範囲のあるCT値の抽出を行う[3)]．今回ファントム実験で用いたVT法はVR法の一種ではあるが，しきい値の設定が必要で，良好な画質で簡単に画像を取得できるようにしきい値を決定しopacity curveは自動的に限定される[11),12)]．VEでは遠近投影法を用いているが，それに対し平行投影法を用いたSSD法(3D-CT cystography)では骨盤部を撮影すると膀胱を含み骨盤全体が表示され，膀胱内腔の観察のためにはカットが必要である．しかしカット断面に制限があり，奥行きの表現が不十分で病変全体像を観察できずVCの方が有用である[19)]．

腫瘍の検出能に関して，X線ビーム幅3mmでVR法を用いたFenlonらは10mm以下の病変の検出能を100%[10)]，X線ビーム幅3mmでSR法を用いたNarumiらは10mm以下の病変の検出率を77%と報告している[14)]．Songらの報告ではX線ビーム幅3mmでSR法を用い，5mm以下の病変の検出能を60%としている[16)]．今回の検討では10mm以下の膀胱癌の検出率は他者に比し低いが，4mm以下の病変が5例中3例あったこととX線ビーム幅5mmの使用が理由であろう．腫瘍の描出に関しては，検出能だけではなく形状の評価が重要で，X線ビーム幅だけではなく，腫瘍の位置が関係する．今回のファントム実験では腫瘍軸が撮影方向と垂直な場合の方が形状を正確に描出できず，腫瘍が膀胱の側面に存在する場合は腫瘍が撮影方向に引き伸ばされ形状が変化してしまう．この傾向は大きいX線ビーム幅の方が顕著に表れた．直径5mm，高さ2.5mmの半球はX線ビーム幅3mmの撮影で存在診断ができるが，形態診断には問題が残る．膀胱癌がポリープ状ではなく，扁平な隆起や浸潤性発育の場合，腫瘍の描出はVCでは困難である．

今回の検討で10mm以下の膀胱癌の検出率が低かった要因に残尿があがる．残尿は空気を陰性造影剤として使用するVCの問題点である．常に腫瘍が残尿内に埋もれないようにする工夫が必要で，導尿後の膀胱に空気を注入し直ちに撮影しないと時間の経過とともに尿が貯留する．経静脈性造影剤をそのまま使用するVCの報告もされている[20)]．この場合，尿と造影剤の混ざり具合や膀胱鏡検査中に混入した空気が画像に影響する．

Songらは壁の肥厚のみの病変を40例中16例でVCで描出しているが，横断像とVCの両者を検討しているため可能であり，壁の肥厚は横断像の方が描出しやすいとしている[16)]．

VCでは膀胱憩室内に入り込んでいる膀胱癌や内尿道口と病変との関係を，視点を変えることにより詳細に観察できた．今回の症例には膀胱のまれな粘膜下病変2例が含まれおり，この形態は通常の膀胱癌とは異なり，VC上両者の鑑別は容易であった．この粘膜下病変は術前膀胱鏡では隆起性病変としか観察できず，膀胱癌とは区別できなかった．

今回のVT法では腫瘍径の計測はできないがVR法では可能であり，膀胱鏡より客観的評価が可能である．

1mm以下のより細かいX線ビーム幅の選択はシングルヘリカルCTではX線管容量と撮影範囲の問題から困難である．より細かいX線ビーム幅と撮影範囲の問題はマルチヘリカルCTの導入で解決する．画像処理は高速でvolume renderingが可能なワークステーションにより三次元表示化が容易である．マルチヘリカルCTとワークステーションの組み合わせは仮想内視鏡をより日常的検査にし，欧米ではvirtual colonoscopyが大腸ポリープのスクリーニング検査法とし検討され，VC の報告もある[20]．

VEの問題点は，生検できず粘膜面の色彩情報が得られない点である．扁平な病変は空気の入れ過ぎにより壁が過進展され見逃されてしまう．壁浸潤やリンパ節転移は造影CTの横断像で観察でき，VCと造影CTの横断像の両者の組み合わせが診断能を向上させる．今回得られた撮影法でVCのための撮影をした後，通常の造影CTを撮影することは十分可能で日常診療に利用できる．

結　論

シングルヘリカルCTにおけるVC の至適撮影法は導尿後の膀胱に空気を150～250ml注入し，X線ビーム幅3mm，ピッチ1：1，画像再構成間隔1mm で撮影することであった．VT法では至適しきい値は–550～–500 HUであった．この方法で膀胱，前立腺病変16病変のうち13病変で検出可能であった(81.3%)．VCは補助的診断の域を超えないが，CTの横断像と併用することで膀胱，前立腺病変の診断領域で有用な検査と考えられる．

謝　辞

御指導いただきました前昭和大学藤が丘病院放射線科(現自治医科大学放射線科)杉本英治教授，昭和大学放射線科宗近宏次教授，帝京大学医学部附属溝口病院放射線科築根吉彦教授，研究の機会を与えてくださった自治医科大学大宮医療センター放射線科故永井　純名誉教授，昭和大学横浜市北部病院放射線科櫛橋民生教授，実験にご協力いただきました帝京大学医学部附属溝口病院放射線科片山信仁講師はじめ諸先生方に深謝いたします．またファントムの作成にご協力いただきました青木祐子氏(日立メディコ)に感謝いたします．

文　献

1) Rubin GD, Dake MD, Semba CB, et al: Current status of three dimentional spiral CT scanning for imaging the vasculaure. Rad Clin North Am 33: 51–70, 1995
2) Rubin GD, Beaulieu CF, Argiro V, et al: Perspective volume rendering of CT and MRI images: applications for endscopic imaging. Radiology 199: 321–330, 1996
3) Calboun PS, Kuszyk BS, Heath DG, et al: Three-dimensional volume rendering of spiral CT data: theory and method. RadioGraphics 19: 745–764, 1999
4) Vining DJ: Virtual endoscopy: is it reality? (editorial) Radiology 200: 30–31, 1996
5) Hara AK, Johnson CD, Reed JE, et al: Detection of colorectal polyps with CT colonography: initial assessment of sensitivity and specificity Radiology 205: 59–65, 1997
6) Fenlon HM, McAneny DB, Nunes DP et al: Occlusive colon carcinoma, virtual colonoscopy in preoperative evaluation of the proximal colon. Radiology 210: 423–428, 1999
7) Higgins WE, Ramaswamy K, Swift RD, et al: Virtual bronchoscopy for three dimentional pulmonary image assessment: state of the art and future needs RadioGraphics 18: 761–778, 1998
8) Ogata I, Komohara Y, Yamashita Y et al: CT evaluation of gastric lesions with three-dimentional display and interactive virtual endoscopy: comparison with conventional barium study and endoscopy. AJR 172: 1263–1270, 1999
9) Vining DJ, Zagoria RJ, Liu K: CT cystoscopy: an innovation in bladder imaging. AJR 166:409–410, 1996
10) Fenlon HM, Bell TV, Ahan HK et al: Virtual cystoscopy: early clinical experience. Radiology 205: 272–275, 1997
11) Hayashi H, Kobayashi H, Takagi R: Three-dimensional CT angiographic assessment of vascular diseases uding various postprocessing techniques: the voxel trasmission and cruising eye view method and their respective merits. Int Angiol. 18: 113–121, 1999
12) Kobayashi H: A general concept of sparial volumetric CT and a newly developed, post-processing method designated as CT-endoscopy. J Nippon Med. Sch. 163: 9–21, 1999
13) Davidson AJ, Hartman DS, ChoykePL et al: The urinary bladder. Davidson's Radoiology of the kidney and genitourinary tract.3rd ed. 495–504, 1999, W. B. SAUNDERS CANPANY, Philadelphia
14) Narumi Y, Kumatani T, Samai Y et al: The bladder and bladder tumors: imaging with three-dimensinal display of helical CT data. AJR 167:1143–1135, 1996
15) Tarernaraki AA, Stasinopoulou M, Deliveliotis C, et al: Virtual cystoscopy (VC): early clinical experience (abstr.). Radiology. 209 (P): 592, 1998
16) Song JH, Francis IR, Platt JF et al: Bladder tumor detection at virtual cystoscopy. Radiology 218: 95–100, 2001
17) 村上省吾，平松慶博，松島正浩，他：骨盤腔のヘリカルCT－膀胱三次元画像について—画像診断16：1381–1389，1996
18) Hopper KD, Iyriboz AZ, Wise SW, et al: Mucosal detail at CT virtual reality: surface versus volume rendering. Radiology 214: 517–522, 2000
19) 市川珠紀，佐藤晃司，小林泰之，他：遠近投影法による3D-CT cystographyの試み　日本医放会誌58：287–289，1998
20) Kim JK, Ahn JH, Park T, et al: Virtual cystoscopy of the contrast material-filled bladder in patients with gross hematuria. AJR 179: 763–768, 2000