The University of Osaka
Institutional Knowledge Archive

| | |
|---|---|
| Title | ヘリカルCTの腰椎疾患への応用-とくに脊柱管と神経孔の狭窄の評価について- |
| Author(s) | 辰野, 聡; 福田, 国彦 |
| Citation | 日本医学放射線学会雑誌. 1996, 56(12), p. 822-827 |
| Version Type | VoR |
| URL | https://hdl.handle.net/11094/19344 |
| rights | |
| Note | |

*The University of Osaka Institutional Knowledge Archive : OUKA*

https://ir.library.osaka-u.ac.jp/

The University of Osaka

# ヘリカルCTの腰椎疾患への応用
## —とくに脊柱管と神経孔の狭窄の評価について—

辰野　聡　福田　国彦

東京慈恵会医科大学放射線医学教室

**Helical CT for Lumbosacral Spinal**

Satoshi Tatsuno and Kunihiko Fukuda

Purpose: The aim of this study was to investigate the efficacy of helical CT for lumbosacral pathology.

Materials and Methods: We performed helical CT with multiplanar reconstruction, including the formation of oblique transaxial and coronal images, in 62 patients with various lumboscral disorders, including 32 non-enhanced CT and 36 CT after myelography. We correlated the appearance of the stenotic spinal canal and neoplastic disease with the findings on MRI obtained at nealy the same time.

Results: We obtained helical CT images in all cases in about 30 seconds. The diagnostic ability of helical CT was roughly equal to that of MRI in patients with spondylosis deformans, spondylolisthesis and herniated nucleus pulposus. There was no significant difference in diagnostic value for degenerative lumbosacral disease with canal and foramnial stenosis between non-enhanced and post-myelography helical CT. However, non-enhanced helical CT could not clearly demonstrate neoplsatic disease because of the poor contrast resolution.

Conclusion: Helical CT was useful in evaluating degenerative disorder and its diagnostic value was nearly equal to that of MRI. We considered that helical CT may be suitable for the assessment of patients with severe lumbago owing to the markedly shortened examination time. However, if helical CT is used as a screening method for lumbosacral disease, one must be careful of its limitations, for example, poor detectability of neoplastic disease, vascular anomalies and so on.

***Research Code No. :*** *505.1*

***Key words :*** *Helical CT, Spine, Myelography, MR imaging*

*Received Sep. 28, 1995; revision accepted Feb. 20, 1996*

Department of Radiology, Jikei University School of Medicine

## はじめに

胸腹部領域におけるヘリカルCTの評価はすでに確立されている[1),2)]．しかし，脊椎疾患に対するヘリカルCTの応用についての報告は少ない[3),4)]．今回，主として腰椎の変性性疾患にヘリカルCTを施行し，その有用性を検討したので報告する．

## 対象および方法

検討対象は，1994年1月から10月までの10カ月間に種々の腰椎疾患を疑われJR東京総合病院放射線科でヘリカルCTを施行された76症例82検査のうち，ほぼ同時期にMRIを施行した62症例(男性43例，女性19例，19～89歳，平均年齢53歳)，68回のヘリカルCTである(Table 1)．手術がなされた症例は腰椎ヘルニア9例，変形性脊椎症3例，腰椎すべり症1例，硬膜内神経鞘腫2例，髄内上衣腫1例の計16例であり，腰椎ヘルニアの1例では異なる椎間レベルで2回手術が施行され診断が確認された．残る46症例は画像診断と経過から診断された．4症例には腰椎ヘルニアの手術歴があったがMRI上再発ヘルニアを認めなかったため，これらは変形性脊椎症に含めた．33回の検査でCTの直前に脊髄造影が行われており(以下，ミエロCT)，35回のヘリカルCTは造影剤を使用しなかった(以下，単純CT)．脊髄造影を行うか否かは主治医の判断によった．神経鞘腫1例，腰椎すべ

Table 1　Diagnosis of Patients investigated with spiral CT with multiplanar reconstructon

| | |
|---|---|
| Spondylosis deformans | 34 |
| Lumbar disc herniation | 14 |
| Spondylolisthesis | 7 |
| Metastatic vertebral tumor | 1 |
| Compression fracture | 1 |
| Intradural schwannoma | 2 |
| Intramedullary ependymoma | 1 |
| Normal | 2 |
| Total | 62 |

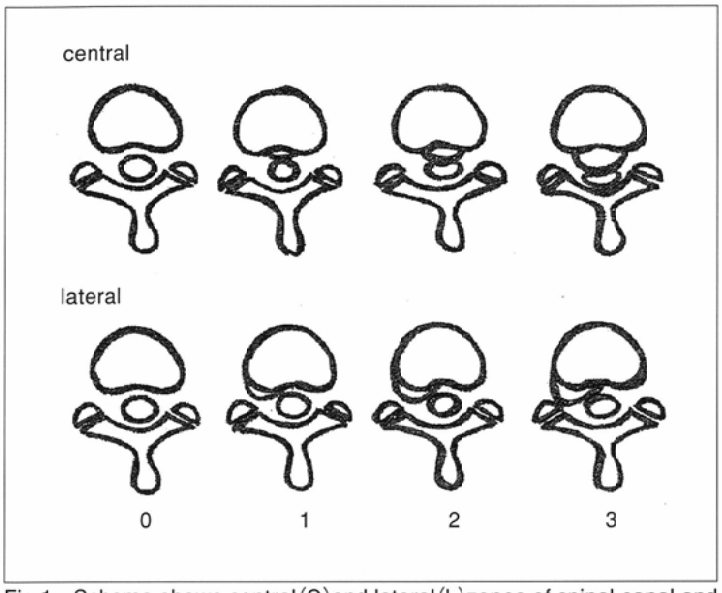


Fig.1　Schema shows central (C) and lateral (L) zones of spinal canal and stenotic score in each zones.

り症1例，変形性脊椎症2例，腰椎ヘルニア1例計6例では単純CTとミエロCTの両者が施行された．変形性脊椎症2例ではスライス厚5mm，スライスギャップ3mmの通常のCTも施行し，単純ヘリカルCTと比較した．

患者の動きなどで検査が不完全となる場合を考慮し，連続2回の腰椎ヘリカルCTが可能であり，かつ管球の加熱によって引き続いて行われる他の検査に支障が出ない限界を考慮して，ヘリカルCTの撮像条件は120kV，250mAsとした．少なくとも第2腰椎から第1仙椎までを撮像領域とするために，寝台速度を5mm/sec，X線ビーム幅を5mmに設定した．使用装置は東芝製X線CT，Vigorである．スライス厚1mmで元画像をバックグラウンドで再構成し，得られた画像から付属のコンソールで冠状断像，矢状断像および斜断層像を含むMPR (Multiplanar Reconstructon) 像を作成観察した．横断像は側弯のない症例では矢状断像から，側弯の強い症例では冠状断像から作成し，その断層面は椎間板に平行とした．

撮像範囲は頭尾方向約16cmであり，大部分の症例でL2/L3椎間板レベルからL5/S椎間板レベルまでのボリュームデータを得たが，神経症状を参考にして適宜変更した．撮像時間は約32秒であり，位置ぎめ画像の撮像を含め検査は約3分で終了した．MPR画像と診断レポートの作成に約10～15分を要した．使用したMRI装置は島津社製MRT-100X (静磁場強度1.0T) で，スライス厚5mmでT2強調矢状断像とT1強調横断像を撮像しヘリカルCT像と比較した．

Fig.1に示すごとく椎弓根の内側面を境界として脊柱管中心領域 (canalicular center area) と外側領域 (foraminal +extraforaminal area) を定義し，MPR像とMRIにおける各椎間レベルにおけるそれぞれの狭窄の程度を0～3点 (正常～高度狭窄) とスコア化した．スコア化は放射線科医1名によって行われたが，可能な限り予断を排除するため，スコアはMPR像とMRIのハードコピーを別個に臨床情報を知ることなく観察し記録された．外側領域の狭窄の評価では，MRIで矢状断像，MPR法では矢状断像，斜矢状断像，斜冠状断像も用い総合的にスコア化した．得られたMRIの点数からMPR像の点数を減算することで両者を比較した．また，単純CTのスクリーニング検査としての有用性を評価する目的で，MRIとの比較において単純CTとミエロCTの間に狭窄の評価に差異が存在するか否かを検討した．統計学的手法としてはMann-WhitneyのU検定を用いた．

## 結　果

撮像時間がきわめて短いため，腰痛が高度な症例でも容易に撮像が完了し，体動によるアーチファクトは経験しなかった．通常のCTと単純ヘリカルCTの両者を得た変形性脊椎症の2例を比較したが，視覚的にヘリカルCTは充分実用に絶えるものと考えられた (Fig.2)．

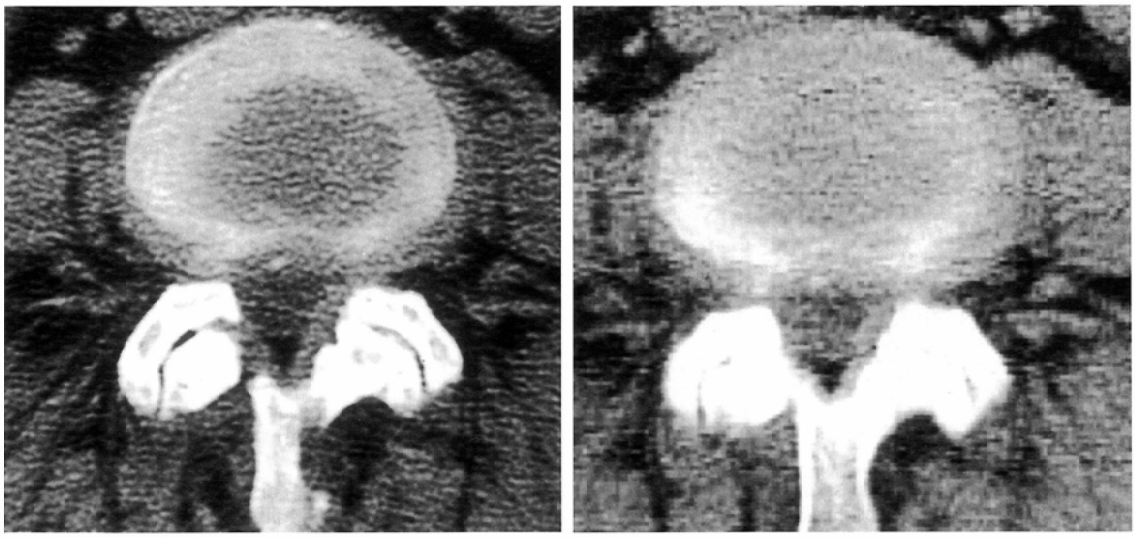


Fig.2　Correlation between conventional (A) (5mm colimation) and spiral reformatted transaxial CT (B) (1mm colimation) through L4-5 intervertebral disk.

Table 2 Correlation between spiral CT and MRI in score of cetral stenosis. We subtracted stenosis score of MRI from one of spiral CT on each intervertebral level.

| | >+2 | 1+ | = | −1 | −2> | Total |
|---|---|---|---|---|---|---|
| L2-3 | 1 | 0 | 16 | 2 | 0 | 19 |
| L3-4 | 4 | 11 | 30 | 6 | 0 | 51 |
| L4-5 | 3 | 12 | 40 | 12 | 0 | 67 |
| L5-S1 | 1 | 8 | 37 | 10 | 0 | 56 |
| Total | 9 | 31 | 123 | 30 | 0 | 193 |

Table 3 Correlation between spiral CT and MRI in score of lateral stenosis (foraminal and extraforaminal stenosis)

| | >+2 | 1+ | = | −1 | −2> | Total |
|---|---|---|---|---|---|---|
| L2-3 | 0 | 12 | 20 | 6 | 0 | 38 |
| L3-4 | 0 | 8 | 72 | 17 | 5 | 102 |
| L4-5 | 2 | 19 | 68 | 38 | 7 | 134 |
| L5-S1 | 2 | 7 | 57 | 34 | 12 | 112 |
| Total | 4 | 46 | 217 | 95 | 24 | 386 |

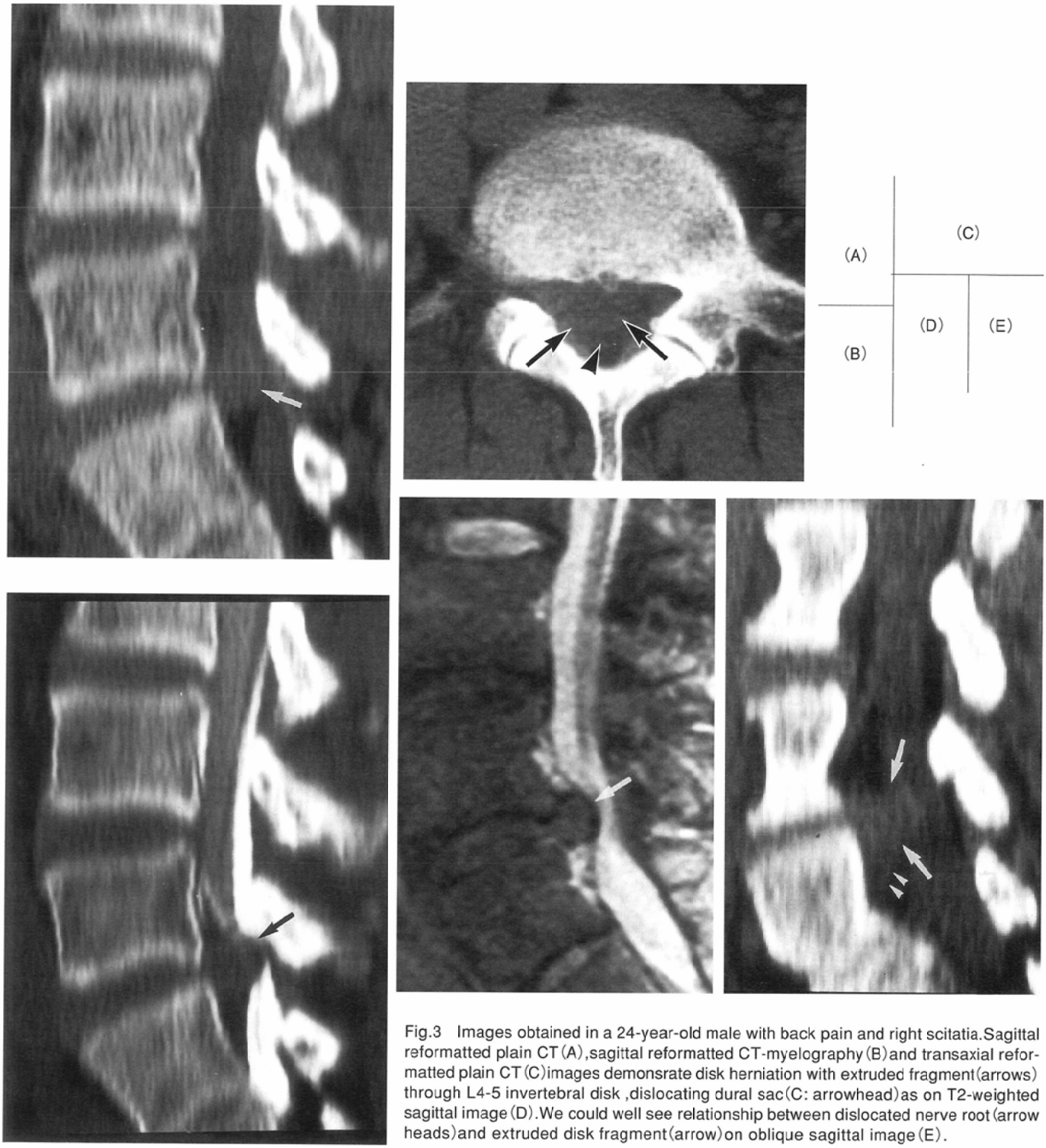


Fig.3 Images obtained in a 24-year-old male with back pain and right scitatia.Sagittal reformatted plain CT (A),sagittal reformatted CT-myelography (B)and transaxial reformatted plain CT (C)images demonsrate disk herniation with extruded fragment(arrows) through L4-5 invertebral disk ,dislocating dural sac(C: arrowhead)as on T2-weighted sagittal image (D).We could well see relationship between dislocated nerve root (arrow heads)and extruded disk fragment(arrow)on oblique sagittal image (E).

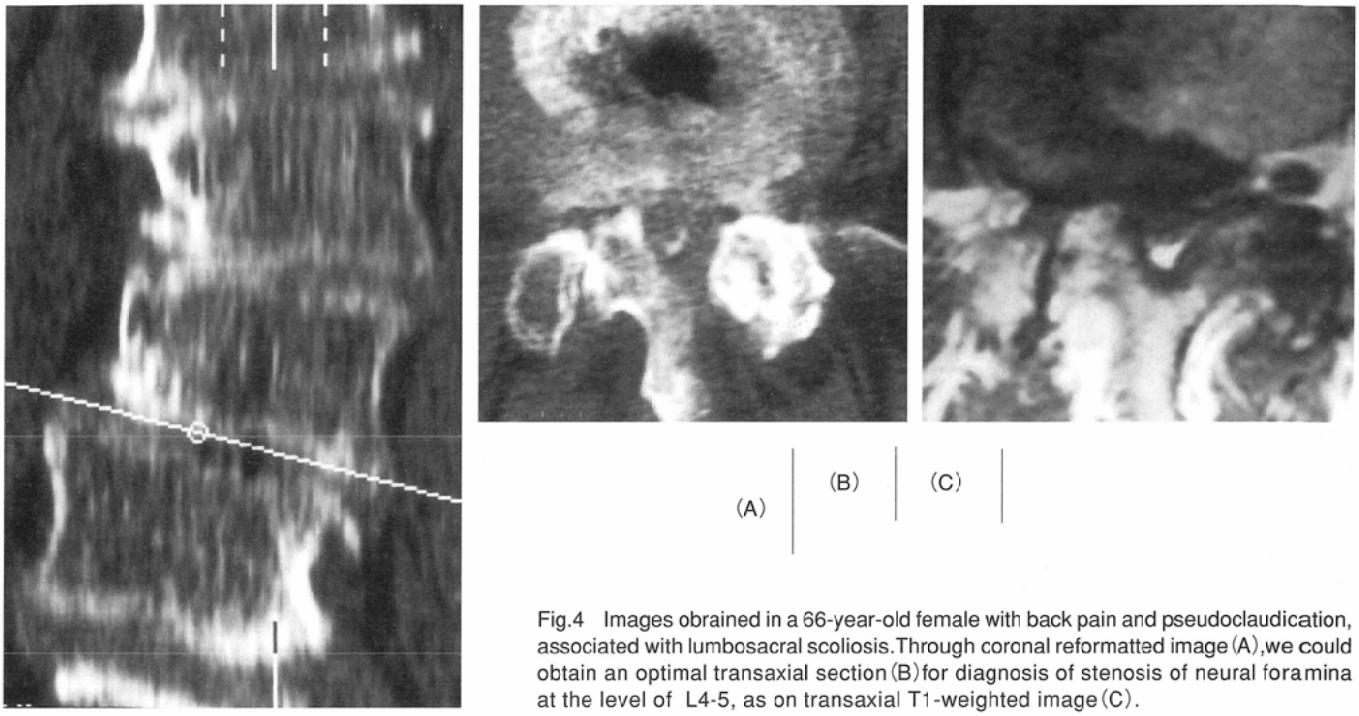


Fig.4　Images obrained in a 66-year-old female with back pain and pseudoclaudication, associated with lumbosacral scoliosis.Through coronal reformatted image (A),we could obtain an optimal transaxial section (B) for diagnosis of stenosis of neural foramina at the level of L4-5, as on transaxial T1-weighted image (C).

L2/3～L5/S各椎間レベルにおける脊柱管中心領域と外側領域におけるMRIとヘリカルCTから再構成されたMPR像の狭窄の程度のスコアの差をTable 2とTable 3に示す．両者はそれぞれ64％(123/193)，56％(217/386)において一致した．また，それぞれ95％(184/194)，92％(358/386)でスコアの差が1以内であった．脊柱管中心領域ではMRIがMPR像より，外側領域では逆にMPR像がMRIより狭窄の程度を高度に評価する傾向にあった(Table 2，3)が，変形性脊椎症，椎間板ヘルニア，腰椎すべり症などの退行性脊椎疾患の診断においてヘリカルCTはほぼMRIと同等の診断能を有していた(Fig.3，4)．さらに，14症例16高位の椎間板ヘルニアに対し3回の単純CTと14回のミエロCT，のべ17回のヘリカルCTを行ったが，MPR法による斜矢状断像と斜冠状断像上，圧迫された神経根が脊髄腔造影の有無にかかわらず全例描出できた(Fig.3(E))．perineural cyst 2例とsynovial cyst 1例が変形性脊椎症に合併していたが，その診断は容易であ

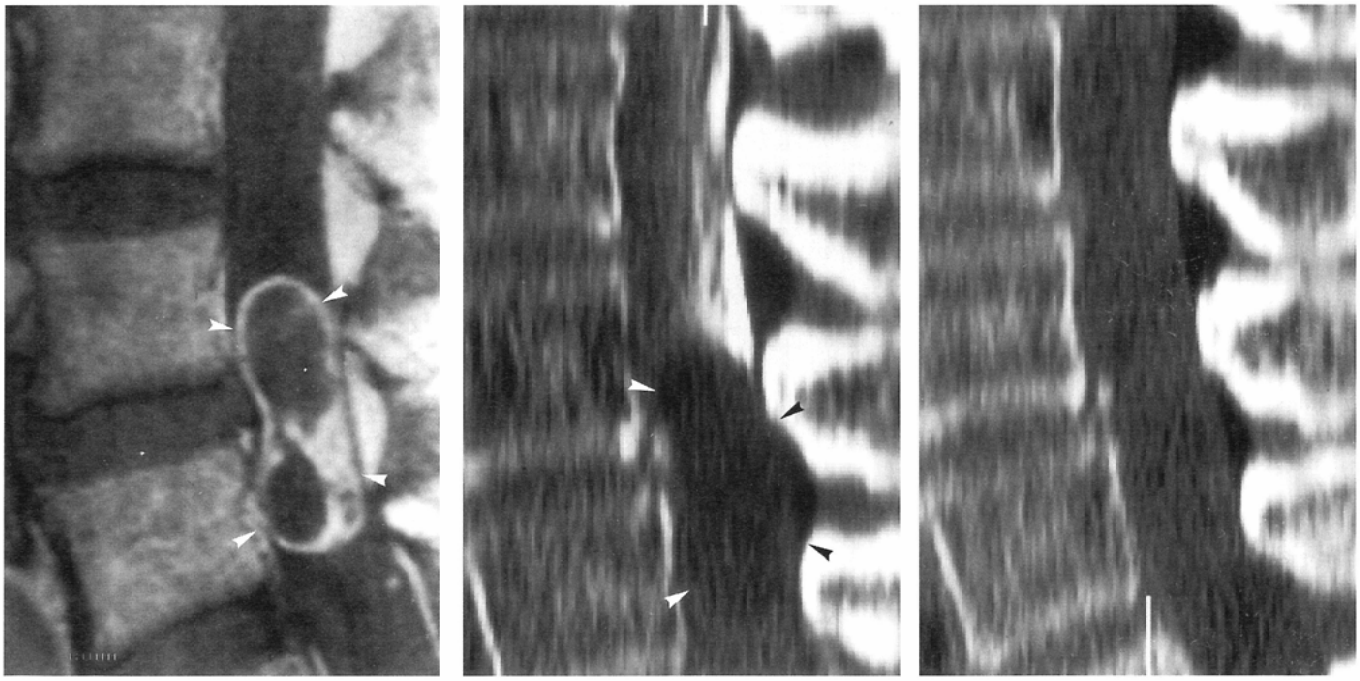


Fig.5　Images obtained in a 28-year-old female with weakness of bilateral lower extremities. Enhanced T1-weighted sagittal image (A) and sagittal reformatted CT-myelography (B) demonstrated intradural extramedullary tumor (arrowhead). Surgery revealed intradural extramedullary schwwannoma.Sagittal reformatted plain CT (C) failed in depicting the tumor owing to short of contrast resolution.

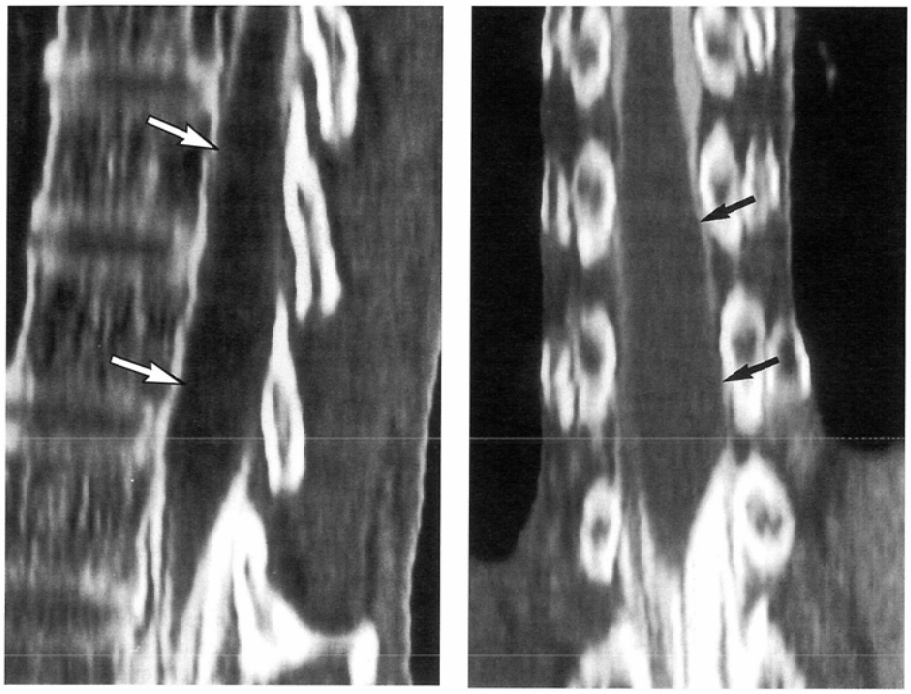


Fig.6 Images obtained in a 56-year-old-male with low back pain and numbness of bilateral lower extremities.Both sagittal(A) and coronal(B)reformatted images delineate well enlarged spinal cord(arrow). We have got diagnosis of ependymoma by surgical biopsy.

った．ミエロCT上，硬膜内神経鞘腫2例(Fig.5)，髄内上衣腫1例(Fig.6)は明瞭に描出されたが単純CTでの硬膜内神経鞘腫の存在診断は困難であった(Fig.5)．また，脊椎の退行性変性が高度な場合，病変部の神経根はしばしば描出困難であった．

脊柱管中心領域と外側領域のいずれにおいても，単純CTとミエロCTはMRIとの間にほぼ同じスコアの差の分布が認められ，1％の危険率で有意差がなかった(Table 4，5)．

## 考　察

脊椎疾患に対するMRIの有用性[5)-8)]は明らかであるが，種々の高速撮像法[9)-10)]やMRミエログラフィー[11)]を用いてもその撮像時間は長く，疼痛の高度な患者の負担は無視できない．最近，急速に普及しつつあるヘリカルCT[1)-4)]は短時間に大きなボリュームデータを得られることから胸腹部領域においてその有用性は認められている．しかし，管球耐熱容量の制限から撮像領域が上下に長く精細な画像が必要とされる脊椎疾患へのヘリカルCTの応用は遅れていた．今回，広範囲を一挙に撮像せしめる大容量(6.5MHU)管球を搭載したCT装置を使用した結果，主に退行性脊椎疾患を対象とした場合，ヘリカルCTはMRIとほぼ同等の診断能を有することが示された．また，異なる対象を検討した比較ではあるが，単純CTとミエロCTの間に狭窄の評価に大きな相違が認められなかったことから，MRIが施行できない症例において単純CTをスクリーニング検査として使用しえる可能性が示唆された．Goldbergら[12)]によればミエロCTは，約1/3の症例でMRIに情報を付け加えることができるとされているが，脊髄腔造影後のCT撮像にもヘリカルCTを用いることでMRIとの対比がより容易になることが予想される．ただし，線量が充分でない場合，通常のCTとの比較において，180度補間を用いたヘリカルCTはややノイズが増加し，辺縁の鮮鋭さにおいて劣ることが報告されている[13),14)]が，今回の検討では2例をのぞいて通常のCTとヘリカルCTの比較を行わなかったため，ヘリカルCTにおける画像の劣化が診断能にどの程度影響したかは明らかではない．この点については症例を重ねて検討したい．

脊椎疾患に対するヘリカルCTの利点として，撮像時間が短く患者の負担が少ないこと，検査終了後でも斜断層面を含む任意の断層面を作成できるため追加の撮影を要しないこと，骨の変化の観察に優れること，従来のMPR-CT像[15)]と比較してジャギーの少ない鮮明な画像が得られることなど

Table 4 Correlation between plain spiral CT and spiral CT-myelography in score of central stenosis

| | >+2 | 1+ | = | −1 | −2> | Total |
|---|---|---|---|---|---|---|
| Myelo-CT (N=33) | 4 | 17 | 63 | 16 | 0 | 100 |
| Plain CT (N=35) | 5 | 14 | 60 | 14 | 0 | 93 |

Table 5 Correlation between plain spiral CT and spiral CT-myelography in score of lateral stenosis

| | >+2 | 1+ | = | −1 | −2> | Total |
|---|---|---|---|---|---|---|
| Myelo-CT (N=33) | 2 | 23 | 115 | 48 | 12 | 200 |
| Plain CT (N=35) | 2 | 23 | 102 | 47 | 12 | 186 |

が挙げられる．また，従来のCTではガントリー角度の制限から腰仙角が大きい症例や脊椎の弯曲が強い場合には，椎体に対して正確な横断像を得ることが困難で，側臥位での撮像などが試みられてきた[16]が，これらの場合でもヘリカルCTでは容易に横断像を作成することができる(Fig.4)．また，容易に斜断層像を作成できるため，脱出髄核と神経根との関係も明瞭に示すことが可能であることも利点のひとつである(Fig.3(E))．今回用いたX線ビーム幅とテーブル移動速度が3D画像作成には適当ではなかったため3D画像についての検討はできなかったが，適切な撮像条件から得られたヘリカルCTのデータから作成された3D画像は，骨破壊性病変，脊椎奇形，非感染性脊椎炎の診断に有用と推定される[3),4)]．

ヘリカルCTの欠点は，電離放射線被曝があることのほか，濃度分解能の不足から脊髄腔を造影しないと腫瘍性疾患や動静脈奇形などの血管性病変，脊髄腔内腫瘍播種の存在診断が困難であること，脊髄の形態に変化を生じない髄内病変の診断は不可能であることなどが挙げられる．単純ヘリカルCTをスクリーニング検査として使用した場合，退行性病変以外の疾患も念頭に入れ症状と神経所見との詳細な対比を行うことが重要と思われる．また，単純あるいは造影MRIで認められることがある椎間板の変性断裂[17)-19)]や圧迫され腫大した神経根の増強効果[20)]に対応する所見はヘリカルCTでは描出できないことも欠点と思われる．われわれの検討からMPR像読影に際して，脊柱管中心部ではMRIに対し狭窄の程度を過小評価，外側領域では過大に評価する傾向があることにも注意を要すると思われた．また，MPR像作成における診断医の負担を無視できない点も考慮しなければならない．

結論として，ヘリカルCTは腰椎疾患の診断において，MRIと競合し得るモダリティーと考えられた．特に疼痛の高度あるいは安静が困難な患者やMRIが禁忌とされる症例，脊椎弯曲が強い例に有用性が高いと思われる．

本論文の要旨は第54回日本医学放射線学会学術発表会において発表した．

謝辞

稿を終えるにあたり，ご指導，ご校閲を賜わりました東京慈恵会医科大学放射線医学教室 多田信平教授に深甚なる謝意を表します．

## 文　献

1) Vock P, Jung H, Kalender AW: Single-breathhold spiral volumetric CT of the lung. Radiology 176: 864-867, 1990
2) Moriyama M, Iwata R, Wakao R, et al: Helical computed tomography scanning of the thorax and abdomen. Jpn J clin Oncology 23: 156-161,1993
3) Zimmerman RA, Gusnard DA, Bilaniuk LT: Pediatric craniocervical spiral CT. Neruroradiology 34: 112-116,1992
4) Klein HN, Bertalanffy H, Mayfrank L, et al: Three-dimensional spiral CT for neurosurgica planning. Neuroradiology 36: 345-349, 1994
5) Modic MT, Pavlicek W, Weinstein MA, et al: Magnetic resonance imaging of intervertebral disk disease. Clinical and pulse sequence considerations. Radiology 152: 103-111, 1984
6) Modic MT, Masaryk T, Boumphrey F, et al: Lumbar herniated disk disease and canal stenosis: prospective evaluation by surface coil MR, CT, and myelography. AJR 147: 757-765, 1986
7) Grenier N, Kressel HY, Schiebler ML,et al: Normal and degenerative posterior spinal structures: MR imaging. Radiology 165: 517-525, 1987
8) Ross JS, Modic MT: Current assessment of spinal degenerative disease with magnetic resonance imaging. Clin Orthop 279: 68-81, 1992
9) Watanabe AT, Teitelbaum GP, Lyfkn RB, et al: Gradient-echo MR imaging of the lumbar spine: comparison with spin-echo techniques. JCAT 14: 410-414, 1990
10) Ross JS, Ruggieri P, Tkach J, et al: Lumbar degenerative disk disease: prospecive comparison T2-weighted spin-echo imaging and T2-weighted rapid aquisition relaxation-enhanced imaging. AJNR 14: 1215-1223, 1993
11) Krudy AG: MR myelography using heavy T2-weighted fast spin-echo pulse sequences with fat presaturation. AJR 159: 1315-1320, 1992
12) Goldberg AL, Soo MS, Deeb ZL, et al: Degenerative disease of the lumbar spine. Role of CT-myelography in the MR era. Clin Imaging 19: 47-55, 1991
13) Heiken JP, Brink JA, Vannier MW: Spiral(Helical)CT. Radiology 189: 647-656, 1993
14) Polacin A, Kalender WA, Marchal G: Evaluation of section sensitivity profiles and imaging noise in spiral CT. Radiology 185: 29-45, 1992
15) Zinreich SJ, Long DM, Davis R, et al: Three-dimensional CT imaging in postsurgical "failed back" syndrome. JCAT 14: 574-580, 1990
16) Quint DJ: CT of scoliotic patients after myelography: value of lateral decubitus positioning. Radiology 182: 276-277, 1992
17) Yu SW, Haughton VM, Ho PS, et al: Progressive and regressive changes in the nucleus pulposus. Part II The adult Radilogy 169: 93-97, 1988
18) Tretti M, Paajanen H, Laato M, et al: Disc degeneration in magnetic resonance imaging. A comparative biochemichal, histologic, and radiologic study in cadaver spines. Spine 16: 629-634, 1991
19) Schneiderman G, Flanniga B, Kingston S, et al: Magnetic resonance imaging of disc degeneration:correlation with discography. Spine 12: 276-281, 1987
20 )Jinkins JR: MR of enhancing nerve roots in the unoperated lumbosacral spine. AJNR 14: 193-202, 1993