The University of Osaka
Institutional Knowledge Archive

Title	透過シンチグラムについて
Author(s)	中村, 護
Citation	日本医学放射線学会雑誌. 1974, 34(9), p. 694-703
Version Type	VoR
URL	https://hdl.handle.net/11094/19347
rights	
Note	

The University of Osaka Institutional Knowledge Archive : OUKA

https://ir.library.osaka-u.ac.jp/

The University of Osaka

透過シンチグラムについて

東北大医学部放射線医学教室（主任　星野文彦教授）
中　村　　護

（昭和49年5月4日受付）
（昭和49年6月3日最終原稿受付）

Transmission scintigraphy and its application

by

Mamoru Nakamura

Department of Radiology, Faculty of Medicine, Tohoku University
(Director: Prof. Fumihiko Hoshino)

Research Code No.: 705

Key Words: *Transmission scintigraphy*, ^{241}Am, ^{99m}Tc

The transmission scanning was performed to improve the anatomic orientation of the radionuclide emission scan. A gamma source of ^{241}Am (300mCi) was made to move under the patient so as to follow the motion of a scintiscanner. The photons from ^{241}Am were collimated and directed through the patient to the detector. The emission and transmission radiation were separated by pulse height analysis and recorded separately. It was possible to superimpose the transmission image to the emission image with no geometric distortion. This method has been applied to transmission images of chest, abdomen and bones. Anger et al have used ^{99m}Tc as the transmission source to get a transmission image with a scintillation camera. ^{99m}Tc could not be used for long time and should be renewed daily because of its short half life. Instead of ^{99m}Tc, solution of 30 mCi of ^{241}Am was put into a circular container (28 cm in diameter, 1 cm thick). A multi-channel collimator was placed on top of the source for producing a beam of parallel gamma rays. This disc source produced chest and abdomen pictures with good quality. It was difficult to obtain images of fine structures of bones.

1. はじめに

シンチグラムは臓器の形態，機能診断に広く用いられているが，時にその解剖学的位置を正確に知る必要がある．X線写真と重ね合わせる方法は部位により拡大率が異なり必ずしも1対1の位置の対応をしない欠点がある．拡大を少くする撮影法も報告されている[7]．また，scanner にX線管球を取り付け検査時の体位のまま撮影する方法も報告されている[4]．X線を用いずに人体の輪郭を描記することも出来る．γ線源を対向スキャナーの一門に取り付け，通常の scanning と同様にscan し，これを他の一門で検出しその体内の透過度の差を画像に表わす方法は1966年に Kuhl ら[5]により報告され，transmission image と呼ばれている．このようにすれば検出器とγ線源の動きは同期しているので両者の像には1対1の対応がある．

透過像を得るためのγ線源としては，骨，軟部

組織，肺などに対して吸収係数が異なるエネルギーのγ線を放出する核種がよい．30～140keVについて肺，腹部，骨の透過率を検討したSorenson[10]の報告によると肺の透過像を得るには30～140keVのエネルギーなら他の組織との間には透過度の差があることが示されている．従つて実際使用する核種としては高エネルギーのものの方が，透過率が高く効果が良い．骨組織を描出するにはエネルギーが高くなるほど軟部組織との透過率の差が少くなり40～80keVの間が適当と考えられる．

140keV以下の低エネルギー核種で使用可能なものとそのγ線エネルギー，半減期をTable 1に示す．transmission imageを得るために望ましい核種の条件としては次のようなものが挙げられる[5)10)]．

Table I　Low energy gamma source

Nuclide	Half-life	Energy (keV)
^{241}Am	458^{y}	60
^{109}Cd	453^{d}	22, 88
^{125}I	60.2^{d}	35
^{153}Gd	242^{d}	58, 363
^{210}Pb	20.4^{y}	47
^{170}Tm	134^{d}	84
^{57}Co	270^{d}	14, 122, 136
^{99m}Tc	6^{h}	140

y: years　d: days　h: hours

(1)　骨，軟部組織，肺に対して吸収差のある60keV前後のエネルギーを持つものが良い．肺のみが目的となる場合はエネルギーが高くてもよい．

(2)　核種から放出されるγ線エネルギーは一種のみのものが良いが，2種以上のピークを持つものでは高エネルギー帯にそのpeakを持たないものが良い．高エネルギーの部分がわずかであつても透過率が高いので画質に影響する．

(3)　半減期は長いものの方が線源の交換の必要がなく望ましいが，半減期が時間単位の核種例えば^{99m}Tc（半減期6時間）などはmilking法で溶出出来るので使用することが出来る．

(4)　Scannerに使用する際はあまり線源自体が大きいと細い線束が効率がよく得られないので比放射能の高いものが良い．

Scintiscanner, Scintillation cameraによる透過像の撮影法及びその診断的価値について検討を加え報告する．

2.　方　法

低エネルギー核種で使用可能なものから^{241}Amを線源として選択した．^{241}Amは半減期が458年と長く，ガンマー線のエネルギーも60keVと適当である．また，milking法により得られる^{99m}Tc

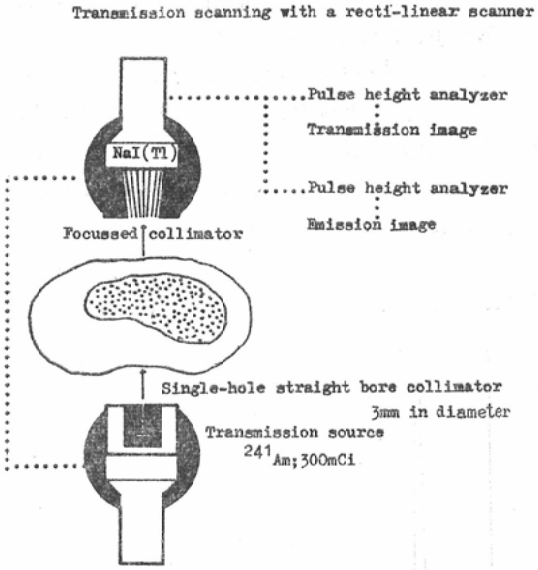

Fig. 1　Transmission image with a rectilinear scanner.



Fig. 2　Transmission source and its single hole collimator.

も適時使用した.

(1) Scanner による透過像について

5吋対向スキャナーの一門に ^{241}Am 300mCiを装着する (Fig. 1). 使用した線源はRCC製 Code No AMC7のものであり線源全体の大きさは直径15㎜, 厚さ5㎜である. 線源の有効直径は10.6㎜, 厚さは 0.3㎜である. 細い線束を得るために線源上に長さ4㎝の円筒に3㎜直径の穴を孔けたものをコリメータとして付ける (Fig. 2). Narrow beamを使用するのは解像力をよくするため, および患者の被曝線量を減ずるためである.

検出側には85ホールコリメータを使用する. コリメータ線源距離を30㎝にし, γ線エネルギーウインドウ幅を60keV±10%に設定する. この条件で約5000cpsが得られる. 人体を透過してくれば当然計数値が低下するが最も透過しやすい肺の部分で1000cps程度のカウントが得られる. 使用した対向スキャナーには記録系が2系列あるのでemission imageとtransmission imageを同時に記録することが出来る. 二つの波高分析器を用いて両者のスペクトルを分離して記録するが, emission imageに使用している核種のコンプトン散乱部が ^{241}Amのピークの部分に重なることがある.

transmission imageにおいて得られる計数値は, emission imageにおけるそれに比して一般的に多いので記録する際にemission nuclideの散乱部分と思われる部分は写真記録上示現されないように条件を設定する (Fig. 3).



Fig. 3 Method of photorecording. Scattered radiation from emission nuclide(shaded bar) must be eliminated.



Fig. 4 Disc source for scintillation camera.

(2) Scintillation cameraによるtransmission imageについて　使用したScintillation cameraの直径は11.5吋であり有効視野は約10吋である. 10吋直径の円盤状線源があれば使用し易いと考えられるが, 半減期が長い核種でそのような線源は得られなかつた. そのため厚さ1㎝直径28㎝の塩化ビニール製の容器を製作し ^{241}Am 30mCiを注入し密封し, 線源として使用したところtransmission imageを得ることが出来た. (密封小線源として科学技術庁許可取得済み) (Fig. 4).

Anger[1] は ^{99m}Tc 10～20mCiを円盤状の溶器に入れ線源として使用しているが, ^{99m}Tcは半減期6時間と短いためしばしば入れかえる必要がある. 方法はこの円盤状線源の上に, 4000ホールの平行コリメータを置いて検出器側には2000ホールの平行コリメータを付けてγ線を受け, ポラロイド写真又はX線フイルムに記録する (Fig. 5). 被

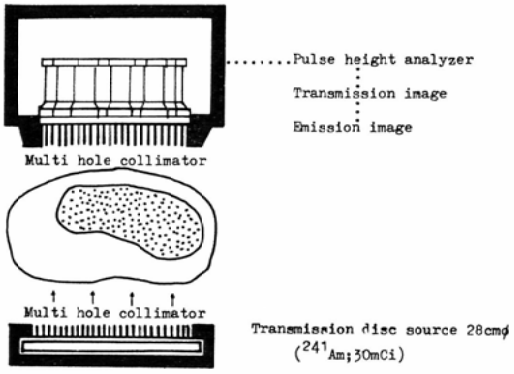

Fig. 5 Transmission image with a scintillation camera.

検者の体位位置が検査中も変らないようにしておく必要がある.

上記の如くして transmission image を各種 emission image を得る際に撮影した. また, 水ファントーム, Mix D ファントームについて transmission image を撮影しその厚みの表示法について検討した.

3. 結　果

I. ^{241}Am と ^{99m}Tc の比較

高さ26cm, 底辺26cm, 幅8cmの直角三角形の Mix D ファントーム (Fig. 6) を scan し, その計数値を ^{241}Am, ^{99m}Tc についてプロットしたものを Fig. 7に示す. エネルギーの高い ^{99m}Tc の方が透過率が多いことがわかる. 線源として ^{99m}Tc, ^{241}Am を用いた時の胸部透過像を示す (Fig. 8). ^{241}Am を用いても肋骨等はきれいには描出されない. 肺と骨の透過率の差は60 keV では ^{99m}Tc



Fig. 6 Photograph and size of Mix-D phantom.

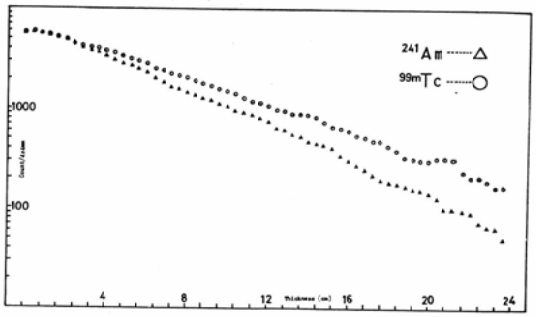

Fig. 7 Counts as function of thickness with ^{99m}Tc and ^{241}Am.

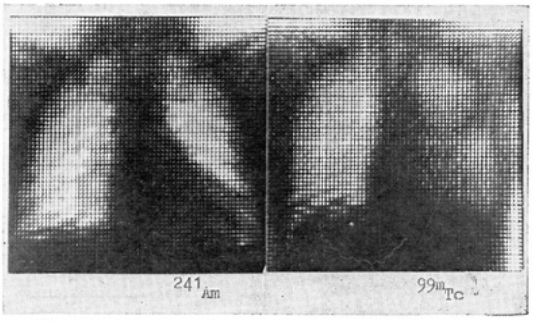

Fig. 8 Transmission image of chest with ^{241}Am and ^{99m}Tc.

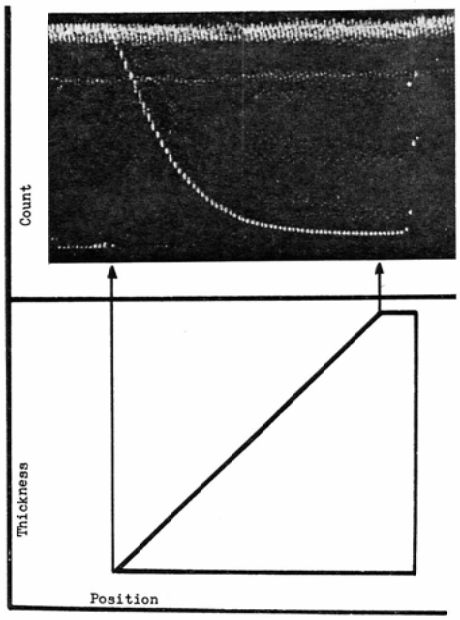

Fig. 9 Counts as function of thickness.

の 140keV に比して大きいが[10]，^{241}Am でも肋骨はきれいには描出されていない．これはシンチグラム装置自体の解像力があまりよいものではないため及び検査中の呼吸性移動のためと考えられる．

Ⅱ．ファントーム像について

Fig. 6 のファントームを scan しその厚さと計数率の関係をみると厚みが増すと共にexponential に計数値が低下することがわかる（Fig. 9）．これをシンチグラムとして示すと Fig.10の如くとなるが，実際のファントームの厚みを忠実に示しているとは思われない．同様な形をした水ファントームを scan しこれを対数率計により対数変換して記録すると Fgi. 11の如く厚みと計数値の間

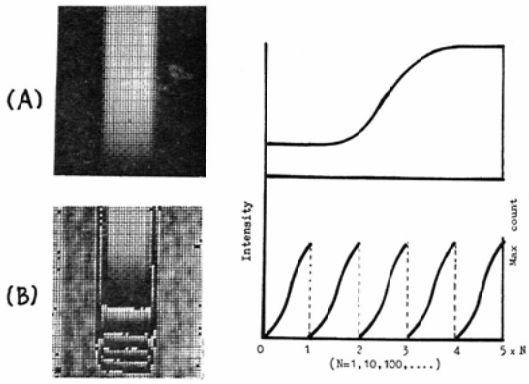

Fig. 10　Scintigram of phantom.
(A)　original data.
(B)　Counts are displayed in repeated mode.

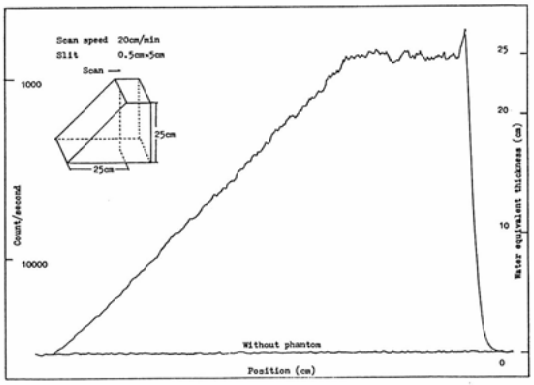

Fig. 11　The graph shows counts versus water-equivalent thickness after logarithmic transformation.



Fig. 12　Computed scintigram of phantom.



Fig. 13　Logarithmic display of phantom.

には直線性が得られる.

最初に対数変換を行なわずに最高計数帯をAとして以下B・C・D・E・F・G・H・Iで示し最低計数帯を・で示して見ると Fig.12の如くとなり, Fig.10に対応した像となる. 次いで対数変換後同様なアルファベット文字による表示を行うと Fig.13の如くとなるが, 厚みが充分に表現されていない. 計数値が広い分布を示しているので, ある計数帯毎に対数区分を繰返して表示してみると Fig.14の如くとなる. 計数値分布が広い場合は繰返して対数区分を行つてから表示するのは一つの方法と考えられる.



Fig. 14 Logarithmic display of phantom in repeated mode.

Ⅲ. 臨床的応用

1. Scanner による transmission image

(1) 胸部

79才男性, 右肺癌の症例である.

胸部X線写真を Fig.15 (A) に示す.

その透過像を Fig.15 (B) に示す.

透過像はX線写真に準じた像であるが, 肋骨は明らかに描出されない. 上肢骨もその輪郭が示される程度である.

(A)

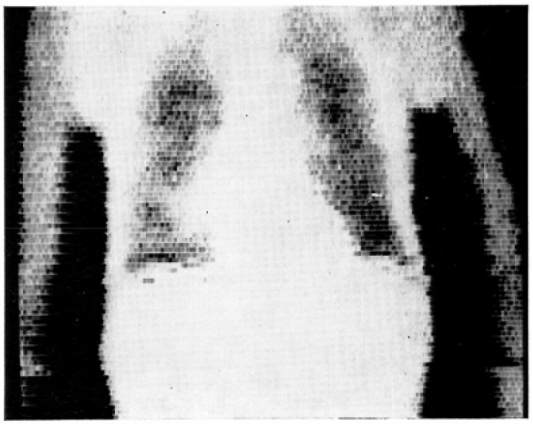

(B)

Fgi. 15 Male, 79 year-old, lung cancer.
(A) chest X-ray film.
(B) transmission image.

(2) 肺シンチグラムと肺透過像

33才男性 Pyothorax の症例である.

Fig.16 (A) がその透過像であり, 右肺の方が濃度が低く透過性が少いことが示されており横隔膜の動きも左側に比して少い. Fig. 16 (B) に ^{131}I-MAA による肺シンチグラムを示す. 右肺には殆んど血流を認められない. Fig. 16 (C) は透

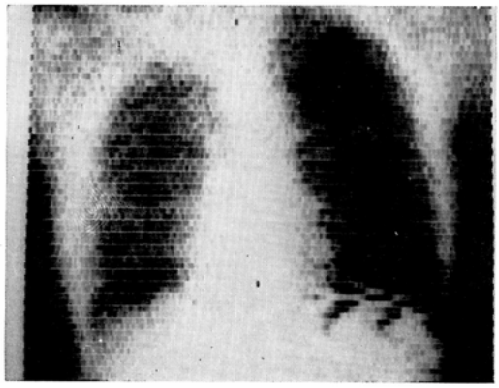

(A)

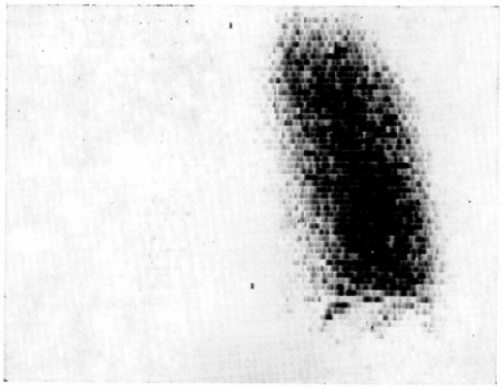

(B)

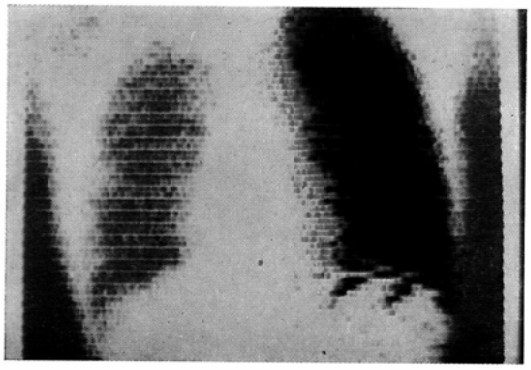

(C)

Fing. 16　Male, 33 year-old pyothorax.
(A) transmission image of chest.
(B) lung scan with ^{131}I-MAA.
(C) composite of two images.

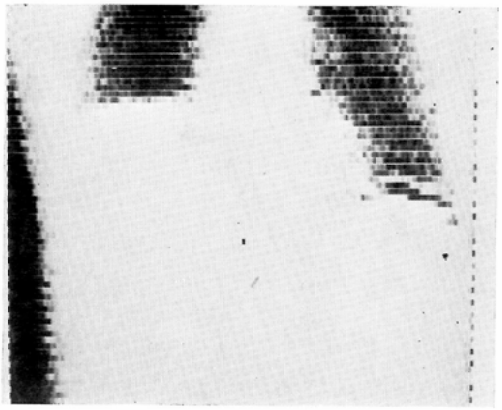

(A)

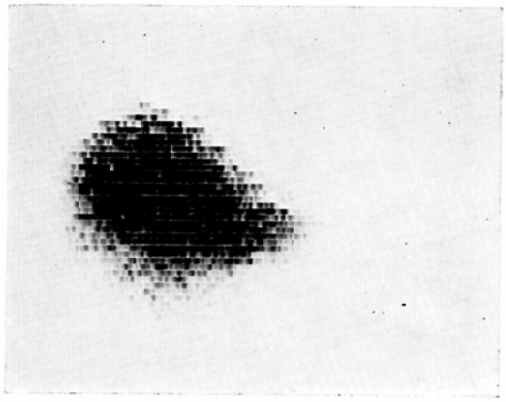

(B)

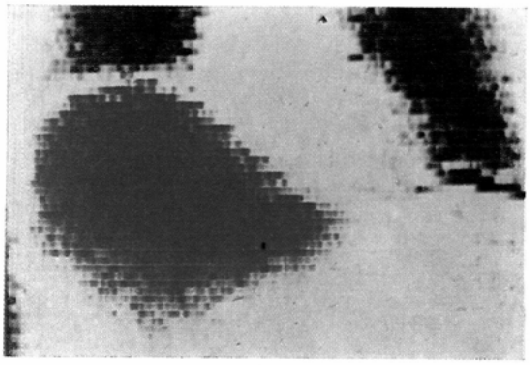

(C)

Fig. 17　Male, 58 year-old, pleuritis.
(A) transmission image.
(B) liver scintigram with $^{99m}Tc_2S_7$.
(C) composite of two images.

過像を緑色，肺シンチグラムを赤で示した重ね合せ像である．

(3)　腹部

58才男性で37才頃 Pleuritis になつたことがある．Pig. 17（A）は透過像であるが，右横隔膜が挙上しており左に比して呼吸性移動が少い．Fig. 17（B）は $^{99m}Tc_2S_7$ コロイドによる肝シンチグラムである．Fig. 17（C）は重ね合せ像である．

(4)　骨盤

骨盤の透過像を示す．ほぼ骨盤として認識出来る像である（Fig. 18（A））．

X線写真を Fig. 18（B）に示す．

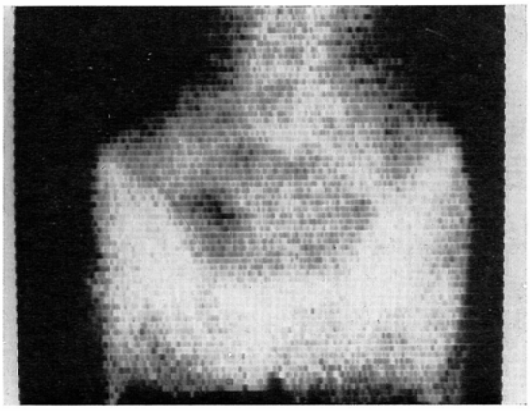

（A）

（B）

Fig. 18　Male, 68 year-old, lung cancer.
(A) transmission image of pelvis.
(B) X-ray film of pelvis.

(5)　この症例は50才の女性で甲状腺癌の骨転移の症例である．シンチグラムは Na ^{131}I 投与してのものである．頭部，胸骨，上腕骨，肋骨，骨

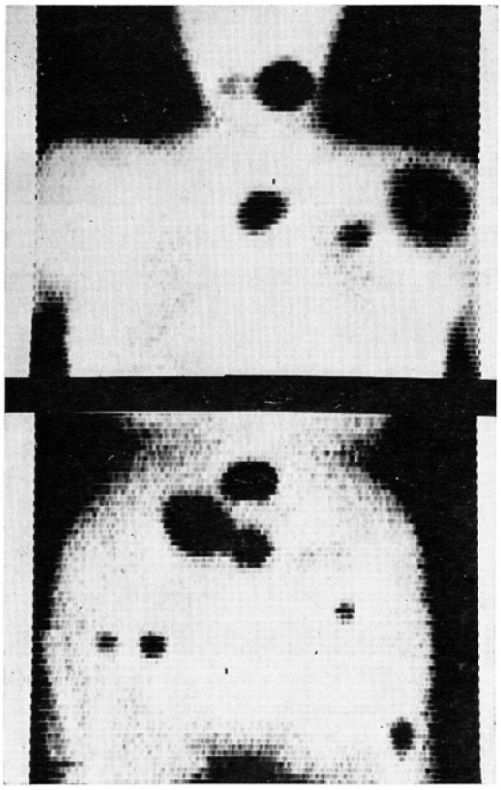

Fig. 19　Female, 50 year-old, malignant goiter. Transmission image of chest and pelvis Na ^{131}I was accumulated in metastatic bone tumor.

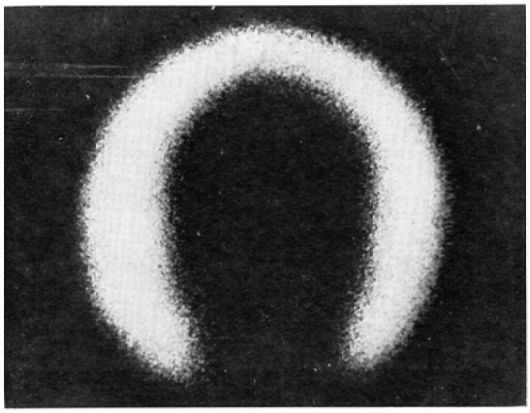

Fig. 20　Transmission scintigraphy of skull with a scintillation camera.

盤等に甲状腺癌の転移による異常集積像が見られる (Fig. 17).

2. Scintillation camera による透過像

(1) 頭部

頭の輪郭がわかる程度であり，細い部分は描出されない (Fig. 20).

(2) 胸部

scanner に比べると視野が狭いので肺全体が入らない．又，像としても scanner に比して解像が悪い (Fig. 21).

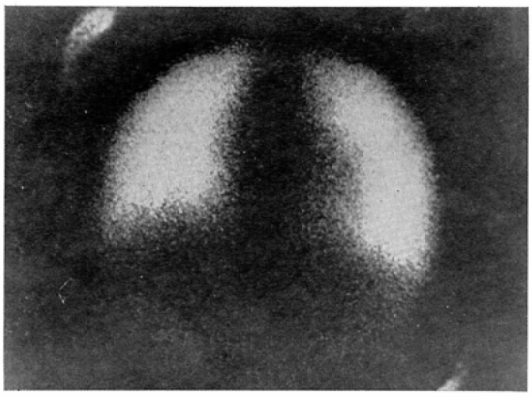

Fig. 21 Transmission scintigraphy of chest with a scintillation camera.

4. 考　按

Scintigram の解剖学的位置を知る方法として，transmission image は一つの有用な方法であり，emission image と位置的には1対1の対応がありX線写真の如く拡大もないという特徴がある．Scintillation camera による透過像を得るには線源として ^{241}Am 溶液を円盤に封入して使用すると日常臨床には使い易いことが解つた．透過像は臓器シンチグラムの診断のために必ずしも常に必要ではないが，肺，肝シンチグラムでは横隔膜との位置関係及びその動きがわかる．特に transmission imageが役立つと考えられるのは心プールシンチグラムにおいてである．すなわち，pericardial effusion の診断する際に blood pool と心陰影を重ねてみて，心内の blood pool が小さく肺との間には radioactivity の少い帯状の領域があるかどうかを見る必要があるが[13]，transmission image が得られれば診断は容易である[8]．また，大動脈瘤かどうかを blood pool scintigramにより診断する際にはやはり胸部X線写真のみと対比するよりは transmission image と共に対比した方が診断は容易になると考えられる．

次いで myocardial infarction の診断のために coronary artery にカテーテルを挿入し ^{131}I-MAA を注入すれば梗塞部位は取り込みが少くなるが部位を決めるためには心臓と正確に対応させる必要があるが，このような時にも transmission image は有用である．

肝と横隔膜との位置関係を知る必要がある．Subphrenic abscess[12], Liver abscess, Eventuratio diaphragmatica, ascites 等においても transmission imageは役立つ．骨については骨シンチグラムと対比して病巣部位を知るのに役立つが，X線写真の如く細い部分は描出出来なかつた．四肢，頭部ではその輪郭がわかる程度である．

最近は ^{67}Ga-citrate, ^{57}Co, ^{99m}Tc-Bleomycin 等による腫瘍シンチグラム，^{87m}Sr, ^{99m}Tc リン酸化合物による骨疾患の診断のため全身イメージ装置による全身 scan が行われることが多くなつているが，このような場合にも陽性像の位置確認のた

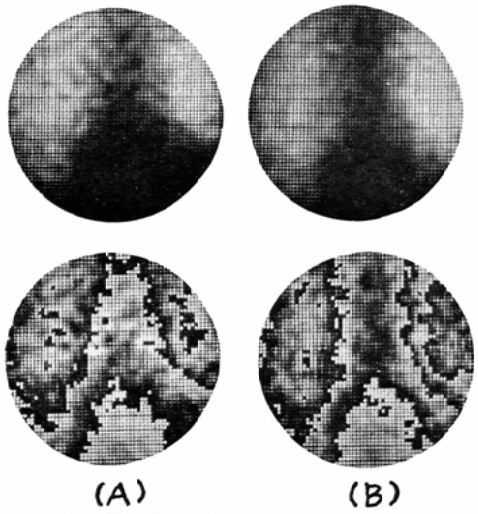

Fig. 22 Transmission image of chest.
(A) at full expiration
(B) at full inspiration

めの transmission image は有用なものと考えられる.

肺の透過像を各呼吸相において測定し，その透過度の差から肺機能を知ろうとする試みも行なわれている[2)3)9)]. 円盤状の線源と scintillation cameraの間に被検者を置いて最大深吸気および呼気状態でγ線の透過度を測定記録する. それぞれ residual volume (RV), total lung capacity(TLC) の状態を示しているのでこれらの像を電子計算機により処理し RV/TLC× 100%の像として示すことも報告されている[3)]. シンチレーションカメラを用いて ^{99m}Tc の円盤状線源により最大呼気と最大吸気における肺透過像を示す (Fig.22). ^{137}Cs の透過度からの肺の密度を測定することは上村[11)]により骨のカルシウム量の測定は Laflamme ら[6)]により報告されている.

5. 結　論

1) Transmisson image は emission image の解剖学的位置を知るために有用な方法である.

2) ^{241}Am 溶液を円盤状容器に入れて用いると scintillation camera による transmission image が得られることが解つた. ^{241}Am は半減期が 458 年と長く，線源を交換する必要がなくそのエネルギーも60keV と適当である.

文　献

1) Anger, H.O., and McRae, J.: Transmission scintiphotography. J. Nucl. Med., 9 (1968), 267—269.
2) Dunn, C.J., and Mason, W.E.: Radioisotope transmission spirometry., J. Nucl. Med. 11 (1970), 627—628.
3) 石井　靖，根住直史，伊藤春海，野村孝夫，鳥塚莞爾，向井孝夫，高坂唯子：Transmission scan について，核医学，10 (1973)，354.
4) 木田利之，鈴木　晃，斉藤　勝：Photoscintilloroentgenograpy に関する研究，日本医学放射線学会誌，28 (1969)，963.
5) Kuhl, D.E., Hale, J. and Eaton, W.L.: Transmission scanning. Radiology., 87 (1966), 278—284.
6) Laflamme, G.H., Wahner, H.W. and Jowsey, J.: Photon absorptiometry. J. Nucl. Med. 13 (1972), 593—598.
7) Lervall, D.B., and Tauxe, N.: A method for the eliminating of magnification in roentgenograms for scintiscan superimposition. Amer. J. Clin. Path., 48 (1967), 568—574.
8) Park, C.H., Mansfield, C.H. and Olsen, J.: Use of simultaneous transmission-emission scanning in the diagnosis of pericaldial effusion. J. Nucl. Med., 13 (1972), 347—348.
9) Potchen, E.J., Evens, R.G., Hill, R., Adaptae, M., Holman, L., Lindeman, J. and Markham, J.: Regional pulmonary fuction in man. Amer. J. Reontgenol., 108 (1970), 724—728.
10) Sorenson, J.A.: Evaluation of radionuclide sources for transmission scanning. Investigative radiology., 5 (1970), 92—102.
11) 上村和夫：慢性閉塞性肺疾患の放射線診断，第3報，Radiospirogram 及びγ線厚さ計による検討，日本医学放射線学会雑誌，29 (1970)，1520～1541.
12) Volpe, J.A., Mcrae, J. and Johnston, G.S.: Transmission scintigraphy in the evaluation of subphrenic abscess. Amer. J. Reontgenol. 109 (1970), 733—734.
13) Wagner, H.N., Mcafee, J.G. and Mazley, J.M.: Diagnosis of pericardial effusion by radioisotope scanning. Arch. Intern. Med., 108 (1961), 79—84.