The University of Osaka
Institutional Knowledge Archive

Title	副腎皮質シンチグラフィによる無症候性副腎腺腫と副腎転移の鑑別診断
Author(s)	三宅, 秀敏; 中島, 彰久; 脇坂, 昌紀 他
Citation	日本医学放射線学会雑誌. 1990, 50(7), p. 816-822
Version Type	VoR
URL	https://hdl.handle.net/11094/19352
rights	
Note	

The University of Osaka Institutional Knowledge Archive : OUKA

https://ir.library.osaka-u.ac.jp/

The University of Osaka

日本医放会誌：50（7），816—822，1990（平2）

副腎皮質シンチグラフィによる無症候性副腎腺腫と副腎転移の鑑別診断

大分医科大学放射線科
三宅　秀敏　中島　彰久　脇坂　昌紀
上田　真也　鈴木　浩司　石田　裕
森　宣　前田　宏文　芦沢　昭
長崎大学医学部放射線科
内田孝俊　福田俊夫

（平成元年5月27日受付）
（平成元年8月28日最終原稿受付）

Differential Diagnosis Between Nonhyperfunctioning Adenoma and Adrenal Metastasis on Adrenocortical Scintigrapy

Hidetoshi Miyake, Akihisa Nakashima, Masaki Wakisaka, Shinya Ueda, Koji Suzuki, Yutaka Ishida, Hiromu Mori, Hirofumi Maeda and Akira Ashizawa
Department of Radiology, Medical College of Oita
Takatoshi Uchida and Toshio Fukuda
Department of Radiology, Nagasaki University School of Medicine

Research Code No. : 730

Key Words : Adrenal gland, Nonhyperfunctioning adenoma, Adrenal metastasis, Adrenocortical scintigraphy

Adrenocortical scintigraphy using I-131-adosterol was performed in six cases of nonhyperfunctioning adenoma incidentally discovered on CT scans and four cases of adrenal metastasis.

In all six cases of nonhyperfunctioning adenoma, there was increased uptake of the I-131-adosterol on the side of the adrenal mass discovered at CT. In three of four cases of adrenal metastasis, there was no uptake of the I-131-adosterol on the side of the mass detected at CT. Uptake was symmetrical in one case of adrenal metastasis.

Adrenocortical scintigraphy is able to differentiate nonhyperfunctioning adenoma from adrenal metastasis in recognition of increased uptake of I-131-adosterol on the side of the adrenal mass discovered on CT scans.

1. はじめに

副腎腫瘍のうち，クッシング症候群や原発性アルドステロン症の診断は，臨床症状，血液生化学的およびホルモン学的検査，Computed tomography（CT），副腎皮質シンチグラフィ（副腎皮質シンチ）などにより容易になった．最近，副腎以外の疾患で行われたCT検査にて偶然に副腎腫瘤の発見されることが多くなり，なかでも担癌患者の場合，無症候性副腎腺腫と副腎転移との鑑別が問題になってきている．

これまでに，無症候性副腎腺腫における副腎皮質シンチの報告は少なく[1)~6)]，副腎転移との鑑別

について検討した報告は更に少ない[1]．

今回，我々は無症候性副腎腺腫6例，副腎転移4例の副腎皮質シンチをretrospectiveに検討したので，その臨床的意義について若干の文献的考察を加えて報告する．

2. 対象および方法

対象は，副腎疾患を疑わせるような臨床症状，血液生化学的およびホルモン学的検査にて異常がみられず，副腎以外の疾患でCT検査を行い偶然に副腎腫瘤を発見された無症候性副腎腺腫6例（手術確認3例，臨床経過より診断3例）と副腎転移4例5病変（原発巣：胃癌，肺癌，子宮体癌，悪性リンパ腫各々1例：組織確認2例，臨床経過より診断2例）である．悪性リンパ腫例は両側副腎腫大がみられアジソン病を合併していた．

CTは，GE CT/T 9800と8800を用い，スライス厚は5mmあるいは10mm，スライス間隔は5mmないし10mmでおこなった．単純CTは，10例全例に，造影CTは，無症候性副腎腺腫5例と副腎転移3例に施行された．造影CTは，65%アンギオグラフィン100mlを用い急速点滴静注法にて行った．副腎皮質シンチは，甲状腺ブロックを行い，I-131アドステロール37MBq（1.0mCi）静注後7日および10日目にテクニケア社製ガンマカメラシグマ410Sに高エネルギー用平行コリメータを装着しエネルギーピーク364，284KeVの2ピークに合わせウインドウ幅±10%，撮像カウント350Kで後面より撮像した．両側副腎のカウント比はそれぞれの副腎からそれぞれのバックグランドを差し引いた比として表した．副腎皮質シンチはCT検査後2週間から2カ月の間に施行された．

3. 結　果

無症候性副腎腺腫6例（男1例，女5例：年齢50～74歳）の臨床診断，CTおよび副腎皮質シンチ所見，副腎静脈採血，手術所見，術後の変化をTable 1に示す．CTを行ったきっかけは，糖尿病や高血圧症が多く肺癌で腹部転移検索が1例あった．腺腫の大きさは，1.5～4.0cm（平均2.6cm）で，病変側は左右各々3例であった．単純CTで

Table 1　Clinical, radiological findings and laboratory data of 6 cases of non-hyperfunctioning adenoma.

Case Age, Sex (yrs)	Clinical diagnosis	Size on CT (cm)	CT findings noncontrast CT values(HU)	Adrenal scintigraphy count ratio(Rt/Lt)	Adrenal venous sampling(Rt/Lt)	Histology	Postoperation
M.T 74 F	DM HT	3.4 (Rt)	homogenous smooth margin 2.5	(no uptake:Lt)	cortisol(μg/dl) 16.1/15.7 aldosterone(ng/dl) 13/18	clear-type cell	No change (DM, HT)
C.K 58 F	DM HT	4.0 (Lt)	homogenous smooth margin -20	(Rt/Lt=0.51)		clear-type cell	No change (DM, HT)
I.N 54 M	DM Chronic pancreatitis	2.5 (Rt)	homogenous smooth margin 15	(Rt/Lt=2.72)	cortisol(μg/dl) 39.9/ aldosterone(ng/dl) 59/	clear-type cell and compact-type cell	No change (DM)
K.K 50 F	DM Gallstone	2.0 (Rt)	homogenous smooth margin 11	(Rt/Lt=1.49)			
T.K 72 F	Lung cancer (adenocarcinoma)	2.0 (Lt)	homogenous smooth margin 15	(Rt/Lt=0.47)			
T.T 66 F	Dumping syndrome (gastrectomy)	1.5 (Lt)	homogenous smooth margin 10		cortisol(μg/dl) 17.9/51 aldosterone(ng/dl) 1/9		

DM: Diabetes mellitus　HT: Hypertension　Rt: Right　Lt: Left

は辺縁平滑で内部均一な腫瘤（CT 値：−20〜15 HU）であった．副腎静脈採血は3例に行われ，1例で病変側のコルチゾールおよびアルドステロンが正常側よりやや高値であった．副腎皮質シンチにて6症例全例病変側に高集積がみられた．その内容は，正常側で集積がみられず，病変側のみ高集積を認めたもの1例（Fig. 1），正常側より病変側で高集積を認めたもの5例であった（Fig. 2，3）．手術にて確認された3症例の組織は，clear-type cell adenoma 2例，clear-type cell と compact-type cell の混在1例であった．術後，3症例とも糖尿病や高血圧症の改善はみられなかった．

副腎転移4例（男3例，女1例：年齢57〜77歳）

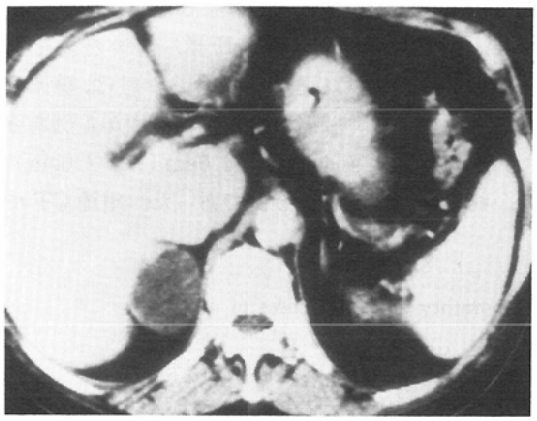

Fig. 1A 74-year-old woman with nonhyperfunctioning adenoma. Contrast CT scan shows right homogenous aderenal mass, 3.4cm in size.

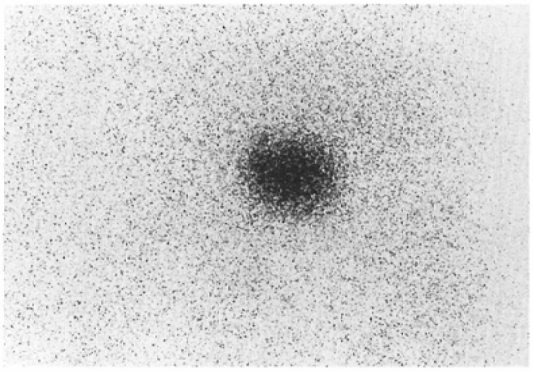

Fig. 1B Posterior adrenal scintiscan shows marked uptake of right adrenal mass without left adrenal uptake.

Fig. 2A 58-year-old woman with nonhyperfunctioning adenoma. Noncontrast CT scan shows left low-attenuated adrenal mass(−20HU), 4.0cm in size.

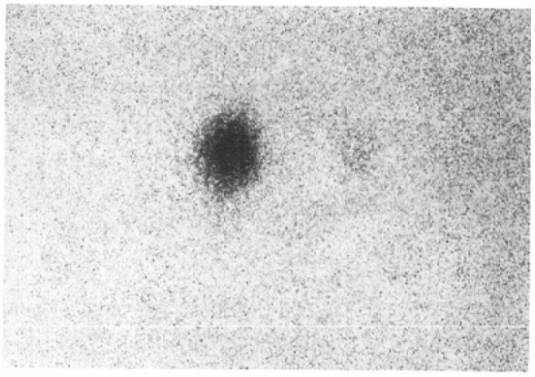

Fig. 2B Posterior adrenal scintiscan shows marked uptake of left adrenal mass with slight uptake of right adrenal.

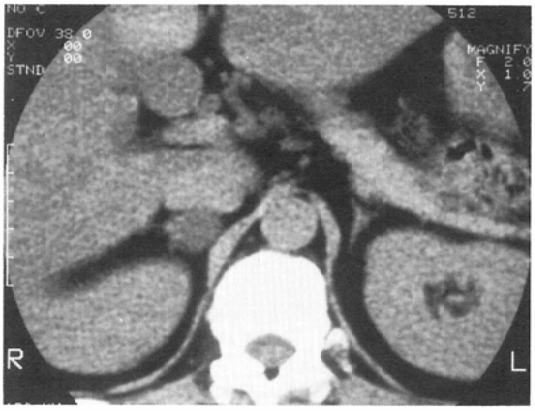

Fig. 3A 50-year-old woman with nonhyperfunctioning adenoma. Noncontrast CT scan shows right homogenous adrenal mass(11HU), 2.0cm in size, and fatty infiltration of the liver.

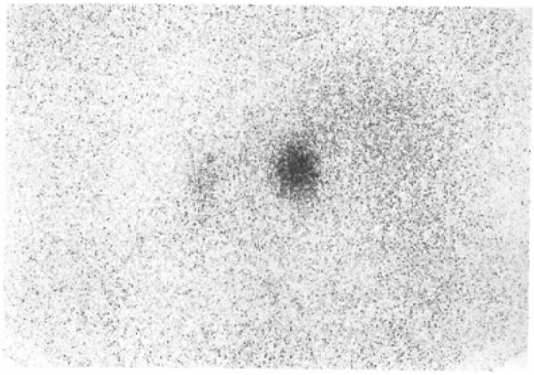

Fig. 3B Posterior adrenal scintiscan shows marked uptake of right adrenal mass with slight uptake of left adrenal.

Table 2 Clinical and radiological findings of 4 cases with adrenal metastasis.

Case Age, Sex (yrs)	Clinical diagnosis	Size on CT (cm)	CT findings noncontrast CT values(HU)	Adrenal scintigraphy count ratio(Rt/Lt)
H. I 65 M	Lung cancer (small cell car.)	2.0 (Rt)	homogenous smooth margin 33	(Rt/Lt=1.07)
H. A 61 M	Gastric cancer	3.0 (Rt)	unhomogenous irregular margin 38	(no uptake:Rt)
M. M 57 F	Uterine body cancer	4.5 (Rt)	homogenous smooth margin 38	(no uptake:Rt)
K. T 77 M	Malignant lymphoma Addison disease	1.5 (Rt) 2.0 (Lt)	homogenous smooth margin 38 unhomogenous smooth margin 34	(no uptake:bilat.)

の臨床診断，CT および副腎皮質シンチ所見を Table 2 に示す．副腎転移 4 例 5 病変の大きさは，1.5～4.5cm（平均2.6cm）で，病変側は右 3 例，両側 1 例であった．副腎皮質シンチの所見は 3 例 4 病変（両側性の 1 例を含む）で病変側に集積がみられず（Fig. 4），残り 1 例では正常側と同程度の集積であった（Fig. 5）．

4. 考　察

副腎腺腫は，臨床症状，血液生化学的およびホルモン学的異常を有する機能性腺腫（hyperfunctioning adenoma）とそうでない“非機能性腺腫”

Fig. 4A 57-year-old woman with right adrenal metastasis of uterine body tumor. Contrast CT scan shows right homogenous adrenal mass, 4.5cm in diameter.

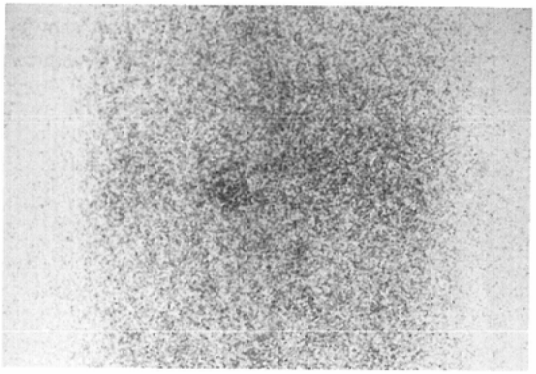

Fig. 4B Posterior adrenal scintiscan shows no uptake in the right but normal uptake in the left adrenal.

に分けられている．“非機能性腺腫”をコレステロール取り込みとステロイド生合成からみていくと，1］コレステロール取り込みはあっても臨床症状を呈するほどのステロイド生合成が充分でないもの[2)~4)]，2］コレステロール取り込みはあっても前駆物質の生合成が主であるもの[7)]，3］コレステロール取り込みのみみられるもの，4］コレステロール取り込みもみられないもの，が考えられる．

臨床的に非機能性腺腫と考えられる症例でも，副腎静脈採血を行うと正常側に比べ病変側で高値を呈することが多く[2)~4)]，Grossら[4)]は8例のsilent adrenal mass に副腎静脈採血を行い，全例で病変側のコルチゾールが正常側に比べ高値を示した，

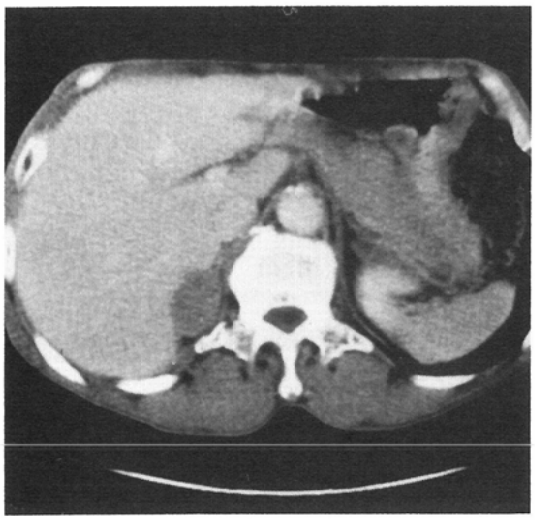

Fig. 5A　66-year old man with right adrenal metastasis of lung cancer. Contrast CT scan shows right homogenous adrenal mass, 2.0cm in diameter.

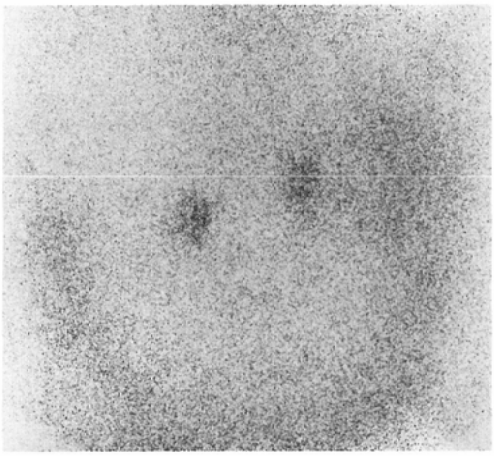

Fig. 5B　Posterior adrenal scintiscan shows bilateral symmetric uptake.

と報告している．先の機序4]と考えられる腺腫(真の非機能性腺腫に相当する）は少なく，殆どの腺腫が機序1]～3]のいずれか，特に機序1]に相当すると考えられる．このようなことから，一般に使用されている“非機能性腺腫”はnonfunctioning adenomaと言うよりnonhyperfunctioning adenomaと呼ぶほうが妥当と考え[1]，本論の中では“無症候性副腎腺腫”と呼ぶことにする．

副腎皮質シンチは主にステロイド生合成の盛んなhyperfunctioming adenomaの検索に利用されその有用性が報告されてきたが，CTの普及により無症候性副腎腺腫が数多く発見され，それに副腎皮質シンチが利用されるようになってきた[1)~6)]．副腎皮質シンチ製剤はステロイド生合成能を有する腺腫はもちろんのこと，コレステロール取り込みがあれば集積をするとの報告もあることから[5)]，無症候性副腎腺腫で高率に集積を認めることは当然と言えるかもしれない．Rizzaら[5)]は無症候性副腎腺腫10例中4例で，Grossら[4)]は8例全例で正常側に比べ病変側で高集積を認め，Franciesら[1)]は16例中14例で病変側に高集積を，残り2例で病変側と正常側は同程度の集積を認めた，と報告している．今回検討した無症候性副腎腺腫6例はすべて正常側に比べ病変側で高集積を示した．

副腎静脈採血は3例に行い，1例で病変側のコルチゾールおよびアルドステロンが正常側よりやや高値であった．1例では副腎静脈採血で左右差は見られなかったが，正常側左副腎静脈のコルチゾール値は末梢血のそれと同程度に低く，しかも副腎皮質シンチで正常側の描出はみられず抑制されていることから，病変側右副腎静脈へのカニュレーションが不適切であったと考えられる．Grossら[4)]の報告では，無症候性副腎腺腫8例に副腎静脈採血を行い全例で病変側のコルチゾールが正常側に比べ高値を示し（前述した機序1]に相当するものと考えられる），そのうちの3例で正常側のコルチゾール値が末梢血のそれと同程度に低く抑制されていた．Charbonnelら[2)]や小野原ら[3)]も同様の症例報告を行っている．しかし，副腎皮質シンチで高集積を示す無症候性副腎腺腫でも副腎静脈採血にてコルチゾールやアルドステロン値に左右差の見られないこともある[6)]．このような症例は前述した機序2]や3]に相当するものか，あるいは不適切なカニュレーションによることが考えられる．

一方，悪性腫瘍の副腎転移における副腎皮質シンチの所見は，Franciesら[1)]によると副腎転移10例中9例で病変側に集積がみられず，1例では正常

側と同程度の集積を示し，病変側に高集積を示したものはなかったと報告している．今回の検討でも副腎転移4症例中3例4病変（両側性の1例を含む）で転移側に集積はみられず，残り1例では正常側と同程度の集積を示し，正常側より高集積を示したものはみられなかった．

無症候性副腎腺腫と副腎転移の鑑別におけるCTの報告によれば，無症候性副腎腺腫は均一な内部構造，辺縁整で，なかには軽度の負のCT値をしめすこともあるのに対し，副腎転移は不均一な内部構造を示し，腫瘤が大きいことが多い，と言われている[8)~10)]．今回報告した無症候性副腎腺腫は全例辺縁整で，内部構造は均一でCT値はやや低かった（−20～15HU）．一方，副腎転移4例5病変中3病変は均一な，2病度は不均一な内部構造を示し，CT値は33～38HUであった．大きさは両疾患群とも平均2.6cmであった．また今回の無症候性副腎腺腫のうち1例のみが担癌患者であったが，担癌患者でみつけられる副腎腫瘤の2/3は腺腫であることから[11)]，CT所見や担癌患者か否かで両疾患群を鑑別することは必ずしも容易ではない．前述したように副腎皮質シンチは多くの無症候性副腎腺腫に高集積を示し，かつ転移側に高集積を示さないことから，正常側に比べ病変側に明らかな高集積を認めれば副腎転移ではなく無症候性副腎腺腫と診断できる．

最後に，無症候性副腎腺腫の対処の仕方について述べてみたい．無症候性副腎腺腫が将来hyperfunctioning adenomaになるかどうかまだ結論は出ていないが数年間経過観察しても変化がみられなかったり[2)6)]，術前にみられた糖尿病や高血圧症が術後も改善がみられなかったことから[5)12)]，腺腫が小さければ積極的に切除せず経過観察が適当であろうと考える[8)13)]．また，担癌患者でみつけられる副腎腫瘤の68%は転移でなく腺腫であったとの報告もあることから[11)]，原発巣の適切な治療方針を誤らないためにも副腎転移と無症候性副腎腺腫の鑑別は重要であり，副腎皮質シンチの有用性は大きいと考える．

5. 結　語

1. CT検査にて偶然に発見された無症候性副腎腺腫6例と副腎転移4例に施行された副腎皮質シンチをretrospectiveに検討した．

2. 無症候性副腎腺腫6例全例で病変側に高集積を認めた．その内訳は，5例で病変側が正常側より高集積を示し，1例で病変側のみ高集積を示した．

3. 副腎転移4例5病変のうち，3例4病変（両側性の1例を含む）で病変側に集積は見られず，残り1例で正常側と病変側が同程度の集積を示し，病変側が高集積を示した症例は1例もなかった．

4. 副腎皮質シンチは無症候性副腎腺腫の診断に，特に担癌患者の場合副腎転移との鑑別に有用である．

文　献

1) Francis IR, Smid A, Gross MD, et al: Adrenal masses in oncologic patients: Functional and morphologic evaluation. Radiology 166: 353—356, 1988
2) Charbonnel B, Chatal JF, Ozanne P: Dose the corticoadrenal adenoma with "pre-Cushing's syndrome" exist? J Nucl Med 22: 1059—1061, 1981
3) 小野原信一，中條政敬，伊東隆碩，他：無症候性cortisol産生副腎腺腫の1例，臨放，27: 831—834, 1982
4) Gross MD, Wilton GP, Shapiro B, et al: Functional and scintigraphic evaluation of the silent adrenal mass. J Nucl Med 28: 1401—1407, 1987
5) Rizza RA, Wahner HW, Spelsberg TC, et al: Visualization of nonfunctioning adrenal adenomas with iodocholesterol: Possible relationship to subcellular distribution of tracer. J Nucl Med 19: 458—463, 1978
6) 大西範生，広瀬千恵子，小松幸久，他：臨床上non-functioning adrenal tumorと考えられた3例，臨放，33: 89—91, 1988
7) 吉野修司，小林信幸，東　四雄，他：内分泌活性を持つ無症候性副腎皮質腺腫の1例，臨泌，40: 1003—1005, 1986
8) Mitnick JS, Bosniak MA, Megibow AJ, et al: Non-functioning adrenal adenomas discovered incidentally on computed tomography. Radiology 148: 495—499, 1983
9) Hussain S, Belldegrun A, Seltzer SE, et al: Differentiation of malignant from benign adrenal masses: Predictive indices on computed tomography. AJR 144: 61—65, 1985

10) Miyake H, Maeda H, Tashiro M, et al: CT of adrenal tumors: Frequency and clinical significance of low-attenuation lesions. AJR 152: 1005—1007, 1989
11) Oliver TW, Bernardino ME, Miller JI, et al: Isolated adrenal masses in nonsmall-cell bronchogenic carcinoma. Radiology 153: 217—218, 1984
12) Glazer HS, Weyman PJ, Sagel SS, et al: Nonfunctioning adrenal masses: Incidental discovery on computed tomography. AJR 139: 81—85, 1982
13) Guerrero LA: Diagnostic and therapeutic approach to incidental adrenal mass. Urology 26: 435—440, 1985