The University of Osaka
Institutional Knowledge Archive

Title	肝細胞癌骨転移巣に対する123I-IMPシンチグラフィの有用性-骨シンチグラフィとの対比-
Author(s)	周藤, 裕治; 谷川, 昇; 岩宮, 孝司 他
Citation	日本医学放射線学会雑誌. 1993, 53(8), p. 953-959
Version Type	VoR
URL	https://hdl.handle.net/11094/19361
rights	
Note	

The University of Osaka Institutional Knowledge Archive : OUKA

https://ir.library.osaka-u.ac.jp/

The University of Osaka

日本医放会誌：53 (8)，953-959，1993（平5）

肝細胞癌骨転移巣に対する ^{123}I-IMP シンチグラフィの有用性
—骨シンチグラフィとの対比—

1) 鳥取大学医学部放射線科
2) 松江市立病院放射線科

周藤　裕治[1)]　谷川　昇[1)]　岩宮　孝司[1)]　加藤　照美[1)]
遠藤　健一[1)]　謝花　正信[2)]　太田　吉雄[1)]

（平成4年7月20日受付）
（平成4年12月3日最終原稿受付）

Clinical Usefulness of ^{123}I-IMP Scintigraphy in the Diagnosis of Bone Metastases from Hepatocellular Carcinoma : Comparison with ^{99m}Tc-MDP Bone Scintigraphy

Yuji Suto[1)], Noboru Tanigawa[1)], Takashi Iwamiya[1)]
Terumi Kato[1)], Kenichi Endo[1)], Masanobu Shabana[2)]
and Yoshio Ohta[1)]

1) Department of Radiology, Tottori University, School of Medicine
2) Department of Radiology, Matue City Hospital

Research Code No. : 733.1

Key words : ^{123}I-IMP, Bone metastasis, Hepatocellular carcinoma

The diagnostic value of N-isopropyl-p-[^{123}I]-iodoamphetamine (^{123}I-IMP) scintigraphy was evaluated in 12 patients with 20 bone metastases from hepatocellular carcinoma, in comparison with ^{99m}Tc-methylene diphosphonate (^{99m}Tc-MDP) bone scintigraphy. Sixteen lesions (80%) were detected by ^{123}I-IMP scintigraphy, whereas four lesions (two lesions in the rib and two lesions after a radiation of 40 Gy) were missed. Of 16 lesions demonstrated as areas of increased uptake in ^{123}I-IMP scan, only eight (50%) showed an increased pattern of uptake in ^{99m}Tc-MDP bone scintigraphy. In conclusion, ^{123}I-IMP is a promising radiopharmaceutical for the detection of bone metastases from hepatocellular carcinoma.

はじめに

Winchell らによって開発された N-iso-propyl-p-（^{123}I）iodoamphetamine（以下^{123}I-IMP）は，脳血流シンチグラフィ製剤として現在広く汎用されており[1),2)]，また，悪性黒色腫[3),4)]や一部の脳腫瘍[5),6)]に集積することが知られ，また，肺に生理的に集積されることから，肺疾患への応用も広く行われている[7),8)]．

著者らは先に肝細胞癌の原発巣に集積するという報告をしているが[9)-11)]，今回，肝細胞癌の骨転移巣に^{123}I-IMP が集積した症例を経験し，骨シンチグラフィと対比して検討した．

対象及び方法

対象は，肝細胞癌骨転移症例12例（20病変）のうち，生検または剖検での組織学的診断が得られたもの4病変であり，それらは，いずれもEdmondson II型に相当する組織型であった．また残りの16病変は生検または手術にての肝細胞癌（原発巣）の組織学的診断が得られたもののうち，単純写真，CTにて骨破壊，融解像を伴う軟部腫瘍性病変を認め，いずれも血管造影にてhypervascular tumorであり，臨床経過も加味して骨転移巣と診断した．転移部位の内訳は，頭蓋骨2，頸椎4，胸椎4，腸骨3，恥骨3，大腿骨2，肋骨2である．対象全例に骨シンチグラフィ，^{123}I-IMPによるシンチグラフィを施行した．

使用機種は，^{123}I-IMPシンチグラフィでは，中エネルギー汎用コリメーターを，骨シンチグラフィでは，低エネルギー高感度コリメーターを装着した東芝ガンマカメラGCA-90Bを用いた．

^{123}I-IMPシンチグラフィは，^{123}I-IMP 111 MBqを静注し，3時間後に全身前面像，及び関心領域の前面像及び後面像を撮像した．骨シンチグラフィは^{99m}Tc-methylene diphosphonate（以下^{99m}Tc-MDP）を555 MBqを静注後3時間後に全身前面像，及び後面像，及び関心領域の前面像及び後面像を撮像した．

シンチグラフィの読影は，3名の放射線科医の合議の上で，次の判定基準により読影した．骨シンチグラフィの判定は，正常骨の集積度と比較して，明瞭な集積増加を（＋群），集積低下と集積増加の混在したものを（±群），正常骨の集積度より集積低下がみとめられるものを（－群），異常なしの4群に分けた．^{123}I-IMPによるシンチグラフィの判定は，明瞭な集積増加を呈し病変が指摘できたものを（＋群），病変の検出が困難なものを（－群）と2群に分けた．

結　果

20病巣中16病変（80%）が^{123}I-IMPシンチグラフィにて高集積が認められた．4病変では病変が検出されず，これらのうち2例は肋骨転移例であり，残りの病変は胸椎転移1，恥骨転移1であり，いずれも^{60}Coを40 Gy（2 Gy×5/週，4週）照射後であった．骨シンチグラフィでは病変を検出できたものは19病巣（95%）であり，内訳は＋群10病巣（50%），±群4病巣（20%），－群5病巣（25%）であった（Table 1）．^{123}I-IMPが陽性を示した16病変中8例（50%）のみに，骨シンチグラフィで＋群を呈していた（Table 2）．

症例提示

症例1　67歳男性

左大腿部痛が出現し，^{99m}Tc-MDPによる骨シ

Table 1　Distribution of metastatic lesions and comparison of efficacy of visualization between ^{99m}Tc-MDP and ^{123}I-IMP scintigraphy

Location	Number of lesions	^{99m}Tc-MDP Scintigraphy				^{123}I-IMP Scintigraphy	
		Positive			Negative	Positive	Negative
		＋	±	－			
skull	2	1	0	1	0	2	0
cervical spine	4	2	0	1	1	4	0
thoracic spine	4	2	1	1*	0	3	1*
rib	2	2	0	0	0	0	2
iliac bone	3	0	2	1	0	3	0
public bone	3	1	1	1*	0	2	1*
femur	2	2	0	0	0	2	0
Total	20	10	4	5	1	16	4

＊ Lesion after radiation thrapy

Table 2　Correlation between ^{99m}Tc-MDP and ^{123}I-IMP scintigraphy

^{123}I-IMP	^{99m}Tc-MDP Positive +	±	−	Negative	Total
Positive	8	4	3	1	16
Negative	2	0	2	0	4
Total	10	4	5	1	20

ンチグラフィを行ったところ，左大腿骨に高集積が認められた（Fig. 1(A)）．MRI 像（造影 T 1 強調像）では，大腿骨骨髄腔に低信号の病巣があり，同部を中心に周辺筋組織に連続した腫瘤性病巣が認められる（Fig. 1(B)）．^{123}I-IMP によるシンチグラフィでは左大腿部に類円形の高集積が認められ，大腿骨短軸方向の病巣の広がりの程度は骨シンチグラフィで認められるよりも広範囲であった（Fig. 1(C)）．

症例 2　61 歳男性

入院時，左頸部腫瘤を認め，CT では第 2，第

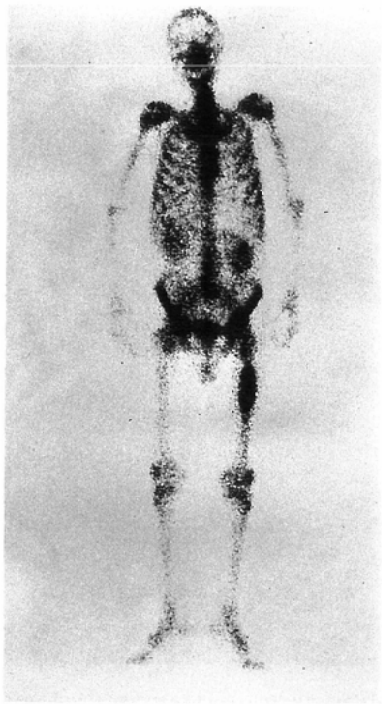

(A)　^{99m}Tc-MDP bone scintigram shows abnormal uptake in left femur

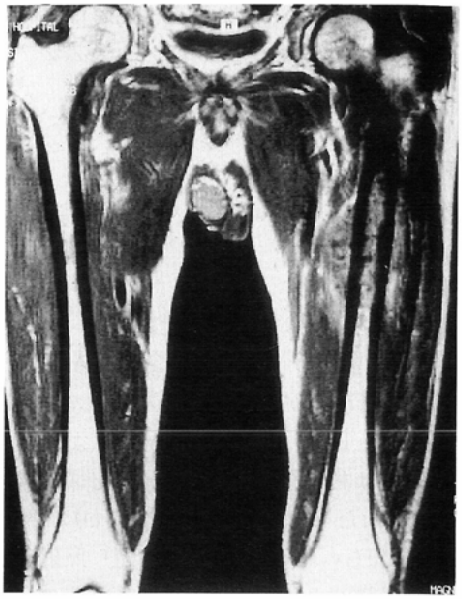

(B)　Gd-DTPA enhanced MRI (SE: TR/TE/excitations=500/25/3) demonstrates a poorly defined mass in medullary cavity, penetration to cortex, and extensive infiltration of surrounding muscle.

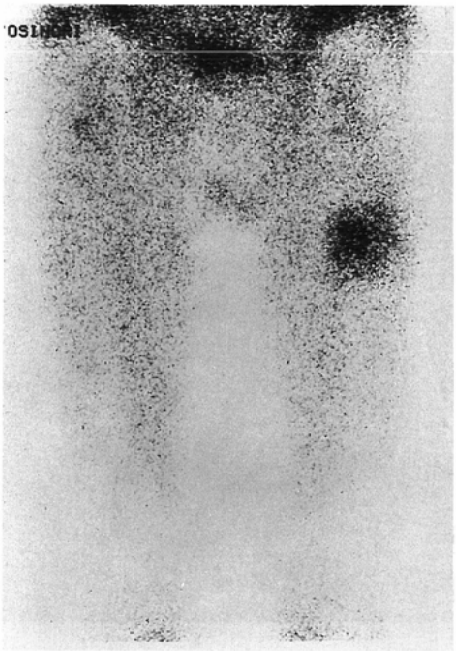

(C)　IMP scintigram shows abnormal uptake, corresponding closely to the mass on MRI

Fig. 1　Case 1. 67 year-old male

3頸椎の左側の椎弓と横突起の骨融解像が認められた（Fig. 2(A)）．同時期の骨シンチグラフィでは，左頸部にRIの集積像は認められず，欠損像を呈していた（Fig. 2(B)）．

^{123}I-IMPによるシンチグラフィでは，左頸部の腫瘤に一致して，高集積像が認められた（Fig. 2(C)）．

症例3　60歳男性

肝細胞癌原発巣は動脈塞栓術により，コントロールされていたが，α-feto protein（AFP）が再上昇し，恥骨部痛が出現した．左恥骨に骨融解像が認められ（Fig. 3(A)），^{123}I-IMPによるシンチグラフィでは左恥骨の融解像に一致して高集積像が認められた（Fig. 3(B)）．Fig. 3(A)の照射野で^{60}Coを40 Gy（2 Gy×5/週，4週）照射後，左恥骨部痛は消失した．AFPは照射直前の200 ng/mlから80 ng/mlと減少していたが，照射終了約2カ月後AFPが188 ng/mlと再上昇し，同時期の^{123}I-IMPによるシンチグラフィでは前面像では放射線照射前に認められた集積は消失し，新たに左恥骨下部に集積が出現した（Fig. 3(C)）．この部位は，生検及びMRIより放射線照射野外

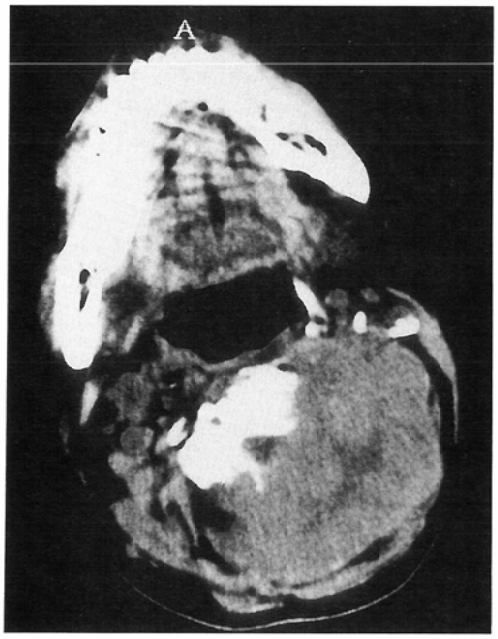

(A)　CT demonstrates giant mass lesion in cervical spine. It involves the spinal canal and adjacent soft tissue with destruction of vertebra

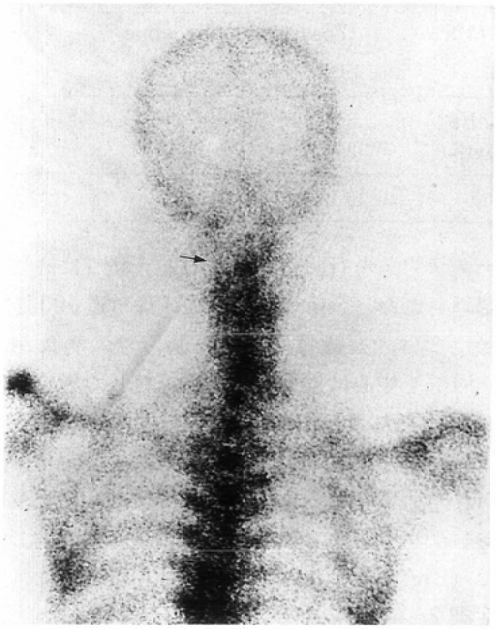

(B)　^{99m}Tc-MDP bone scintigram shows cold lesion (arrow)

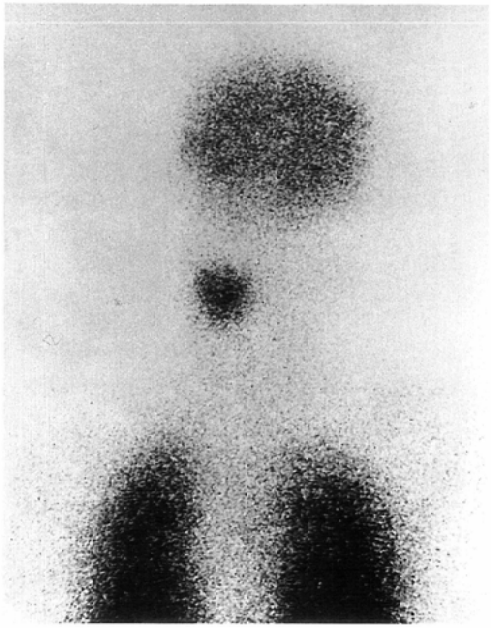

(C)　IMP scintgram shows abnormal uptake, corresponding closely to the mass on CT

Fig. 2　Case 2. 61 year-old male

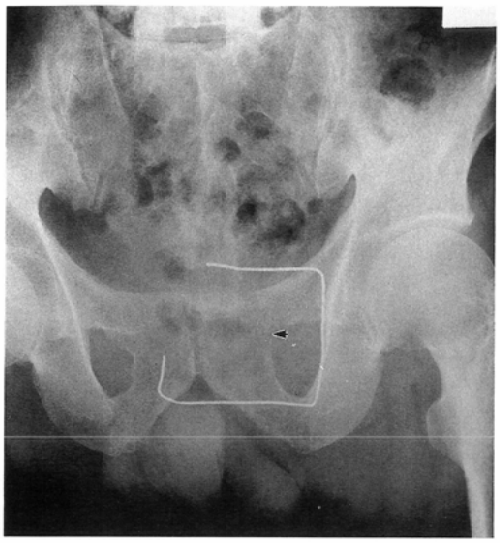

(A) Radiation field of this patient (arrowhead: osteolytic lesion)



(B) IMP scintigram shows abnormal uptake in pelvic lesion. (arrow)

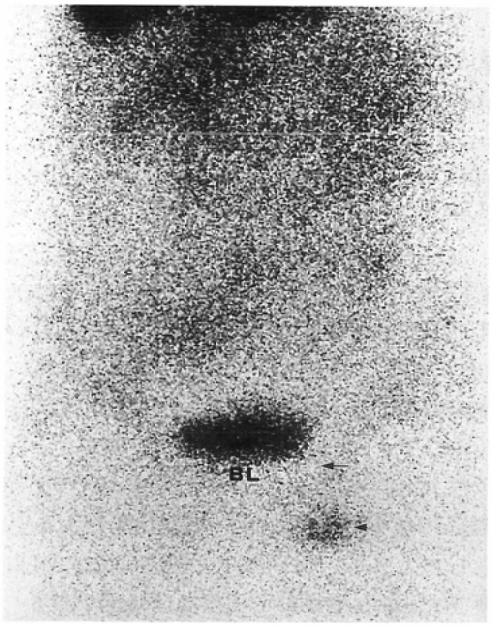

(C) After radiation therapy, IMP scintigram does no show abnormal uptake corresponding to the same portion before radiation (arrow). However, new abnormal uptake (arrowhead) is shown on the caudal portion, indicating tumor recurrence in extra-radiation field. BL: urinary bladder

Fig. 3 Case 3. 60 year-old male

の骨転移からの軟部組織浸潤巣であった.

考　察

近年，原発性肝細胞癌に対して，動脈塞栓術等の各種の治療法が試みられるようになり，生存中に見られる骨転移の頻度も増加している．肝細胞癌の骨転移の頻度は1.6-15.8%と決して稀なものではない[12].

骨転移巣の検出には，一般的に^{99m}Tc-リン酸塩による骨シンチグラフィが有効であるが，肝細胞癌の骨転移巣は，溶骨性で破壊性の変化が強く，膨張性発育を呈することが多いとされており[13]，その検出のための骨シンチグラフィでは高集積を呈さないことが少なくなく[14]，転移巣を陽性に描画する製剤が望ましい[14)-18]．そこで我々は，肝細胞癌の骨転移巣に対して^{123}I-IMPによる腫瘍シンチグラフィを行った.

^{123}I-IMPの集積した骨転移巣のうち半数例が骨シンチグラフィにて検出不可能か，病巣部に欠損を認める±群，または一群であった．これらは骨シンチグラフィ単独では慎重な読影をしないと見落とされる可能性がある病巣であり，この結果より^{123}I-IMPが転移病巣の検出能の向上に寄与できる可能性を示唆している．また症例1のよう

に，病巣の骨シンチグラフィ像と，^{123}I-IMP像に形態的に相違が見られる例があり，MRIで認められる腫瘤の形態には^{123}I-IMP像の方が近かった．このことは，骨転移病巣からの外方に発育する軟部組織浸潤巣の病巣範囲の正確な把握にも，^{123}I-IMPシンチグラフィの有用性が示唆され，臨床的に意義深い．

組織内への^{123}I-IMPの集積機序は細胞内外へのpH勾配，細胞内でのlipohilicな性質への代謝，非特異性受容体への結合等があげられている[2),19)]．腫瘍内への集積機序として悪性黒色腫では非特異性アミン結合部との結合が主たる機序と考えられている[4)]が，肝細胞癌での集積機序は不明である．

肝細胞癌骨転移巣への集積のうち放射線照射により集積が低下を示し，症例3のように，放射線照射野外の骨盤外病巣に高集積が認められた．また著者らの肝細胞癌原発巣での検討でも，動脈塞栓術後の壊死部主体の腫瘍には集積が認められなかった[9)]ことは，集積が腫瘍のviabilityをある程度反映している可能性がある．

従来の肝細胞癌の腫瘍部を陽性に描画するシンチグラフィでは，^{67}Ga-citrate[15),16)]，^{99m}Tc-N-pyridoxyl-5-methyltryptophan（^{99m}Tc-PMT）等の肝胆道スキャン剤[14),17),18)]が用いられているが，これらのシンチグラフィにおいて，腹部及び骨盤部では，腸管への集積のためしばしば病変部と生理的集積との鑑別が困難であることを経験するのに対し，^{123}I-IMPの投与後大腸，小腸の放射能分布は，極めて微量であり[20)]，従って同薬剤によるシンチグラフィでは腹部，骨盤部のバックグラウンドの集積は極めて低く，症例3のように骨盤部の病巣を明瞭に検出できた症例もみられた．しかし，^{123}I-IMPは，生理的に肺に高集積を示すため，肋骨転移の検出には問題がある．これらは，注射後撮像までの至適時間の検討や，RI断層像（Single photon emission computed tomography：SPECT）を併用することで，検出能が向上する可能性がある．

今回の検討では肋骨の対象数が少なく，^{123}I-IMPシンチグラフィの転移巣の検出率が80%程度であったが，今後症例を増やして各シンチグラフィとの検討を対象部位ごとに行う必要がある．しかし^{123}I-IMPが集積した病巣のうち約半数で，骨シンチグラフィにて欠損を含むか検出不能例がみられることより，新たな肝細胞癌骨転移巣のシンチグラフィ製剤としての可能性が示唆され，今後の症例の蓄積が必要と思われる．

本論文の要旨の一部は，第28回，及び31回日本核医学総会（1988，1991）にて発表した．

文　献

1) Winchell HS, Baldwin RM, Lin TH: Development of I-123 iodopheylakyl amine in rat brain. J Nucl Med 21: 940-946, 1980
2) Kuhl DE, Barrio JR, Huang SC, et al: Quantifying local cerebral blood flow by N-isoprophyl-p-[^{123}I]-iodoamphetamine tomography. J Nucl Med 23: 196-203, 1982
3) Wada M, Ichiya Y, Katsuragi M, et al: Scintigraphic visualization of human malignant melanoma with N-isoprophyl-p-[^{123}I]-iodoamphetamine. Clin Nucl Med 10: 415-417, 1985
4) 小野志磨人，福永仁夫，大塚信昭，他：N-isopropyl-p-123 I-iodoamphetamineによる悪性黒色腫の肺転移巣の描出：L-DOPA負荷シンチグラフィの有用性，核医学，24: 1019-1024, 1988
5) Ell PJ, Lui D, Cellum I, et al: Cerebral blood flow studies with I-123-iodine labelled amines. Lancet 18: 1348-1352, 1983
6) Szasz IJ, Lyster O, Morrison RT. Iodine-123-IMP uptake in brain metastasis from lung cancer. J Nucl Med 26: 1342, 1985
7) Rahimian J, Bennet LR, Touya JJ, et al: Metabolic lung scanning: demonstration of amine receptors with N-isopropyl-I-123-iodoamphetamine. Clin Nucl Med 6: 453, 1981
8) Touya JJ, Rahimian J, Corbus HF et al: The lung as a metabolic organ. Semin Nucl Med 16: 296-305, 1986
9) 周藤裕治，石井靖，中津川重一，他：^{123}I-IMPによる肝シンチグラムの試み，核医学，25：455-458, 1988
10) Suto Y, Ishii Y, Cancer BE, et al: Increased iodine-123-iodoamphetamine uptake in hepatoma. Radiation Medicine 7: 274-277, 1989
11) 石井靖，小鳥輝男，周藤裕治：腫瘍親和性放射線医薬品の集積機序に関する研究．文部省科学研究費がん特別研究Ⅰ．加速器産出放射性并核種を用いた新

しいがん診断法の開発［6210034］昭和62年研究報告，41-43，1988
12) 石津弘規，安室芳樹，藤田峻作，他：原発性肝癌剖検症例の臨床病理学的検討，特に骨転移例を中心に，肝臓，17：47-53，1976
13) 黒岡信幸，徳元善明，伊藤淳子，他：原発性肝癌の骨転移の2例，臨床放射線，29：131-134，1984
14) 田原隆，一矢有一，桑原康雄，他：原発性肝細胞癌の骨転移検出における骨，ガリウム，肝胆道シンチグラフィの意義，核医学，25：1337-1343，1988
15) Suzuki T, Honjo I, Hamamoto K, et al : Positive scintiphotography of cancer of the liver with ^{67}Ga-citrate. AJR 113 : 92-103, 1971
16) Levin J, Kew MC: Gallium-67-citrate scanning in primary cancer of the liver : Diagnostic value in the presence of cirrhosis and relation to alfa-feto-protein. J Nucl Med 16 : 949-951, 1975
17) Hasegawa Y, Nakano S, Ibuka K, et al : Concentration of ^{99m}Tc-Sn-N-pyridoxyl-5-methyltryptophan, a biliary agent, in distant metastases of hepatomas. Eur J Nucl Med 10 : 255-258, 1985
18) 中西佳子，河相吉：肝細胞癌骨転移の核医学診断—^{99m}Tc-PMT全身シンチグラフィの有用性に関する検討，日本医放会誌，52：208-216，1992
19) Hill TC, Holman BL, Lovelt R, et al : Initial experience with SPECT of the brain using N-isopropyl -I-123-iodoamphetamine: concise communication. J Nucl Med 23 : 191-195, 1982
20) Holman BL, Zimmerman RE, Schapiro JR, et al : Biodistribution and dosimetry of N-isopropyl -p-[^{123}I] -iodoamphetamine in the primate. J Nucl Med 24 : 922-931, 1983