The University of Osaka
Institutional Knowledge Archive

Title	横隔膜の正常X線像と肥厚像
Author(s)	小林, 敏雄; 渡辺, 俊一
Citation	日本医学放射線学会雑誌. 1979, 39(7), p. 700-706
Version Type	VoR
URL	https://hdl.handle.net/11094/19388
rights	
Note	

The University of Osaka Institutional Knowledge Archive : OUKA

https://ir.library.osaka-u.ac.jp/

The University of Osaka

横隔膜の正常X線像と肥厚像

信州大学医学部放射線医学教室
小林敏雄　渡辺俊一

（昭和54年1月31日受付）
（昭和54年2月20日最終原稿受付）

Radiological Isolation of the Diaphragm and X-Ray Finding of the Diaphragmatic Thickening

Toshio Kobayashi and Toshikazu Watanabe
Department of Radiology, Faculty of Medicine, Shinshu University, Matsumoto, Japan

Research Code No.: *506*
Key Words: *Chest X-ray, Diaphragm, Diaphragmatic thickening, Diaphragmatic peritonitis, Pneumoperitoneum*

In scalloping of the diaphragm, its normally smooth contour is replaced by two or more smooth arcuate elevations. The significance of this pattern is not been known. The authors showed that this scalloping results from the visibility of muscle fascicles by the tangent effect to the x-ray beam on each muscle fascicle arising from the 7th to the 10th rib-cartilages, in the erect film with pneumoperitoneum, and that tenting of the diaphragm due to the costal attachments is inversion of individual muscle fascicles.

The diaphragm is clearly visualized as a rule on the erect film in a patient with a pneumoperitoneum, measuring its thickness about 2–3 mm normally. However, the radiographical diaphragm contains pleural (visceral and parietal) and parietal peritoneal covering, so a thickening of the diaphragm is not necessarily due to the diaphragm alone, but also due to pleura or peritoneum. In a present series, the materials were mainly concerned with liver disease such as hepatitis, liver cirrhosis, and hepatic tumors. Peritonitis is commonly associated with inflammation of abdominal organs in the absence of their perforation, and ascites often accompanies portal hypertension, especially in the advanced stage of cirrhosis. Primary carcinoma of the liver occupies a unipue position among neoplasms because of its propensity for arising in an organ that is already severely damaged by another disease, e.g. cirrhosis.

Thickening of the diaphragm in some cases of present series resulted from diaphragmatic peritonitis, which means peritonitis affecting the peritoneal surface of the diaphragm.

X線写真の上で横隔膜としてみているものは，その上縁に過ぎず，かつ厳密には胸膜面である．他方，横隔膜下縁は立位の気腹X線像によってはじめてみることができるが，その下面には壁側腹膜が含まれているので腹膜面をみていることになるのである．また，正面像でみる横隔膜影は横隔膜3部（胸骨部・肋骨部・腰椎部）のうちの肋骨部である．しかしながらこれらのことは，日常

殆んど意識されていない.

腹腔鏡検査と肝生検およびその他の目的の前処置として，あるいはそれ自体が診断目的のために，人工気腹が加えられた23症例の立位X線写真を主材料として検討し，従来殆んど記載されていない知見を得たので報告する.

I. 研究材料と方法

肝疾患あるいは上腹部腫瘍で腹腔鏡検査ないし肝生検のため人工気腹が加えられた21症例と，人工気腹が鑑別診断目的のために行なわれた2症例の計23症例を主たる材料とし，あわせて，最近撮影された3,000枚の胸部X線写真を at random に観察して参考にした.

人工気腹症例は Table 1に一括表示した如くである.

II. 研究結果

(1) 横隔膜の形態

人工気腹の加えられた症例の立位X線写真では，通常横隔膜と腹部器官は分離され，横隔膜は明瞭な弓状の陰影として現われる．横隔膜形態の正常なもの（単弓）10例，正常範囲内の variation とされる穹分割 scalloping が4例，但し，このうちには気腹前の胸部単純写真では単弓であったが，気腹後に穹分割を示したもの2例あり，それを含めた.

穹分割の発生理由は不明とされ，また特別臨床的意味はないとされている．従って，われわれも日常殆んど無視しているので，この機会にその概況を知るため，最近の3,000枚を無選択に review してみた結果，① 穹分割（451/3,000枚中）が3弓以上になるとそのうちのあるものは単に double density としてのみ認められる場合のあること，② 固定したものではなく分割の数が変わる場合のあること（3,000枚中21例経過観察し7例),

Table 1. Summary of Clinical and Diaphragmatic Findings on Chest Roentgenogram with Diagnostic Pneumoperitoneum

No.	Age (Years)	Sex	Diagnosis	Radiographic findings of diaphragm
1.	12	F	Acute hepatitis	Normal
2.	15	M	Splenomegaly	Normal
3.	29	M	Chronic hepatitis	Normal
4.	39	M	Liver cirrhosis	Normal
5.	39	M	Subacute hepatitis	Normal
6.	40	M	Liver cirrhosis	Scalloping
7.	46	M	Alcoholic liver disease	Normal
8.	48	F	Liver cirrhosis	Scalloping
9.	48	M	Chronic hepatitis	Normal
10.	49	M	Chronic hepatitis	Slightly thickened
11.	52	F	Liver cirrhosis	Normal
12.	53	F	Liver cirrhosis	Scalloping
13.	53	M	Pericardial cyst	Normal
14.	55	F	Liver cirrhosis	Normal
15.	56	M	Liver cirrhosis	Slightly thickened
16.	58	M	Upper abdominal mass (malignant lymphoma)	Scalloping
17.	59	F	Liver cirrhosis and hepatoma	Thickening
18.	59	F	Hemangioma of the liver (left lobe)	Slightly thickened
19.	63	F	Metastatic liver tumor	Slightly thickened
20.	66	M	Lung cancer (RLL)	Partially obscure bacause of pleurisy
21.	68	M	Liver cirrhosis and/or hepatic tumor	Dromedary diaphragm
22.	68	M	Liver cirrhosis	Slightly thickened
23.	69	M	Liver cirrhosis and hepatoma	Slightly thickened

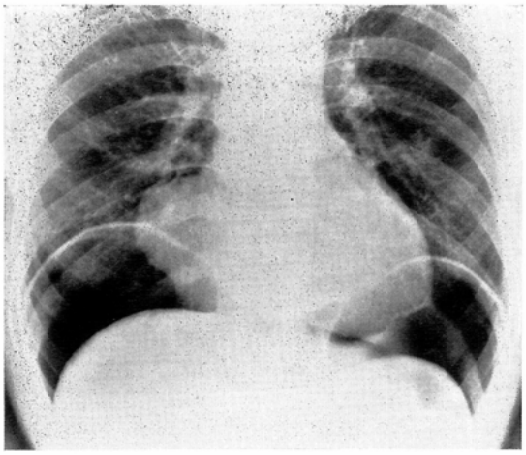

Fig. 1　A 53-year-old male with pericardial cyst. Diagnostic pneumoperitoneum was carried out for differentiation from the anterior hernia of Morgagni in which the omentum can enter the thorax anterior to the heart. Diaphragm is clearly seen apart from the abdominal organs in each side, and its thickness measures 2–3 mm.

③　窩分割が10カ月後テント形成 tenting（横隔膜肋骨部の筋束が肋軟骨付着部を表わすもの）に移行したものが1例（前記21例中）認められたことなど従来成書に記載のないことを知り得た.

いわゆる肝臓ヘルニアとも称される anteromedial hump of the diaphragm あるいは dromedary diaphragm とも称されるもの気腹群中1例であった.

左横隔膜上に異常な小隆起を認めたもの気腹群中1例 (Fig. 5), 他は胸部単純写真では正常形態を示したが気腹により厚みを増していることがわかり，あるいはボケ像を示したもので，それらについては症例の項で触れる.

(2)　横隔膜の厚み

正常とみなされるものの厚みは1～4mm で，2～3mm のことが多かった．ときには略々同じ幅の淡い陰影が交叉し，あるいは随伴陰影として認められ計測し難いものもあった.

軽度肥厚は3～5mm を示すもので6例，著し

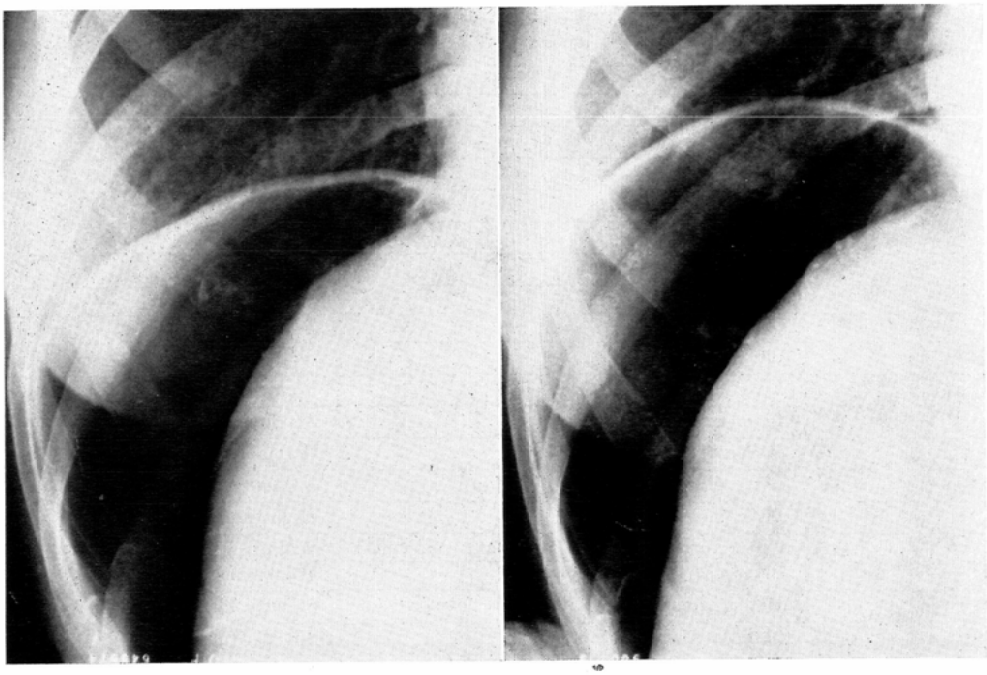

a　　b

Fig. 2　A 48-year-old female with liver cirrhosis. a : The right hemidiaphragm shows three smaller arcs, so-called scalloping, in maximum nspiration. b : In maximum expiration, the scalloping disappeared and the hemidiaphragm shows a single smooth dome.

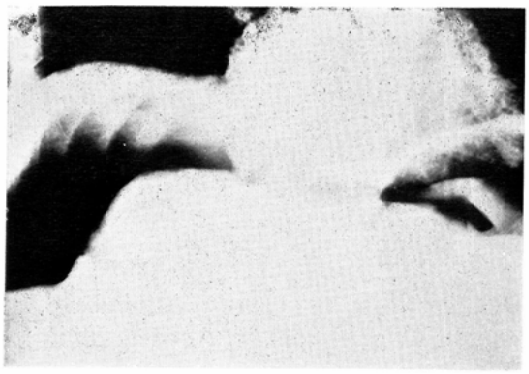

Fig. 3 A 59-year-old female with hepatoma. The diaphragm shows thickening measuring about 12–13 mm and reveals anatomical alignment of muscular bundles of the costal portions of the diaphragm. Fluid levels are also seen in the peritoneal cavity.

く肥厚し12～13mm を示したもの1例であった.

(3) 症例

Case Ⅰ. M.K., 53-year-old, male (No. 13, Fig. 1).

右心臓横隔膜角に腫瘤状陰影あり silhouette sign 陽性. 側面像では前方にあり, かつ心陰影と重なり, 中縦隔に位置した. 心膜嚢腫を考えたが, モルガニ孔よりの大網脱出を除外するため人工気腹を行なった. 胸腔内腫瘤でヘルニアはなく, 横隔膜は厚みも形態も正常とみなした. 患者は喉頭癌のため死亡, 剖検時心膜嚢腫であることは証明された.

Case Ⅱ. F.M., 48-year-old, female (No. 8, Fig. 2).

腹腔鏡下肝生検のため人工気腹が行なわれた. 深吸気 (a) と呼気 (b) の像を示したが, 前者は穹分割で3弓形成, 後者は単弓となっている. 厚みは正常である.

Case Ⅲ. C.A., 59-year-old, female (No. 17, Fig. 3).

単弓ではあるが著しい厚み増で12～13mm を示す. 厚い横隔膜穹陰影の下方に4条の帯状影を認め, 途中でその陰影は消失する. 肝表面に凹凸あり, 腹水による niveau も認められる.

a

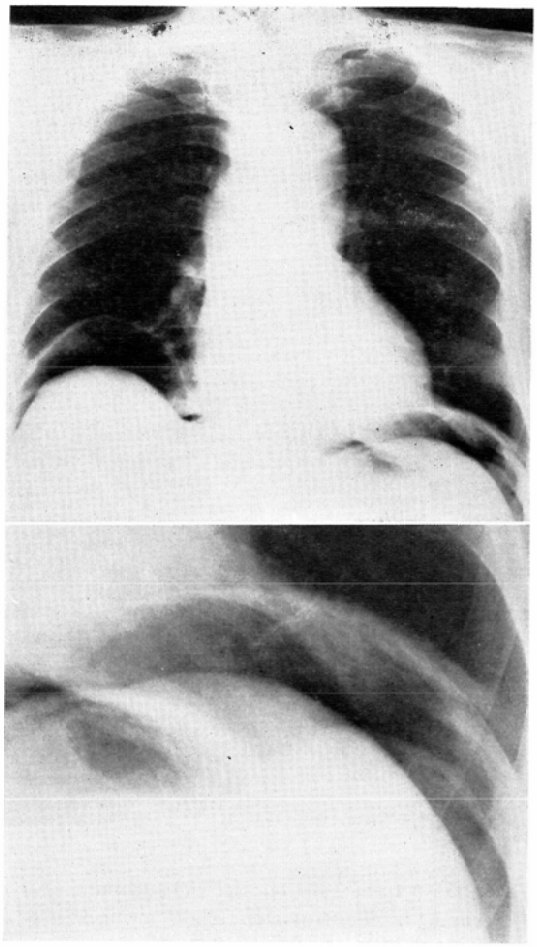

b

Fig. 4 A 69-year-old male with hepatoma. The diaphragm shows slight thickening as compared with Figs. 1 and 2, and ill-defined margin or some hazy appearance, especially in the left hemidiaphragm, as shown in the detailed view.

Case Ⅳ. F.O., 69-year-old, male (No. 23, Fig. 4)

横隔膜影は上記諸症例と異なり綺麗な曲線を示すことなくボケ像を示す. 厚みが増していることは明らかではあるが, ボケ像のため計測し難い (b のクローズアップ参照).

Case Ⅴ. H.K., 63-year-old, female (No. 19, Figs. 5, 6) 胸部単純写真 (Fig. 5, a) で, 左横

a

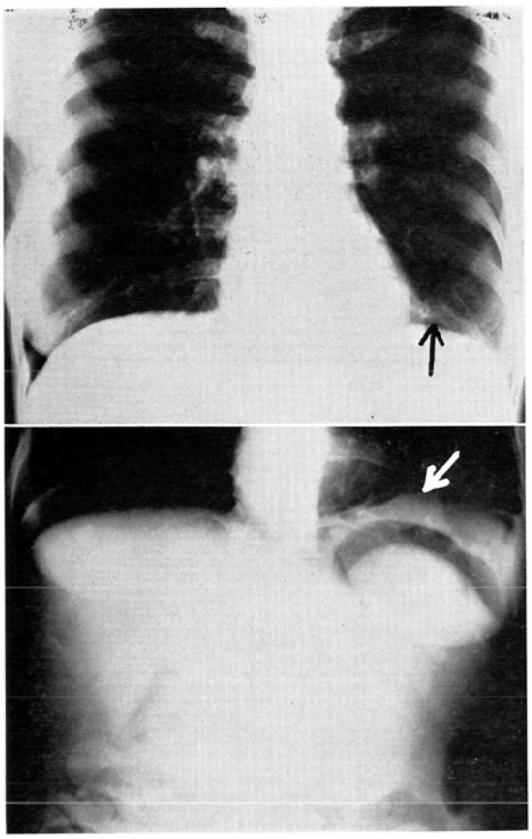

b

Fig. 5　A 63-year-old female with metastatic liver tumor. a : Posteroanterior chest roentgenogram shows localized elevation of the left hemidiaphragm (arrow). b : Erect roentgenogram with pneumoperitoneum shows large abdominal mass and lobulated tumor below the left hemidiaphragm (arrow.)

a

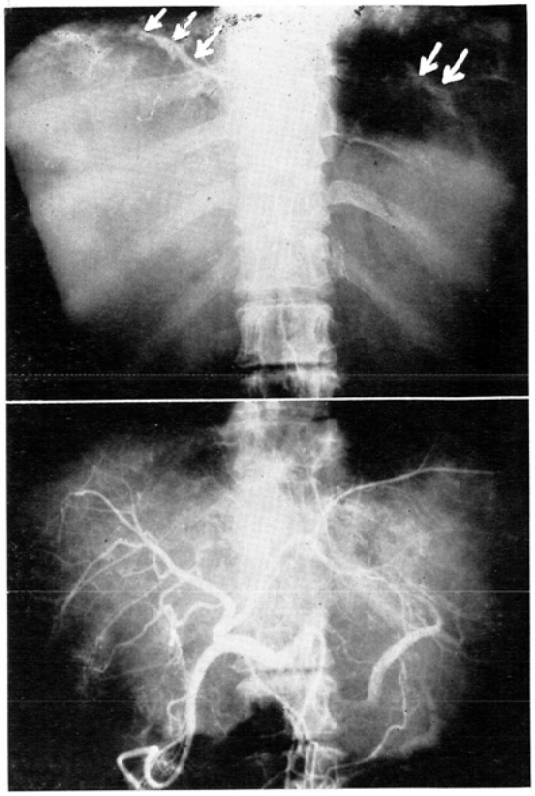

b

Fig. 6　Same case as Fig. 5. a : AP supine radiograph of the abdomen shows fibrous strands in the upper abdominal region below the diaphragm. It is suggestive of diaphragmatic peritonitis. b : Selective common hepatic artriography revealed stretching and elongation of the several hepatic arteries in association with pooling of the dye and tumor stains. Note : the hepatomegaly on the left side is remarkable.

隔膜軽度挙上し，心尖部の稍々外側に小隆起を認める（黒矢印）．気腹立位X線写真（Fig. 5，b）で，上記の左横隔膜の小隆起に一致して明らかな腫瘤影（白矢印）があり，横隔膜との癒着も推測できる所見を示す．右横隔膜は肝陰影とは分離している．なお腹部には巨大な mass が中央部より左側にかけて認められ，そのため上方の肺野との濃度差大で，横隔膜影は稍々見難いが，厚みの増していることは読みとれる．気腹後の背臥位腹部単純写真（Fig. 6,a）で，両側上腹部，横隔膜穹下部に相当して不均一な幅の樹枝状あるいは索状の陰影を認める．選択的肝臓動脈造影（Fig. 6，b）で，肝動脈とその分枝伸展，延長が著しく，特に左方への延長が目立つ．随所に腫瘍性新生血管，濃染部が認められ，比較的太い枝の血管は大小の腫瘍を迂回する如き走行を示す部分も幾か所かで認められる．肝臓内に多発性腫瘤があって，特に左方への増大が著しく，その1部は左横隔膜

上に小隆起を示し，かつその部で癒着しているものと判断される．原発巣は不明であるが病理組織診断は adenocarcinoma であった．

III. 総括と考案

(1) 横隔膜の形態について

胸部X線像でみる横隔膜影は肺底部で腹腔との境界を成し，上方に凸のなめらかな弯曲を示しているのが普通である．しかし，ときに2～4個の小弓状影に分割を示すことがあり，正常範囲の variation とされている．いろいろな呼び方があるが，ここでは穹分割 scalloping と呼ぶことにした．それが現われるのは hypertrophy or contraction of the individual muscle (Caffey[1])，hypertrophe oder gruppenförmige angeordnete Muskelbündel あるいは unterschiedliche innervierte Muskelzüge (Schinz[2])，irregular contraction of the fibres (Schanks & Kerley[3]) などと記されているが，単にそれだけであって，実はそれを納得できるだけの十分な記述も写真も見当らない．

著者は人工気腹X線写真を観察し，横隔膜穹分割の成立機転を Fig. 7 の模型図によって説明し報告した[4]．気腹立位X線像は横隔膜下縁を明らかにして，横隔膜は穹 dome と呼ばれるのに相応しくなる印象を強くする．すなわち，穹はソラである．古くは横隔膜穹窿とも呼ばれたが，穹窿は弓なりの形で，天の異称であると説明されている．Dome は丸屋根，丸天井のことであり，穹とともに腹腔側からみた呼称であることに本来の意義づけをみるべきであるとの印象に達した．すなわち，腹腔側からみてはじめて横隔膜の解剖がわかるということを暗示している表現とみて，人工気腹X線写真の観察の重要性をとり上げたのである．

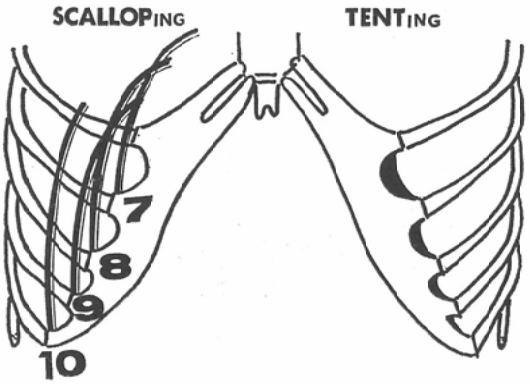

Fig. 7 Schematic drawing illustrates the 7th to the 10th rib-cartilage insertions, and the courses of the costal portions of the diaphragm in a case of scalloping of the right hemidiaphragm and tenting of the left hemidiaphragm.

立位気腹X線像によって横隔膜の厚みがわかる．Sutton[5] では2～4mm としている．著者の計測では1～4mm で，平均2～3mm のところが多かった．しかしながら，気腹立位X線像で横隔膜厚みを測ろうとすると Fig. 1 の如く，それは大体均等な厚みではあるが，必らずしも1本の線状影ではなく，ボケを示す部分，二重にみえる部分のあることに気付く．また，Fig. 2a, b にみる如く3本に分かれる例のあることにも気付く．それらは腹腔内ガスによって横隔膜が接線方向に投影されて線状～帯状に現われる部分であり，分かれてみえる最大の因子は肋軟骨内面から発する肋骨部各筋束毎の投影による結果にほかならない．

Fig. 7 の模型図における scalloping がそれを説明するもので，第7，8，9，10の肋軟骨に付着する肋骨部筋束が識別されるとき4弓となる．気腹X線像では3本を識別できることが多いが，その場合第7～9による．

穹分割という現象は必らずしも固定したものではなく，2弓が3弓に変わること3弓が4弓に変わること，またそれらの逆もありうる．深吸気で現われ，呼気で消失する傾向のあることは Fig. 2 にみる如くである．これは吸気に伴う肋骨弓の開大と，横隔膜肋骨部の筋収縮と緊張度が関係して穹分割が現われることを示唆する．また稀ではあるが，穹分割がテント形成 tenting に移行することがあるが，これは反転 inversion への移行であることが Fig. 7の左右を比較することにより理解される．

(2) 横隔膜の厚みとその増加の意味

横隔膜の厚みは気腹立位X線写真によってわかるが，その厚みが正常より著しくかけ離れて増加

している症例（Fig. 3）に遭遇し，その意義づけをするに当って，胸膜および壁側腹膜の関与を考慮すべきことに気付いた．

穹分割の説明の1つに上記の Caffey, Schinz の成書に横隔膜筋の肥厚ということばがみられるが，少くとも立位気腹X線像でなければ横隔膜厚みはわからないし，また，全く正常ならば胸膜，腹膜の因子を無視できるが，この図のような症例では一考を要する．すなわち，腹水貯留所見と肝表面の凹凸不整像をみれば，肝硬変症を基盤とした肝癌発生が推測され，腹膜症特に線維性腹膜炎 fibrous peritonitis の存在が考えられる．他方，横隔膜下面の腹膜にそのような病変の起こり易いことが知られており，横隔膜腹膜炎 diaphragmatic peritonitis，あるいは横隔膜下腹膜炎 subphrenic peritonitis という現象もありうる．従って，人工気腹を加えた立位X線像でみられる横隔膜厚みの増加には腹膜厚みの増加が第1に考えられなければならないことを示唆している．本報告のシリーズでは肝臓疾患が大部分であるので，特にこれらのことを念頭において考える必要がある．

Fig. 4の横隔膜影のボケ像は，気腹により癒着が離されようとする現われと推測される．さらに，Fig. 6a の樹枝状，索状の陰影は肥厚した腹膜成分を示唆するものとして理解すべきである．すなわち，病理学的な adhesive bands に相当する．

Fig. 3で横隔膜の縞状影が途中でみえなくなっているのは，そこが横隔膜肋骨部の肋軟骨への付着部であるとともに，腹横筋に移行埋没する部位に相当することによることはいうまでもない．

以上，横隔膜のX線像について，人工気腹が加えられた症例群を対象として，横隔膜穹分割の成立機転ならびに横隔膜影の厚み増加とボケ像を示す現象につき考察を加えた．横隔膜の厚み増加には横隔膜筋肥厚の場合があるかも知れないし，また，胸膜因子の関与する場合もありえようが，本報告の症例群では肝臓疾患が多く，従って壁側腹膜が大きく関与することを明らかにした．このような記載は著者らの検討以外にはその報告を見出しえないので新知見として報告した．

IV. 結　論

種々な目的，特に肝臓疾患で腹腔鏡検査ないし肝生検のため行なわれた人工気腹症例を主とした23例のX線写真について検討し，大要次の如き結論を得た．

1．正常範囲とみなされる横隔膜厚みは平均2～3mm であった．

2．穹分割は第7～10肋軟骨付着の肋骨部各筋束が接線方向に投影された状態であることを明らかにし，それと対をなすテント形成は横隔膜肋骨部の個別反転に相当するとみなした．

3．横隔膜影の厚み増加には腹膜肥厚因子の存在することを明らかにした．

本研究には文部省科研費（総合研究A—田坂班）の一部を充当したことを記して謝意を表す．また，本論文要旨は XIII World Congress on Diseases of the Chest (July, 1978) および第38回日本医学放射線学会総会（1979年3月）において報告した．

文　献

1) Caffey, J.: Pediatric X-Ray Diagnosis, Vol. 1, 6th ed. p. 288, 1972, Year Book Medical Publishers, Chicago
2) Schinz, H.R. u. A.: Lehrbuch der Röntgendiagnostik Bd. IV, Teil 2, 6., neubearbeitete Auflage, S. 680, 1973, Georg Thieme, Stuttgart
3) Shanks, S.C. and Kerley, P.: A Text-Book of X-Ray Diagnosis, Vol. 3, 4th ed. pp. 32—34, 1973, H.K. Lewis, London
4) 小林敏雄，渡辺俊一，中西文子，守屋久美子：横隔膜の形態異常 –Scalloping と Dromedary–，臨放 24, 361—366, 1979.
5) Sutton, D.: Textbook of Radiology, 2nd ed. p. 296, 1975, Churchill Livingstone, London