The University of Osaka
Institutional Knowledge Archive

Title	18Fによる骨肉腫のポジトロンシンチグラム-99mTc-ピロ燐酸シンチグラムとの比較検討-
Author(s)	力武, 知之; 館野, 之男; 有水, 昇
Citation	日本医学放射線学会雑誌. 1979, 39(6), p. 620-626
Version Type	VoR
URL	https://hdl.handle.net/11094/19400
rights	
Note	

The University of Osaka Institutional Knowledge Archive : OUKA

https://ir.library.osaka-u.ac.jp/

The University of Osaka

^{18}F による骨肉腫のポジトロンシンチグラム

— ^{99m}Tc-ピロ燐酸シンチグラムとの比較検討 —

放射線医学総合研究所
力武知之　舘野之男
千葉大学放射線科
有水昇

（昭和53年10月2日受付）
（昭和54年1月19日最終原稿受付）

Osteosarcoma in ^{18}F Bone Positron scintigram

—Comparative Study with ^{99m}Tc-pyrophosphate—

Tomoyuki Rikitake*, Yukio Tateno* and Noboru Arimizu**
*National Institute of Radiological Sciences, Chiba
**Chiba University, Radiation Dept., Chiba

Research Code No.: *731*

Key words: *^{18}F, ^{99m}Tc-pyrophosphate, Osteosarcoma, Positron scintigram, Bone scintigram*

We are continuing the evaluation of the clinical usefulness of the Na^{18}F scintigraphy using a positron camera. For the last fifteen years, the ^{18}F bone scintigraphy has been put in practice experimentally, but the images were not so well to interpret bone lesions, because the equipments for scanning had not developed adepuately. The purpose of this study is to evaluate the scintigrams of the bone lesion images using Na^{18}F and a positron camera.

The seven patients suffering from osteosarcoma (2 osteolytic type, 4 mixed type and 1 osteoplastic type) were injected about 10 mCi Na^{18}F in saline water intravenously and begun scanning after 2 to gammacamera (Toshiba GCA 202). A week after this examination, these patients were injected ^{99m}Tc-pyrophosphate intravenously, and after about six hours taken scintigrams using gamma camera. Using informations from the radiographies as references, we compared these two kinds of scintigram.

Observing the scintigrams of the osteolytic type patients, both radioactivities increased on the circumferential parts of the bone lesions. A different phenomenon was observed on the central parts of the bone lesion, where the tumor tissues were scarcely calcified, and ^{99m}Tc-pyrophosphate uptake increased but ^{18}F uptake did not.

Both scintigrams of a osteoplastic patient showed a remarkable similarity, that is, radioactivities accumulated on the bone lesion with a high affinity, where calcification was found in a radiography.

The bone scintigrams with ^{18}F on literatures, showed a high accumulation of RI activities on the

osteosarcoma lesions. Almost all of the radiographies of these cases showed osteoplastic lesions. As far as the bone scintigrams with ^{18}F were concerned, the accumulation on non-calcified tumor tissues of osteolytic type was very low.

1. はじめに

標識燐酸化合物は Subramanian ら[1)~4)]の数多い業績以来，^{99m}Tc という使い易い核種を用いて，汎く臨床応用が行われている．これらの標識化合物の骨シンチグラム剤としての臨床応用性の検討にあたり，^{18}F との比較が行われてきた[5)6)]．このように ^{18}F は骨への親和性が高く，シンチグラム用の製剤として着目されてはいたが，臨床応用の検討はいまだに充分とは言えない．^{18}F は崩壊形式が100％のポジトロン放出で，半減期が約2時間と短いうえに，臨床応用を行うためには，現状ではサイクロトロン生産核種を用いなければならない．これらの特徴は ^{18}F の実用化を遅らせている理由である．

核医学の分野では ^{99m}Tc の使用頻度は次第に高くなっているが，いっぽうではサイクロトロン生産核種の利用も増加しており，短寿命のサイクロトロン核種 ^{18}F の利用も考慮されるべき核種となっている．すでに著者らは ^{18}F を用いた骨のポジトロンシンチグラムの検討を行ってきた[7)8)]．その結果，シンチグラム像は良好なもので，短時間のうちに撮像ができる等の長所を見出した．臨床利用を行うには骨腫瘍の病巣描出性を検討する必要があり，本研究では，骨融解性病変および骨硬化性病変の両像を呈する骨肉腫を選び，X線写真および ^{99m}Tc-ピロ燐酸塩のシンチグラムを加えて，^{18}F のポジトロンシンチグラム像の比較検討を行った．

2. 研究目的

Na ^{18}F によるポジトロンシンチグラムを骨病変の診断に役立てるために，骨肉腫患者の病巣について，その描出性を ^{99m}Tc-ピロ燐酸塩によるシンチグラムおよびX線像と比較検討を行う．

3. 薬剤，装置およ研究方法

3．1．使用薬剤

Na ^{18}F は放射線医学総合研究所（放医研）のサイクロトロンを用い，^{16}O (α, pn) ^{18}F の核反応により生産され，生理食塩水溶液とした．製造法[9)]，検定法[10)]および薬剤使用時の条件[4)]はすでに報告されたため，ここでは省略する．ピロ燐酸塩標識キットは第1ラジオアイソトープ研究所製のピロ燐酸塩標識キットを用い，^{99m}Tc で標識を行った．

3．2．測定機

^{99m}Tc-ピロ燐酸塩の測定には巨大視野型東芝製シンチカメラ（GCA-202型）を用い，波高値140 KeV，ウィンドウ幅20％を使用し，42,000ホールの高分解能コリメーターを装着した．^{18}F の測定にはこのガンマカメラを像検出器として，これに多結晶型焦点検出器を併用した対向型ポジトロンカメラを用いた．像検出器には専用のコリメーター[11)]を装着して，無効計数率の軽減を計った．

Table 1 The list of the patients.
The item of the 7 osteosarcoma patients was 2 osteolytic type, 4 mixed type and 1 osteoplastic.

Case No.	Name	Sex	Age	Lesion	Type of osteosarcoma
Case 1	N. C.	M	13	r.Tibia	-lytic
Case 2	S. O.	F	11	l.Femur	-lytic
Case 3	M. I.	F	11	r-Femur	mixed
Case 4	C. S.	F	8	l-Tibia	mixed
Case 5	C. S.	F	11	l-Tibia	mixed
Case 6	M. M.	F	12	r-Femur & Tibia	mixed
Case 7	S. H.	F	14	r-Femur	-plastic

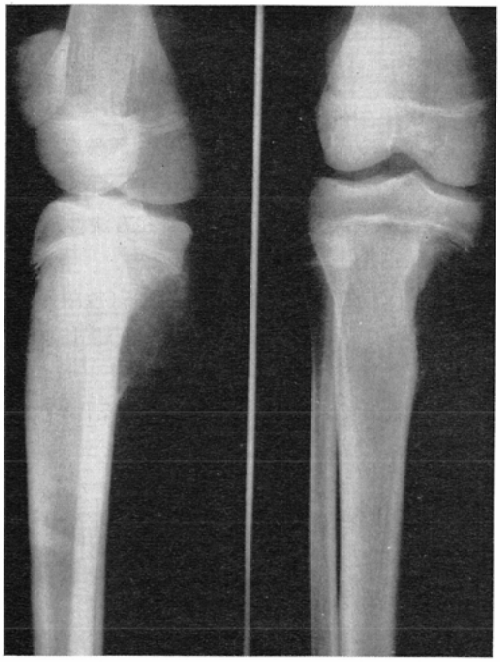

A

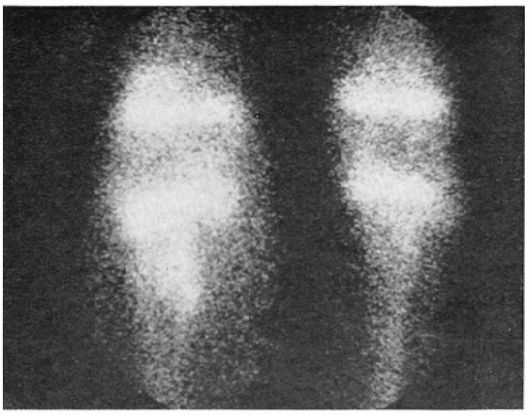

B

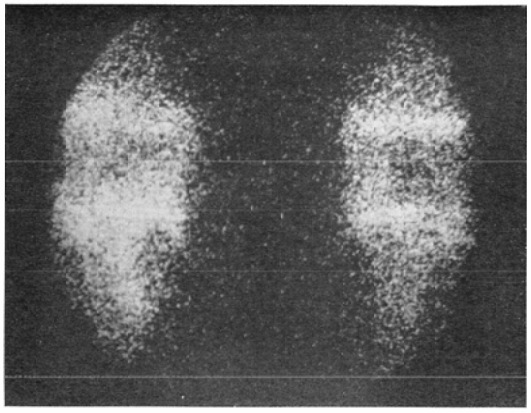

C

Fig. 1　Radiography and scintigrams of osteolytic type patients (Case 1).
A) Radiography, B) ^{99m}Tc-pyrophosphate scintigram and C) ^{18}F positron scintigram; The lesion was the knee joint side of the right tibial bone.

3．3．研究方法

骨肉腫症患者7例を選び両シンチグラムを撮像した．症例を Table 1に示すが8歳から14歳までの年齢で，このうち女子は6例であった．全例の病巣が膝関節周囲であった．7症例をX線写真所見により，カルシウムの沈着程度で3群に分けた．2症例は骨融解の著明なタイプに属し，1症例は骨硬化が著しいタイプで，他の4症例は混合型であった．

これらの全例に Na ^{18}F 生食液約10mCi を静注した．この後2ないし4時間の間にポジトロンカメラを用いて　全身の撮像を行った．その後1週間以内に ^{99m}Tc-ピロ燐酸塩15mCi を投与し，6時間以後にガンマカメラによる全身の撮像を行った．

4．研究結果

これらのシンチグラムにX線写真を加え比較した．Fig. 1の（A）は Case 1，13歳男子の骨融解型症例の右膝関節部のX線写真である．右脛骨近位部に骨の欠損像がみられる．Fig. 1の（B）は ^{99m}Tc-ピロ燐酸塩による同症例のシンチグラムで，X線写真の陰影欠損部の周辺骨組織には高い集積を示している．これと同時に陰影欠損部においても周辺軟部組織にくらべ，やや高い集積を示している．この症例の ^{18}F ポジトロンシンチグラムが Fig. 1の（C）である．欠損部周辺骨

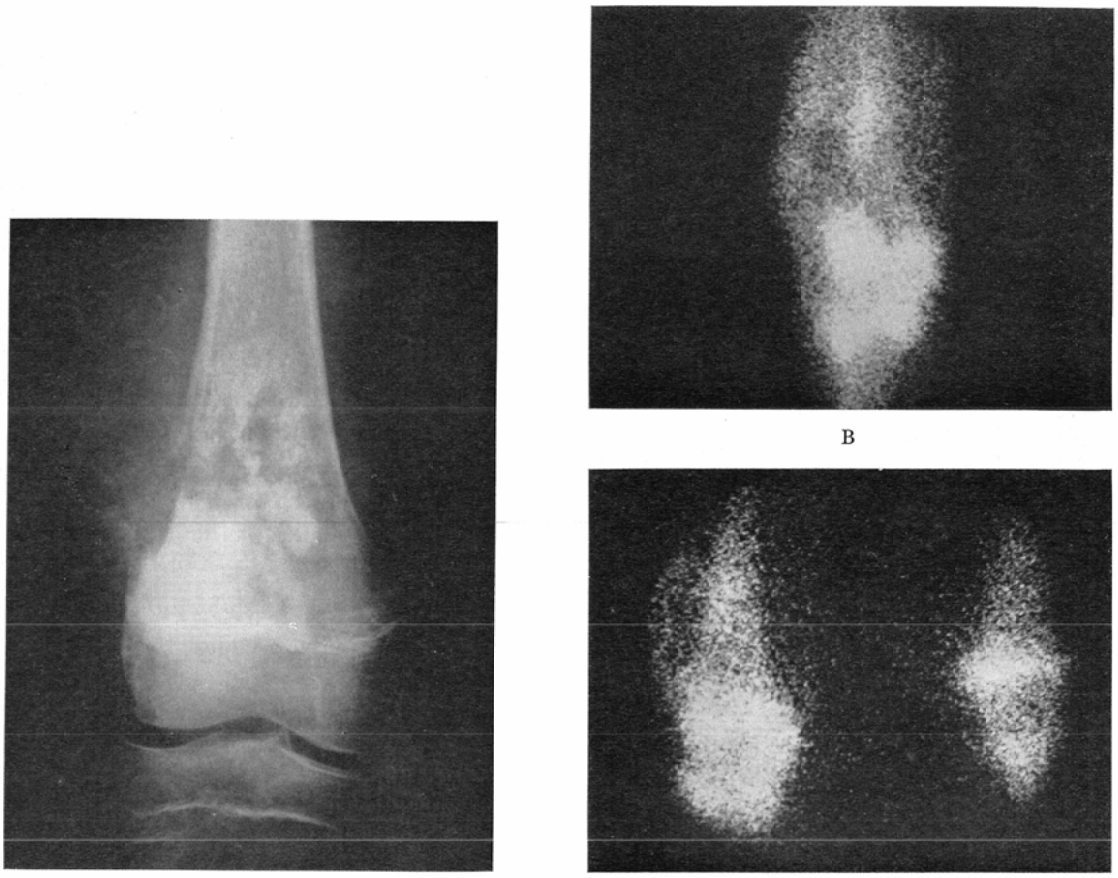

A B C

Fig. 2 Radiography and scintigrams of mixed type patient of osteosarcoma (Case 3).
A) Radiograph, B) ^{99m}Tc-pyrophosphate scintigram and C) ^{18}F positron scintigram; The lesion was the knee joint side of left femoral bone.

組織への ^{18}F の集積はピロ燐酸塩程ではないが高くなっている．また腫瘍部を含め，軟部組織にはほとんど集積がない．骨融解傾向の強い Case 2 もほぼ同様所見であった．

Fig. 2の（A）は Case 3，混合型の症例で，11歳の女子のX線写真である．病巣は右大腿骨遠位端である．病巣の中心に骨融解像があり，その周辺に骨硬化部が散在している．Fig. 2（B）はこの症例の ^{99m}Tc-ピロ燐酸塩シンチグラムである．融解の著しい病巣の中心部にやや集積の低下がみられるが，周辺の骨組織や石灰化の無い軟部組織には集積の増加がみられる．他の混合型3症例についても融解部の中心では集積が低く，周辺の骨組織や軟部組織には高い集積を示した．Fig. 2の（C）は Case 3の ^{18}F を用いたポジトロンシンチグラムである．病巣の中心部において，ピロ燐酸塩程著明ではないが集積の低下がみられる．病巣周辺の骨組織では Case 1 同様に集積が高く，軟部組織への集積はない．これらの所見は同じ混合型である Case 4～6でも同様であった．

Fig. 3の（A）は Case 7，骨硬化型の症例で，14歳の女子の右膝関節部のX線写真である．大腿骨遠位端を中心とした硬化像がみられる．Fig. 3

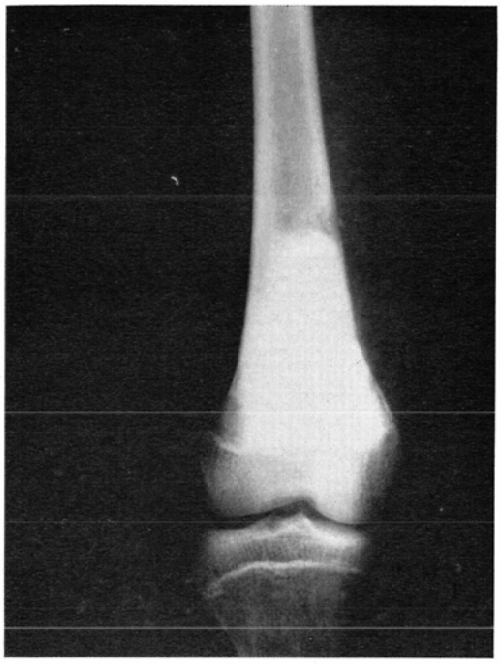

A

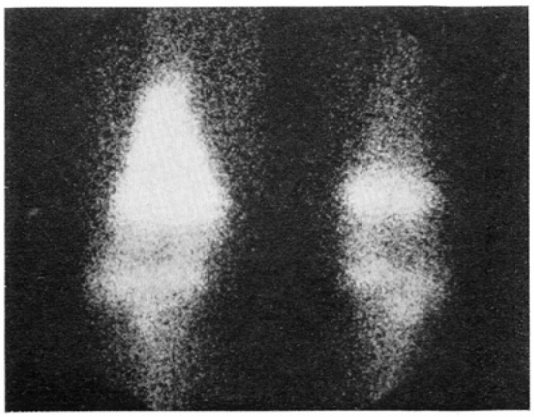

B

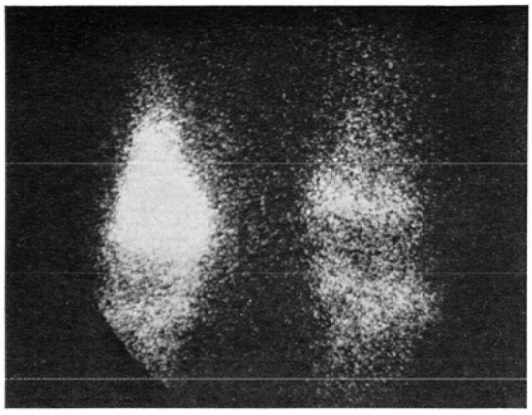

C

Fig. 3　Radiography and scintigrams of osteoplastic patient (Case 7).
A) Radiography, B) ^{99m}Tc-pyrphosphate scintgram and C) ^{18}F positron scsntigram; The lesion was the knee side of the right femoral bone.

(B) はこの症例のピロ燐酸塩シンチグラムである．硬化病巣に著しく高い集積を示している．Fig. 3 (C) は同症例の ^{18}F のポジトロンシンチグラムである．ピロ燐酸塩のシンチグラムと同じ様に骨硬化部へ高い集積を示しているが，軟部組織における活性はピロ燐酸塩とは異り，ほとんどみられなかった．

5. 考　案

近年 Methylene Diphosphonate (MDP) 等の製剤が開発され[6]，骨シンチグラム用の燐酸化合物は使用し易くなった．骨シンチグラム製剤としての ^{99m}Tc 標識燐酸化合物の使い易さは，ひとつには ^{99m}Tc の物理的性質により，またひとつには MDP 等の血液からのクリアランスの速さのためであろう．

いっぽう弗素の代謝は ^{18}F が実験的に使用されるようになって以来，検討が行われており，クリアランスの速さは識られていた[12)13)]．人体における ^{18}F の血中活性は MDP のそれとほぼ同様の下降曲線となり[14)]，ピロ燐酸塩や他の燐酸化合物に較べるとクリアランスは速い[6)]．^{18}F の尿中への排出は血液からのクリアランスとは異り，ピロ燐酸塩や MDP 等の諸燐酸化合物に較べて，減衰の補正を行ってもはるかに少い．弗素は尿以

外に排出されず[15)16)]，臓器内移行の多い事がわかる．周知の様に弗素は骨への臓器親和性が高く[17)]，静注投与1時間後のラットでは50～60%が骨へ集積し，残りのほとんどは尿中へ排泄される[12)]．これに較べ燐酸化合物では尿中への排泄量が多い．従って ^{18}F の骨標識効率は高い．

^{18}F および燐酸化合物の骨集積機序の詳細は明解とは言えないが，^{18}F は骨塩結晶のハイドロキシアパタイト中の OH^- イオンと置換してフルオラパタイトを形成するものとされ，骨基質に高い効率でとりこまれる．逆にバックグラウンドとなる軟部組織での集積は血液からのクリアランスが速いため，著しく低い．このように弗素は目的臓器への集積効率が高いため，^{18}F は骨シンチグラム用の核種として有利と言えよう．

^{18}F の骨シンチグラムへの応用は Blau[18)] によりスキャンナーを用いて行われ，Moon ら[14)]も同様手法によりシンチグラムを行い，正常と病変の比較をしているが，これらのシンチグラムの分解能は像の詳細を読みとるには充分なものではなかった．ガンマカメラの開発に貢献した Anger らはポジトロンカメラの開発も行い，^{18}F のポジトロンシンチグラムを試みている[19)]．これらの測定機や，高エネルギーガンマ線測定のための種々のコリメーターを用いた他の装置等[7)28)]のシンチグラムを比較するとポジトロンカメラの像はすぐれている．また近年のガンマカメラと共にその分解能の向上は目覚しい．^{18}F の他に医療用に使用可能な炭素，酸素，窒素等の RI がすべてポジトロン放出核種であることから，ポジトロンカメラはサイクロトロンと共に今後普及するものと考えられる．

6. 結　論

1）7名の骨肉腫症患者を骨融解型，混合型および硬化型の3群にわけ，各例に ^{18}F および ^{99m}Tc-ピロ燐酸塩を投与し，X線像を加えて，シンチグラムを比較した．

2）骨硬化型では両シンチグラムとも病巣に高い集積を示し，融解型の場合，^{18}F は骨欠損部での陰性像がピロ燐酸塩に較べて明瞭であった．骨外腫瘍，軟部組織での取り込みは ^{18}F ではほとんどみられなかった．

本研究は放医研における特別研究「サイクロトロンの医学利用に関する調査研究」に基いて行われた．この研究に携わる特研関係諸氏およびサイクロトロン管理課および病院部関係諸氏に諸意を表します．

本研究の資料の一部は第37回日本医学放射線学会に使用した．

文　献

1) Subramanian, G. and McAfee, J.G.: A new complex of ^{99m}Tc for skeltal imaging. Radiology, 98: 192—196, 1971
2) Perez, R., Cohen, Y., Henry, R. and Panneciere, C.: A new radiopharmaceutical for ^{99m}Tc bone scanning. J. Nucl. Med., 13: 788—789, 1972
3) Citrin, D.L., Bessent, R.G., Touohy, J.B., Elms, S.T., Grieg, W.R. and Blumgart, L.H.: A comparison of phosphate bone scanning agents in normal subjects and patients with malignant disease. Br. J. Radiol., 48: 118—121, 1975
4) Subramanian, D., McAfee, J.G., Blair, R.J., Mehter, A. and Connor, T.: Tc-99m-EHDP: A potential radiopharmaceutical for skeltal imaging. J. Nucl. Med., 13: 947—950, 1972
5) Silverstein, E.B., Saenger, E.L., Tofe, A.J., Alexander, G.W. and Park, H.: Imaging of bone metastasis with ^{99m}Tc-Sn EHDP, ^{18}F and skeltal radiography. Radiology, 107: 551—555, 1973
6) Subramanian, G., McAfee, J.G., Blair, R.J., Kallfelz, F.A. and Thomas, F.D.: Technetium-99m-methylene diphosphonate—A superior agent for skeltal imaging: Comparison with other technetium complex. J. Nucl. Med., 16: 744—755, 1975
7) 有水　昇：骨シンチグラム像の比較—^{18}F と ^{99m}Tc- 標識燐酸塩とについて—．日本医放会誌，35： 101—104，1975
8) 力武知之，舘野之男，有水　昇：ポジトロンカメラによる ^{18}F 骨シンチグラム—^{99m}Tc- ピロ燐酸塩シンチグラムとの比較検討．日本放会誌，38：28—32，1978
9) 井戸達雄：診断利用ラジオアイソトープの生産．癌の臨床，23： 345—351，1977
10) 放射線医学総合研究所編：サイクロトロン製造薬剤品質管理法．1977，放射線医学総合研究所，千葉
11) 富谷武浩，田中栄一，野原功全：多結晶型焦点

検出器を用いたポジトロンカメラ．Radioisotope, 25：693—697, 1976
12) Wallence-Dubin, P.: The metabolism if fluorine in the rat using ^{18}F as a tracer. J. Dental Research, 33: 789—800, 1954
13) Perkinson, J.D., Whitney, I.B., Monroe, R.A., Rotz, W.E. and Comar, C.L.: Metabolism of fluorine 18 in domestic animals. Am. J. Physiol., 182: 383—389, 1955
14) Moon, M.F., Dworkin, H.J. and LaFluer, P.D.: The clinical use of sodium fluoride F-- in bone Photoscanning. JAMA, 204: 116—122, 1968
15) McClure, F.J., McCann, H.G. and Leone, N.C.: Excessive fluoride in water bone chemistry: comparison of 2 cases. Public Health Repts, 73: 741—746, 1958
16) Smith, F.A., Gardner, D.E. and Hodge, H.C.: Investigations on the metabolism of fluolide. III. Effect of acute renal tubular injury on urinary excretion of fluoride by the rabbit. Arch Ind. Health., 11: 2—10, 1955
17) Appelgren, L.E., Ericson, Y. and Ullberg, S.: A comparison of the distribution of radioactive fluoline and calcium by use of double-isotope autography. Acta. Physiol. Scand., 53: 339—347, 1961
18) Blau, M., Nagler, W. and Bender, M.A.: Fluorine-18: A new isotope for bone scanning. J. Nucl. Med., 3: 332—334, 1962
19) Van Dyke, D., Anger, H.O., Yano, Y. and Bozzini, C.: Bone blood flow shown with F-- and positron camera. Am. J. Physiol., 209: 65—70, 1965
20) Taplin, G.V., Chopra, S.K. and Elam, D.: Imaging experimental pulmonary ischemic lesions after inhalation of a diffusible radioaerosol: concise communication. J. Nucl. Med., 18: 250—254, 1977