The University of Osaka
Institutional Knowledge Archive

Title	肝膿瘍のCT診断
Author(s)	須井, 修; 黒岡, 信幸; 城野, 良三 他
Citation	日本医学放射線学会雑誌. 1984, 44(10), p. 1244-1250
Version Type	VoR
URL	https://hdl.handle.net/11094/19403
rights	
Note	

The University of Osaka Institutional Knowledge Archive : OUKA

https://ir.library.osaka-u.ac.jp/

The University of Osaka

肝膿瘍のCT診断

徳島大学医学部放射線科
須井　修　黒岡　信幸　城野　良三
山子　勇仁　吉田　秀策　井口　博善
徳元　善昭　渡辺　紀昭　鴻池　尚
阿南共栄病院放射線科
三浦　孝文
徳島市民病院放射線科
吉田　明義

（昭和59年1月26日受付）
（昭和59年3月16日最終原稿受付）

Computed Tomography in Diagnosis of Hepatic Abscess

Osamu Sui, Nobuyuki Kurooka, Ryozo Shirono, Yujin Yamago,
Syusaku Yoshida, Hiroyoshi Iguchi, Yoshiaki Tokumoto,
Noriaki Watanabe and Hisashi Kohnoike
Department of Radiology, School of medicine, Tokushima University
Takafumi Miura
Department of Radiology, Anan Kyoei Hospital
Akiyoshi Yoshida
Department of Radiology, Tokushima Citizen's Hospital

Research Code No. : 514.1

Key Words : Computed tomography, Hepatic abscess

Fourteen patients with hepatic abscess were evaluated by computed tomography (CT), who underwent surgical drainage. Eight cases were due to biliary tract infection and two were due to pylephlebitis of portal vein. Four cases were cryptogenic.

Hepatic abscesses tended to be located in the right lobe of the liver. All of them appeared as low-density areas on plain CT scans and most of them were smooth-marginated and well-circumscribed. We classified the CT findings of the hepatic abscesses into three types; type 1: homogeneous low-density area, type 2: inhomogeneous low-density area, type 3: low-density mass surrounded by poorly-circumscribed low attenuation value area. In type 3 of the hepatic abscesses, poorly-circumscribed low attenuation value area was enhanced after the i.v. injection of contrast medium and was nearly imperceptible. Type 3 was thought to be characteristic of the hepatic abscess.

Other CT findings such as pneumobilia, intrahepatic ductal stone, cholecystolithiasis and so on were also usuful for the diagnosis of the hepatic abscess.

1. はじめに

近年，核医学検査，超音波検査，Computed Tomography（以下，CTと略す）などの画像診断法の進歩に伴い，肝腫瘤性病変の存在診断ならびに質的診断能は飛躍的に向上した．早期診断，早期治療を必要とする肝膿瘍も例外ではなく，また

Table 1 Cases

Case No.	Pathogenetic factors	Etiologic agents
1	cholecystitis	———
2	post-cholecystectomy intrahepatic ductal stone	———
3	post-cholecystectomy intrahepatic ductal stone	———
4	intrahepatic ductal stone cholecystitis	Proteus vulgaris
5	cholecystolithiasis intrahepatic ductal stone	Pseudomonas stutzeri Pseudomonas aeruginosa Klebsiella oxytoca
6	post-cholecystectomy choledocholithiasis	Morganella morganii
7	cholecystolithiasis diabetes mellitus	Klebsiella pneumoniae
8	cholecystolithiasis	———
9	appendicitis	———
10	gastric ulcer	Pseudomonas fluorescens
11	diabetes mellitus	Klebsiella ozaenae Klebsiella pneumoniae
12	cryptogenic	Klebsiella pneumoniae
13	cryptogenic	———
14	cryptogenic	———

Age: 36 - 75 yr (mean 57.4 yr)

最近では，超音波ガイド下，CT ガイド下経皮的膿瘍ドレナージも施行されるようになり，治療に対しても有用な手段となっている．

肝膿瘍を含む腹部膿瘍の診断について，各種画像診断法を比較検討した報告は多く[1)~5)]，局所症状を認める場合，CT の有用性は高く，正診率は96%であったとの報告もある[3)]．しかし，肝膿瘍自体の CT 所見について詳細に検討した報告は少ない[1)6)]．今回，われわれは肝膿瘍14症例を経験し，その CT 所見について検討したので報告する．

2. 対象および方法

対象は徳島大学医学部附属病院および関連病院にて，過去2年間に肝膿瘍と診断された14例である（Table 1）．全例，手術およびドレナージにて肝膿瘍と確認されている．年齢は36歳から75歳までで，平均57.4歳であった．原因疾患は，胆石術後が3例で，3例とも肝内胆管または胆管結石を伴っていた．胆石，胆のう炎によるものが5例，虫垂炎1例，胃潰瘍1例であった．原因不明は4例，2例は糖尿病を合併していた．起因菌では，Klebsiella pneumoniae 3例，Proteus 1例，Pseudomonas 2例，Morganella 1例であり，複合感染が2例にみられた．E. coli による症例はなく，起因菌を決定し得なかった症例が7例あった．

単純 CT は14例全例に施行されており，うち8例は造影剤点滴静注による contrast enhancement CT（以下，CECT と略す）が施行されていた．使用した CT 装置は，8800CT/T, TCT60A である．これらの症例の CT 所見について，肝膿瘍の部位，数，辺縁の状態，ガスの有無，低濃度所見，CE による変化および肝膿瘍以外の所見を検討した．

3. 結　果

Table 2～5に検討結果を示す．

部位別では，右葉7例，肝門部より頭側4例，尾側3例であった．左葉3例，両葉に及ぶもの4例で，肝右葉に多く認められた．

数では，単発5例，多房性6例，多発3例であった．

辺縁の変化では，肝膿瘍内部の著明なガスによる artifact のため不明の症例（症例11）を除いた13例について検討した．辺縁平滑10例，不規則3例で，また，辺縁鮮明8例，不鮮明5例と，辺縁が平滑で鮮明なものが多かった．

内部にガス像を認めた症例は2例のみであった（Table 2）．

Table 2 CT findings of hepatic abscesses

	No. of cases	
1. Location		
right lobe	7	
cephalad to the porta hepatis		4
caudad to the porta hepatis		3
left lobe	3	
both lobe	4	
2. Number		
solitary	5	
loculate	6	
multiple	3	
3. Margin		
smooth	10	
irregular	3	
well-circumscribed	8	
poorly-circumscribed	5	
4. Gas formation	2	

Table 3　Classification of the CT findings of the hepatic abscesses

Type 1		homogeneous low-density area	3 cases
Type 2		inhomogeneous low-density area	3 cases
Type 3		low-density mass surrounded by poorly-circumscribed low attenuation value area	7 cases

Table 4　Comparison between clinical findings and our classification

	Pathogenesis	No. of cases	Time after onset (days)	Treatment by antibiotics
Type 1	pylephlebitis	2	10.6	3/3
	biliary tract infection	1		
Type 2	pylephlebitis	1	9.0	2/3
	biliary tract infection	3		
Type 3	biliary tract infection	4	11.7	7/7
	cryptogenic	3		

肝膿瘍は，全例，正常肝実質より低濃度な部位として描出された．この低濃度所見について，単純CTにて3つのtypeに分類した．すなわち，①均一なlow-density area，② 不均一なlow-density area，③ 周囲に淡いlow-density areaを伴うlow-density mass，である（Table 3）．それぞれ，3例，3例，7例であった．CEによる変化では，①，②のtypeは辺縁がより鮮明となり，③のtypeでは，周囲の淡いlow-density areaは肝実質と同程度にenhanceされ，内部のlow-density massが鮮明になった．

次に，分類した3つのtypeについて，発症からCT施行までの日数，CT施行までの抗生物質の投与の有無，原因疾患について検討した．発症からCT施行までの期間は，type 1は平均10.6日，type 2は9.0日，type 3は11.7日と明らかな差はなかった．また，抗生物質はCT施行までにtype 2の1例を除き全例に投与されていた．原因疾患については，type 1を示した3例中2例は胃潰瘍，虫垂炎の門脈系からの炎症波及であり，type 2にも1例，胃潰瘍によるものが含まれていた．Type 3は原因不明の3例を除き，他は胆道系炎症であった（Table 4）．

Table 5　Other CT findings

	No. of cases
1. Pneumobilia	6
2. Intrahepatic ductal stone	4
3. Dilated intrahepatic duct	1
4. Cholecystolithiasis, Thickening of the gallbladder wall, and Non-visualized gallbladder	11
5. Subphrenic abscess	2
6. Pleural effusion	2
7. Ascites	1

肝膿瘍以外の所見では，pneumobilia 6例，肝内結石4例，胆管拡張1例，胆石，胆のう壁の肥厚など胆のうに異常を認めるもの11例，横隔膜下膿瘍2例，胸水2例，腹水1例を認めた．肝胆道系に異常を認める症例が14例中12例あった（Table 5）．

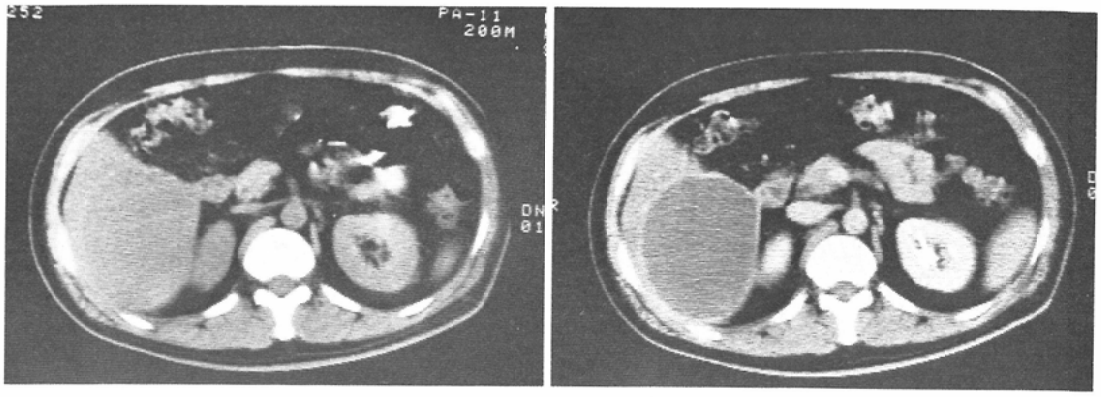

Fig. 1 A case of 36 year-old man with appendicitis.
Decrease in the density of hepatic parenchyma due to fatty infiltration was observed and low attenuation value area in inferior portion of right hepatic lobe was suspected (left). On postcontrast CT scan, peripheral wall showed increase in density (right).

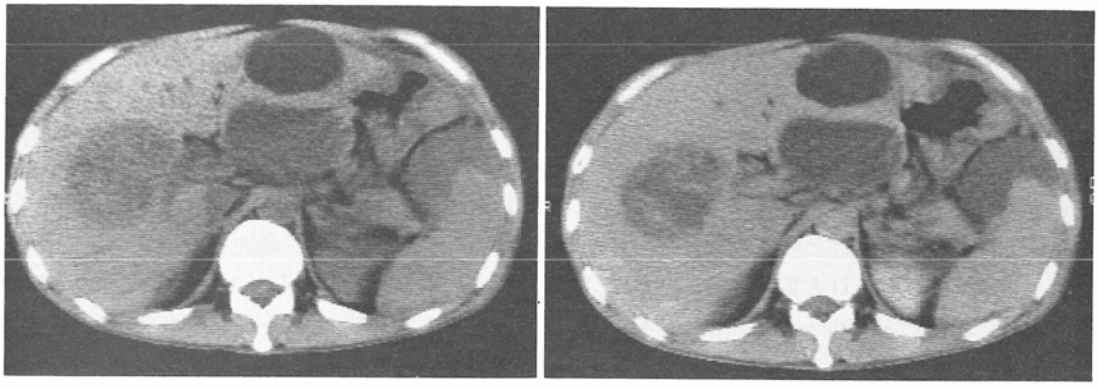

Fig. 2 A case of 51 year-old man with gastric ulcer.
A hepatic cyst was seen in anterior portion of left hepatic lobe. Well-circumscribed homogeneous hepatic abscess was observed in posterior portion of left lobe and inhomogeneous hepatic abscess was in central portion of right lobe (left).Hepatic cyst and abscesses demonstrated no contrast enhancement (right).

次に症例を呈示する．

症例 9 ：36歳，男性（Fig. 1）

虫垂炎で手術を施行した．術後 1 週間目に39℃の発熱があり，以後，38～39℃の間欠熱が出現するようになった．単純 CT では脂肪肝を認め，肝右葉下極に low-density area が疑われた．CECT で右葉下極の均一な low-density area は鮮明となり，周囲には ring 状の high-density area がみられた．当日，ドレナージを施行したが，起因菌は不明であった．

症例10：51歳，男性（Fig. 2）

心窩部痛のため，上部消化管透視により胃潰瘍を指摘された．3 週間後，吐血し，以後，夕方になると37～38℃の発熱が出現するようになった．単純 CT では，肝に 3 種類の low-density area が認められ，脾臓腹側にも low-density area が認められた．CECT にて，肝右葉の low-density area は多房性となり，左葉の low-density area は辺縁

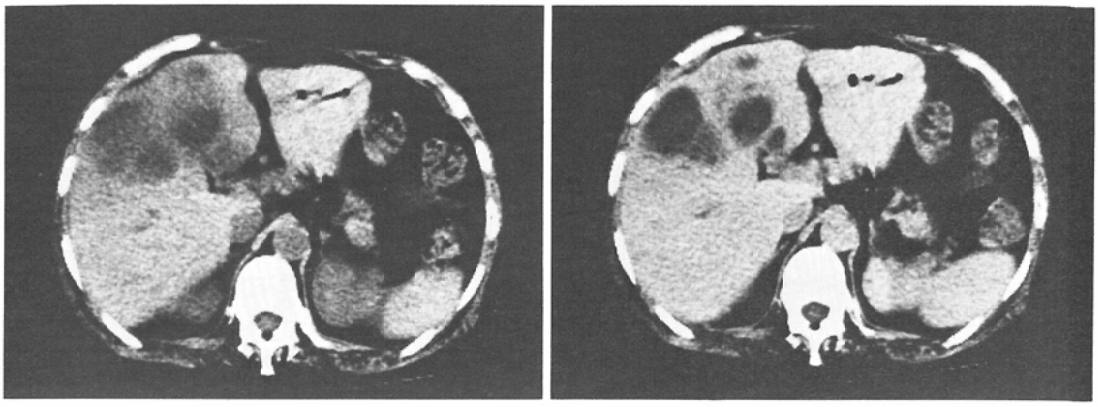

Fig. 3　A case of 66 year-old female with intrahepatic ductal stone and cholecystitis.

Low-density mass surrounded by poorly-circumscribed low attenuation value area was seen in right lobe of liver (left). On postcontrast CT scan, poorly-circumscribed low attenuation value area was enhanced and was nearly imperceptible (right).

がより鮮明となった．手術にて，肝右葉および左葉背側の肝膿瘍，左葉腹側の肝嚢胞と診断され，脾臓周囲の膿瘍も伴っていた．ドレナージより，Pseudomonas fluorescens が培養された．

症例4：66歳，女性（Fig. 3）

発熱のため入院．既往歴に特記すべきことはなかった．単純CTにて，肝右葉前区から左葉内側にかけて，広く淡い low-density area を認め，内部により density の低い部位を認めた．CECT では，周囲の淡い low-density area は肝実質とほぼ同程度に enhance され，内部の low-density area が鮮明になった．手術にて，Proteus vulgaris が培養された．

4. 考　　察

肝膿瘍は，以前は30～40歳代の男性が多く，虫垂炎などの門脈系からの炎症波及によるものが主体を占めていた．しかし，最近では年齢は50～60歳と高齢になり，原因も胆道系炎症，菌血症，周囲の炎症巣からの波及が増加している[7)8)]．また，外傷，特に鈍的外傷後の肝膿瘍も多くなっている．

起因菌では，以前は E. coli が大部分を占め，その他，Staphylococcus, Streptococcus などがみられたが，最近では，Klebsiella, Proteus, Pseudomanas などのグラム陰性桿菌，Bacteroides などの嫌気性菌が増加している[8)]．今回の症例では，平均年齢57.4歳であり，原因疾患は，胆道系よりの逆行性感染によると考えられる症例が8例みられており，起因菌も Klebsiella, Proteus, Pseudomonas が多かった．これらは Rubin らの報告[8)]とほぼ一致し，現在の肝膿瘍の傾向を表わしていると考えられる．また，悪性腫瘍とともに肝膿瘍の素因として重要である[8)9)]とされている糖尿病は2例に合併していた．

肝膿瘍は，単純CT上，類円形の均一な低濃度域として描出され，CECT では周囲は enhance されることがあるが，内部は enhance されないといわれている[1)10)]．また，膿瘍内のガス像は30～50%にみられると報告されている[3)]．ガス像が認められれば，診断はかなり容易になると考えられるが，類円形の均一な低濃度域という所見のみでは，肝嚢胞，嚢胞性，壊死性肝腫瘍との鑑別は困難である[11)~13)]．CT値についても，肝膿瘍は肝嚢胞と肝腫瘍の中間の値を示すといわれるが，諸家の報告[1)13)]にあるように，かなりばらつきがあり，必ずしも有用とはいえない．

今回の検討では，肝膿瘍は肝右葉に多く，辺縁平滑で鮮明なものが多い傾向にあった．しかし，単発，多房性，多発と数についてはさまざまで，

これらの所見のみでは肝膿瘍と診断するのは困難であった.

単純CTでの肝膿瘍の低濃度所見を検討すると, ① 均一なlow-density area, ② 不均一なlow-density area, ③ 周囲に淡いlow-density areaを伴うlow-density massの3つのtypeに分類することができた. ①, ②のtypeは, 現在までに報告されている肝膿瘍の所見と一致するものと考えられる. これらは, CECTにて辺縁がより鮮明となった. Fig. 1, 2にて代表例を呈示したが, 症例1では膿瘍壁の存在, 症例2では肝嚢胞との合併が診断可能であった. ③のtypeは13例中7例に認められ, 肝膿瘍の特徴的所見と考えられた. Wootenら[11], Barnesら[13]は, 壊死性肝膿瘍のCT所見で"peripheral rim" patternがみられるとし, 我々のいう③のtypeと類似している. しかし, Fig. 3に示すように, CECTにて, 周囲の淡いlow-density areaが肝実質とほぼ同程度にenhanceされる点が彼らの報告と異なっている. 内部のlow-density massは液化変性した膿瘍自体を表わしていると考えられるが, 周囲の淡いlow-density areaについて, 我々はFreeny[14]のいう"pyogenic hepatitis"との関連を考えている. 彼は, 肝実質の液化変性の起こっていない早期の肝膿瘍の超音波検査, 腹腔動脈造影所見を報告している. 肝膿瘍の周囲に液化変性の起こっていない炎症部位が存在し, CT上, このような淡いlow-density areaを呈したのかもしれない.

Mintzら[15]は, 早期では膿瘍の辺縁は不鮮明であり, 膿瘍が完成されると辺縁は鮮明になると言っている. 今回分類した3つのtypeでは, 発症からCT施行までの期間がtype 2 (不均一なlow-density area)で短い傾向にあったが, これらが肝膿瘍の経時的な変化を示しているとは断定できない. しかしながら, 門脈系からの炎症波及と考えられる2例がtype 1を示し, type 3はほとんどが胆道系炎症が原因であったことは興味深い. 今後, 症例を重ね検討してゆきたい.

肝膿瘍以外のCT所見では, pneumobilia, 肝内結石, 胆のう異常など, 肝胆道系に異常が認められた症例が14例中12例あったが, 最近の肝膿瘍の原因として, 胆道系の炎症が多い傾向にあり, この傾向を反映しているものと思われた. 肝膿瘍自体の所見だけでなく, その周囲の所見を注意深く読影することが肝膿瘍の診断にかなり役立つものと考えられた.

肝膿瘍のCT所見について検討を加えてきたが, CTのみで必ずしも十分に診断できるものではない. 今回の症例では, 既往歴, 臨床症状より肝膿瘍と比較的診断し易く, 鑑別診断に特に苦慮した症例はなかったが, Knochelら[3]も述べているように, 局所症状の乏しい場合は, ^{67}Ga, ^{111}In・白血球シンチグラフィーによって病巣部位を決定し, また, 局所症状が著明な場合は, 超音波検査, CTを先行させることによって早期診断に努力すべきであろう.

5. 結　語

手術, ドレナージにて確認された肝膿瘍症例14例について, CT所見を検討し, 次の結果を得た.

1) 肝膿瘍は肝右葉に多く, 辺縁平滑で鮮明なものが多い傾向がみられた.

2) 肝膿瘍の低濃度所見では, ① 均一なlow-density area, ② 不均一なlow-density area, ③ 周囲に淡いlow-density areaを伴うlow-density massの3つのtypeに分類することができた. ①のtypeは, 門脈系炎症の波及が多く, ③のtypeは, 胆道系炎症によるものが多かった.

3) CT上, 肝膿瘍以外にpneumobilia, 肝内結石, 胆のう異常などの肝胆道系の異常が認められる症例が多く, 肝膿瘍の診断に役立つものと考えられた.

文　献

1) Rubinson, H.A., Isikoff, M.B. and Hill, M.C.: Diagnostic imaging of hepatic abscesses: A retrospective analysis. A.J.R., 135: 735—740, 1980

2) Korobkin, M., Callen, P.W., Filly, R.A., Hoffer, P.B., Shimshak, R.R. and Kressel, H.Y.: Comparison of computed tomography, ultrasonography, and gallium-67 scanning in the evaluation of suspected abdominal abscess. Radiology, 129: 89—93, 1978

3) Knochel, J.Q., Koehler, P.R., Lee, T.G. and Welsch, D.M.: Diagnosis of abdominal abs-

cesses with computed tomography, ultrasound, and ^{111}In leukocyte scans. Radiology, 137 : 425—432, 1980

4) Halber, M.D., Daffner, R.H., Morgan, C.L., Trought, W.S., Thompson, W.M., Rice, R.P. and Korobkin, M. : Intraabdominal abscess : Current concepts in radiologic evaluation. A.J.R., 133 : 9—13, 1979

5) 小西秀男，西嶋博司，藤沢正晴，三浦将司，高村敬一，浅田康行，柳　碩也，中屋昭次郎：超音波検査およびComputed tomographyによる肝膿瘍の診断．画像診断，3：727—734，1983

6) Moss, A.A. and Koehler, P.R. : Diagnosis of intraabdominal and pelvic abscesses by computerized tomography. J.A.M.A., 244 : 49—52, 1980

7) Lee, J.F. and Block, G.E. : The changing clinical pattern of hepatic abscess. Arch. Surg., 104 : 465—470, 1972

8) Rubin, R.H., Swartz, M.N. and Malt, R. : Hepatic abscess : Changes in clinical bacteriologic and therapeutic aspects. Am. J. Med., 57 : 601—610, 1974

9) Hiatt, J.R., Williams, R.A. and Wilson, S.E. : Intraabdominal abscess : Etiology and pathogenesis. Semin. Ultrasound, 4 : 71—79, 1983

10) Ferrucci, J.T. and VanSonnenberg, E. : Intraabdominal abscess : Radiological diagnosis and treatment. J.A.M.A., 246 : 2728—2733, 1981

11) Wooten, W.B., Bernardino, M.E. and Goldstein, H.M. : Computed tomography of necrotic hepatic metastases. A.J.R., 131 : 839—842, 1978

12) Federle, M.P., Filly, R.A. and Moss, A.A. : Cystic hepatic neoplasms : Complementary roles of CT and sonography. A.J.R., 136 : 345—348, 1981

13) Barnes, P.A., Thomas, J.L. and Bernardio, M.E. : Pitfalls in the diagnosis of hepatic cysts by computed tomography. Radiology, 142 : 129—133, 1981

14) Freeny, P.C. : Acute pyogenic hepatitis : Sonographic and angiographic findings. A.J.R., 135 : 388—391, 1980

15) Mintz, M.C., Arger, P.H. and Kressel, H.Y. : An algorithmic approach to the radiologic evaluation of a suspected abdominal abscess. Semin. Ultrasound, 4 : 80—90, 1983