The University of Osaka
Institutional Knowledge Archive

Title	篩照射法に関する基礎的研究(第14報)肝に及ぼす影響に関する組織学的検討
Author(s)	今村, 正
Citation	日本医学放射線学会雑誌. 1959, 19(5), p. 957-965
Version Type	VoR
URL	https://hdl.handle.net/11094/19406
rights	
Note	

The University of Osaka Institutional Knowledge Archive : OUKA

https://ir.library.osaka-u.ac.jp/

The University of Osaka

篩照射法に関する基礎的研究（第14報）
肝に及ぼす影響に関する組織学的検討

京都府立医科大学放射線医学教室（主任　金田弘教授）
今　村　　正

（昭和34年4月20日受付）

I 緒　言

前実験に於いては，家兎肝カタラーゼに及ぼす普通照射法並びに篩照射法の影響を比較検討したが，こゝでは両照射法の肝に及ぼす影響に就て組織学的に比較検討した結果を報告する．

II 実験方法

白色雄性体重 2.5kg前後の成熟家兎を背位に固定し，剣状突起を中心として肝に6×8cmの照射野を以つて一時照射した．レ線照射条件は前報と同様であつて，管電圧 160KV，管電流6mA，距離23cm，半價層0.79mmCu であつて，線強度は56.8r 毎分である．

篩照射法に使用した篩は，厚さ 1.5mmの鉛板に直径5mmの開放部を桝形に配列したものを用い，開放部の被覆部に対する面積比は 4：6になる様に作成した．この篩を通して照射した2000r と普通照射法による 800r は物理的には同線量と考えてよい．

肝の組織学的検討は，レ線照射後6時間，12時間，，24時間，48時間，72時間，96時間及び 120時間に行つた．切採した肝組織片は10%フォルマリンにて固定し，パラフィン包埋したる後，レ線束の方向に直角に切片を作成し，ヘマトキシリンエオジン染色並びに Sudan III による脂肪染色を行つた．

III 組織学的所見

A 普通照射法による 800r 一時照射の影響

1） 照射後6時間の所見

小葉を中心とする細胞索の配列は美しく正常であるが，個々の細胞を強拡大下にて詳しく見ると，原形質中にはエオジンで淡染する顆粒が見られ，又ある細胞では瀰慢性にエオジンにかなり濃染して居る好酸性変性の所見が認められる．この様な変化を示す細胞の占める部位は一定ではなく，殊に小葉辺縁のものは顆粒状で膨隆して居る．この様な細胞の核は空胞性で，細胞によつては濃縮を示すものがあり，処によつては却つて膨化しているものがある．又核小体の明瞭なものは極めて少く，その大部分の細胞では不明瞭である．その外小胆管に著変なく，この周囲に存する血管要素にも著るしき変化は認められない．

2） 照射後12時間の所見

照射後12時間を経た例では，前記の所見と大差は認められず，細胞索の配列は同様に正常であつて亂れていない．また個々の細胞も同様であるが，部位によつては原形質がエオジンに淡染して膨化しているものもある．その核は濃縮して正常の円形又は卵円形の所見を失い，その縁が不整で壊死又は Necrobiose の狀態にある．Sinusoid の壁を構成する網狀内皮系細胞の増殖はまだ見られない．胆管並びに血管の変化は前例と同じく認められない．

3） 照射後24時間の所見

肝細胞索は全体として萎縮性で，個々の肝細胞の原形質はエオジンで淡染する斑点狀の不規則な網眼を作り，なかには小さな脂肪滴を含むものもある．この様に前例に較べて変化は進展しているが，細胞の中の核もこれに相応した変化を示し，

卽ち核壁に色質の増加が著るしく，この変化は前例のものに比し進行した跡がうかがわれる．なお胆管，血管共に異常を認めない．

4） 照射後48時間の所見

時間を経るに従つて顯微鏡所見も比例して変化を増し，本例では細胞索は始めて稍ゝ配列を亂し，個々の細胞は萎縮し，原形質は顆粒狀で，核は6時間のものに比し，その萎縮或は膨化の程度が著るしく，核壁色質増加は極めて著明である．胆管，血管には異常を認めない．

5） 照射後72時間の所見

72時間を経ると肝の変化は退行性のものから立ち直りが見られ始め，細胞索の亂れは最早認められず，原形質はいまだ顆粒狀を呈しているが，核は全体としてクロマチン網の増加が著明となり，核小体も著明となり，大きさも正常に近いものが主体となつて来る．

6） 照射後96時間の所見

72時間目を境にして肝細胞の再生，再建は時を経るに従つて極めて顯著なものがある．卽ち肝細胞の原形質，核共に活動化の傾向が認められ，核小体も明瞭に大形化し，色質網に富み，最早核に核壁色質増加等の如き退行性病変は姿を消している．核分裂の像はさだかではないが，細胞のなかには輪廓が非常に大きくそのうちに多数の核を保有し，如何にも肝の機能昂進を思わせる姿がある．又変化を示した細胞を補填して，この例に始めて星芒細胞の小結節狀の増殖が認められる．卽ちこの様な様々の所見は肝の再生，修復機転が旺盛な事を示している．

7） 照射後 120時間の所見

前記96時間の所見と同様，2核，4核の多核細胞が見られ核小体も明瞭なものが多い．

B 篩照射法に依る2000r 照射の影響

1） 照射後6時間の所見

細胞索の亂れはない．個々の細胞の原形質は好酸性であつて微細斑狀に見える．核の萎縮は著明でないが，なかには却つて膨化して著しく泡狀と化しクロマチン量の少いものも存在する．この様に細胞は退行性所見を示すが，この時期では星芒細胞には増殖，変性等は見られない．

2） 照射後12時間の所見

細胞の大きさには変化がないが，核は退行性で小さく濃縮したものが多く，またなかには染色性に乏しいものが出現する．原形質もこれに応じて一般に好酸性で微細顆粒狀であるが，殊に原形質の網狀のものでは，その核の濃縮が著るしい．網狀内皮細胞には変化がなく，胆管及び其の周囲の血管には変化を認めない．

3） 照射後24時間の所見

24時間になると普通照射法の所見に比較して，確かにその変化は弱体で原形質は微細斑狀で好酸性であるが，核は回復の傾向を見せ始め，正常又はそれ以上の大きさで核色質の網狀構造も豊富であつて，核小体も明瞭に認められるものが多い．またなかには2核の細胞も可成り出現して居る．網狀内皮細胞の増殖はなく，胆管並びに血管も正常である．

4） 照射後48時間の所見

この時間でも普通照射法に比較して変化は弱い．卽ち細胞索は略ゝ正常で原形質は稍ゝ顆粒狀である．核は一部膨化或は濃縮して居るが大部分の細胞では核は正常に近い大きさで，核小体も著明に見られる．又2核細胞も散見する．網狀内皮細胞の増殖は見られない．胆管及び血管の構造は正常である．

5） 照射後72時間の所見

この時期になると肝の恢復は著るしく目立つて来て，核色質網は美しく，核小体も大きく正円形であるが，核の大小不同が目立つほか2核細胞も認められ，再生機転の著るしい事を思わしめる．

6） 照射後96時間の所見

細胞索の亂れなく原形質も略ゝ正常に立ちかえつて居る．前記の72時間の所見に比すると更に核の大小，及び多核細胞の出現が顯著となり，網狀内皮細胞の全汎的な増殖が認められる．

7） 照射後 120時間の所見

ほとんど回復したと思われる所見を呈している．

なお Sudan III による脂肪染色にては一部の

照射群の網狀内皮細胞に脂肪の貪喰を認めたほかは，特に各照射群を通じて脂肪変性を思わせる像は認められなかつた．

C 普通照射 800r と篩照射2000r の肝組織に及ぼす影響の差の比較検討

照射後6時間に於いては，普通照射 800r 群，篩照射2000r 群共に原形質の顆粒狀変化，核の膨化或は濃縮が見られ両者の間に特に差異は認め難い．

照射後12時間に於いては，共に前記の変化がさらに進展して居るが，両者の間に特に差異は認め難い．

照射後24時間に於ては，普通照射 800r 群にあつては肝細胞索の萎縮核壁色質増加とゝもに，原形質及び核にも病的変化が認められるに反し，篩照射2000r 群にあつては核に軽度の変化が認められるのみであつて，原形質には病的所見がなく，2核細胞の出現が認められ，回復の傾向が見られる．卽ちこの時期に始めて両者の間に差異が認められる．

照射後48時間に於いては，普通照射 800r 群では原形質及び核に病的変化がさらに進展しているが，篩照射2000r 群では原形質及び核の変化は軽度である．

照射後72時間に於いて，始めて普通照射 800r群にあつても核に立直りの傾向を認めるが，篩照射2000r 群に於ては細胞の再生機転は一層著しい．

照射後96時間に於いては，両照射群共に多核細胞の出現，Kupffer 氏星芒細胞の増殖等があり，再生，修復の像が著明である．

照射後 120時間に於いては，両照射群ともに略ゝ前記所見と同様である．卽ち普通照射 800r 群にあつては照射後経時的に肝細胞の変化は進展し，48時間にして最も高度となり，72時間を境にして回復の傾向を見せ始めるに対し，篩照射2000r 群にあつては照射後12時間迄は普通照射群と大差なく経時的に進展するが24時間より既に一部細胞に回復の像を認めると共に，全般に其の変化は普通照射群に比し軽度であると共に回復も又早い．

IV 考 案

レ線による肝の組織学的変化に就ては 1904年 Seldin[1] が発表して以来本邦に於ても多くの研究がなされて居るが，照射線量，照射方法，及び照射後の観察時間等によつて其の結果は様々である．

Tuzuki[2] は16%紅斑量にて軽度の充血，24%紅斑量で Kupffer 氏星芒細胞の脂肪貪喰が見られ，レ線量を増す毎に組織学的変化もまた増大し64%紅斑量では高度の充血と間質への細胞浸潤が見られ，原形質は顆粒狀となり，核の膨大，核色質網の粗大，Kupffer 氏星芒細胞の肥大等の所見を示すが，之等の変化は間もなく消褪し36乃至48時間には一部の細胞に萎縮変性の像を残しているが，全体としては正常の構造に復すると云い，山本[3]は 200Kvp のレ線の1100r 照射に於いて，照射後3時間より核及び原形質に変化が認められるが，72時間で既に回復の徴候が見られ，240時間では再生像が顯著であつたと述べて居る．村上[4]は1050r 照射により72時間後には原形質及び核に中等度の変性を，96時間後には軽度の回復を認めて居る．又宇田[5]は 400r 照射にて，照射後12時間にて核の大小不同，萎縮及び融解の像を認め，原形質の空胞化を見て居るが，これ等の変化は時間と共に回復の傾向をとり，照射後4日には殆ど正常像にもどり，所々に Kupffer 氏星芒細胞の増殖を認めるのみであつたと述べて居る．間島[6]は1200r 照射にて24時間後には，核及び原形質に高度の退行性変性を来たしたと述べている．

以上を要約すると通常の1回のレ線照射にては，肝細胞の障害の程度は，照射レ線量の増加と共に増大し，且回復再生機転もおくれて発現する事が判る．

肝機能に及ぼすレ線照射の影響に就ての業績を見るに，梶原[7]は 300r 照射では刺戟的に作用し，600r では稍ゝ障害的に，900r では純障害的に作用すると述べ，向井[3]もまた少量照射（10～30r）では肝機能を増強せしめるが，中等量照射（50～ 100r）では軽度ではあるが障害的に，

附　図 I

第　1　図

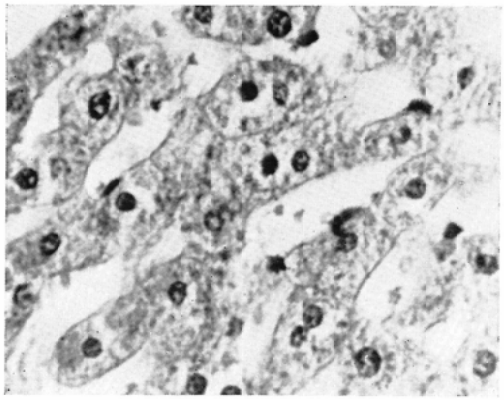

第　2　図

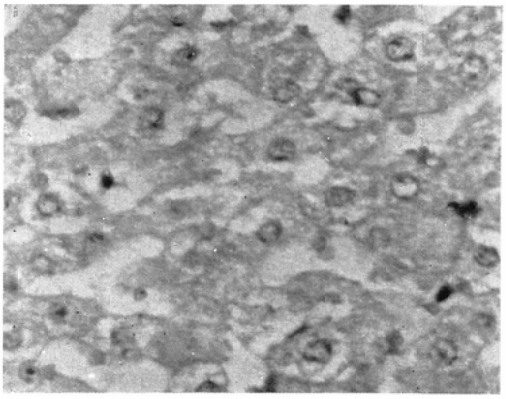

第　3　図

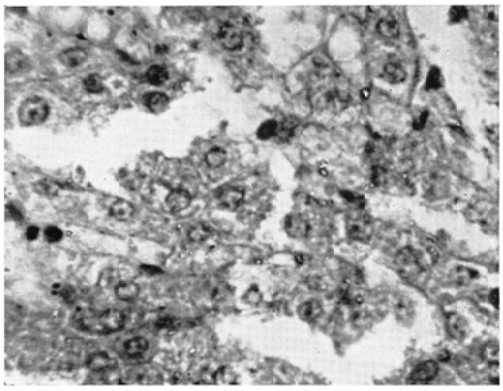

第　4　図

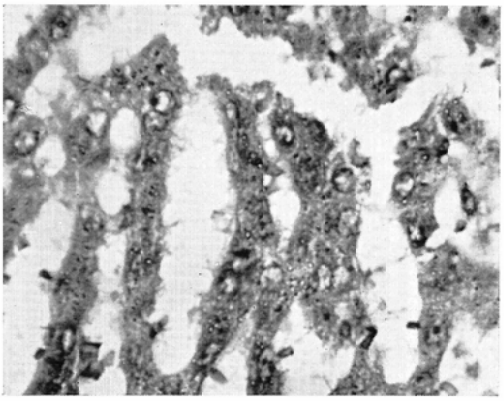

第　5　図

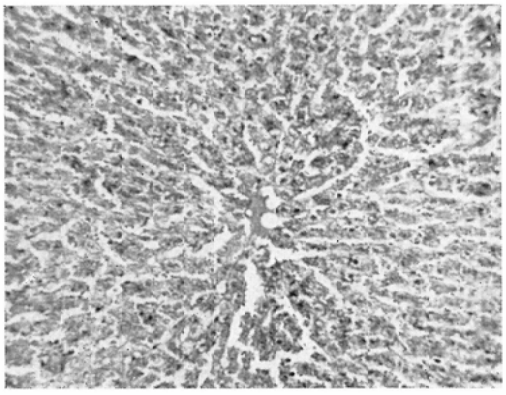

第　6　図

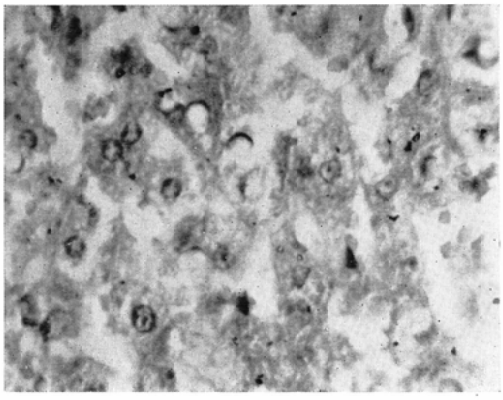

附 図 II

第 7 図

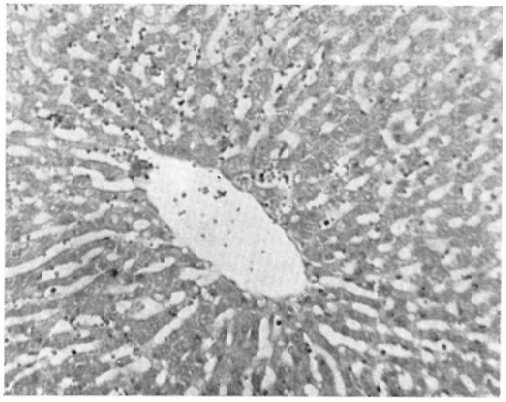

第 8 図

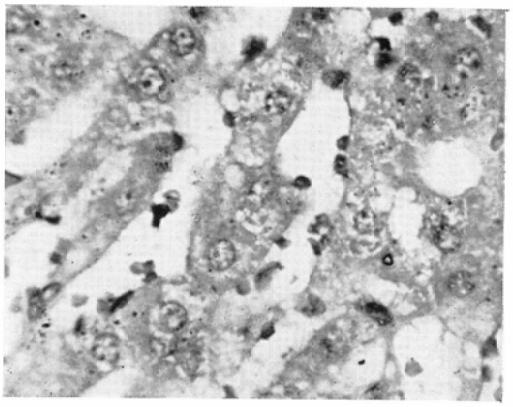

第 9 図

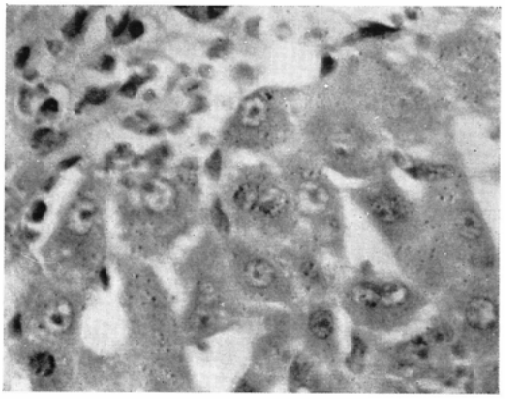

第 10 図

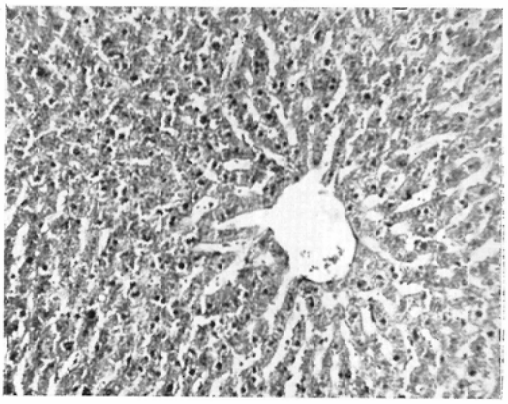

第 11 図

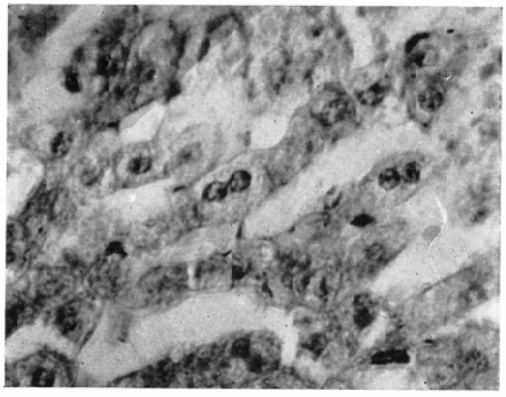

第 12 図

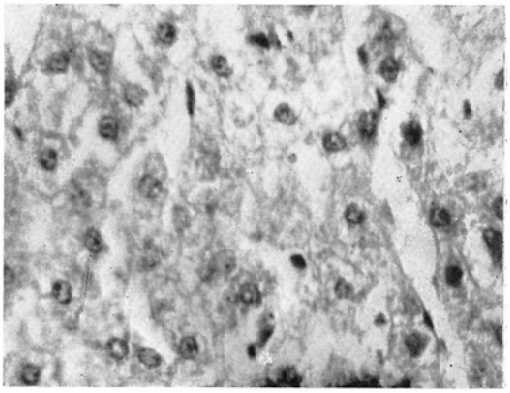

附 図 III

第 13 図

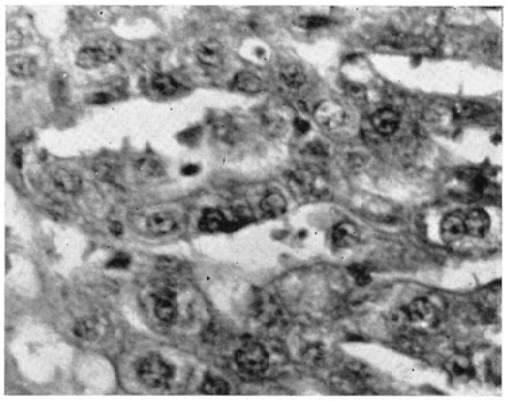

第 14 図

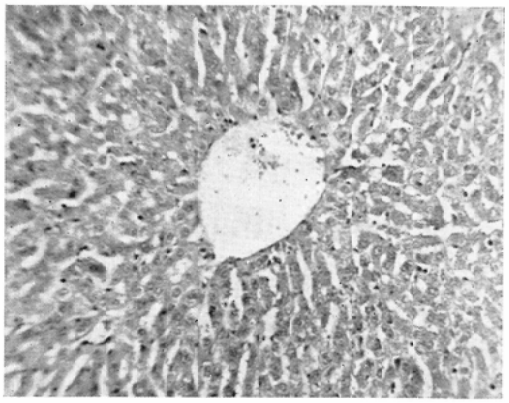

第 15 図

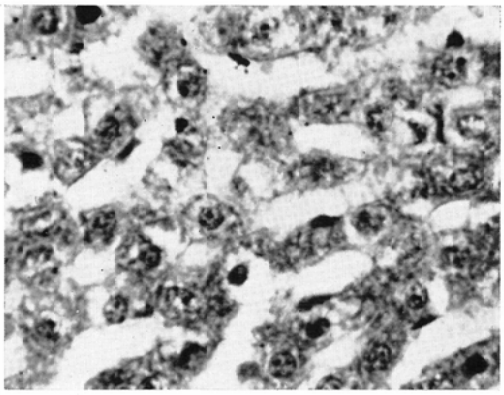

第 16 図

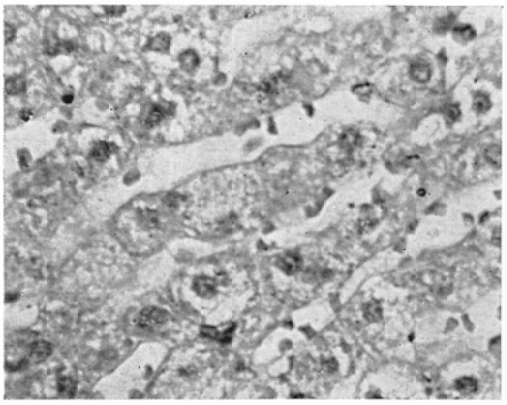

第 17 図

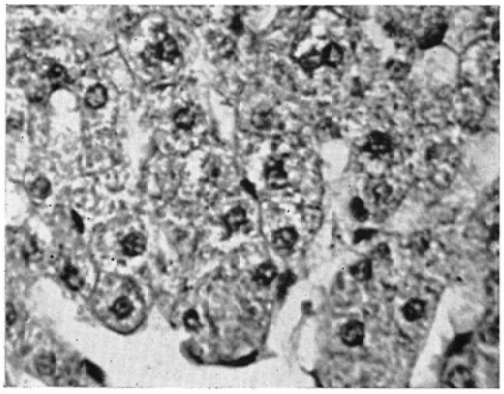

第 18 図

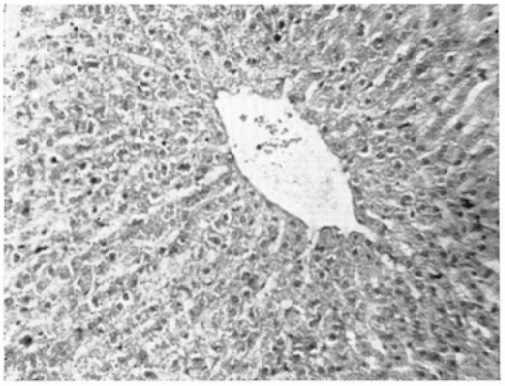

大量照射（500〜1000r）では障害が著しいと述べている．宮崎[9]は1000r 2回照射にて6時間にして肝機能の障害が見られ，24時間にては僅かに回復するが，2000r 照射では殆んど障害が認められなかつたと云い三井[10]はレ線の分割照射は照射線量に比し障害を軽減するが，遷延照射は却つて障害が増減する傾向があるという．

著者の行つた普通照射法による800r，篩照射法による2000r 照射の家兎肝に及ぼす組織学的影響を比較検討した結果では，普通照射法にありては，照射後6時間より肝細胞に変性を来し，逐時増強し48時間にて最強となり，以後漸次回復に向う傾向が見られ，篩照射群に於いても，6時間にて肝細胞に変化を来し，更に12時間に至れば其の変化の度を増し，両時間に於いては，両照射群の間に差異を見出し難いが，照射後24時間に至れば篩照射群に於いては其の変化の度は軽く，一部の核には回復の像を認め，其の後の変化は軽く且再生，回復も早く，普通照射群との間に明らかに差異が認められ，篩を通して空間的に分割照射すれば，生物学的効果が普通照射法にて均等に照射した場合よりも軽度であることが実証せられた．

尚以上の病理学的所見の時間的推移と，第13報に於いて報告した肝カタラーゼの減少曲線とは，略ゝ一致した傾向を示しているが，これを以つて直ちにレ線照射による肝カタラーゼの減少を，肝細胞の組織学的障害によるものとは断定出来ないが，其の相関的関係は必ずしも否定出来ない．

種井は家兎睾丸の一側に普通照射法にて600rを照射し，他側には面積比4：6の篩を通して1,500r を照射し，障害の程度を組織学的に比較検討し，篩照射を行つたものゝ方が普通照射法にて照射したものより，障害の程度が軽度であつたと述べている．

篩照射法のごとく空間的に分割照射すれば，そこに生起される生物学的反応が何故に軽度であるかについては，現在必ずしも明らかではないが，金田，奥は篩の1つ1つの穴の大きさが，1.5cm直径より小さくなるに従つて，照射野因子の影響を受け，照射される面積に比し周辺の長さが大きくなるため回復が働くのではないかと推測している．またこの回復には照射野に産生された間接作用物質の周辺への拡散とゝもに，周辺の直接照射されなかつた組織よりの放射線化学的な修復が考えられると述べている．

然しこれ等の問題に対しての基礎的研究は極めて貧困である．周辺への拡散については金田の外，Jolles[11]（1945），Ellis[12]（1950），Belisario[13]（1952），Joyet und Hohl[14]（1955），Kroeker[15]（1956），Eichhorn und Matschke[16]（1956）等も推測しているが，照射野因子なる未知の興味ある問題の本態の究明によつて解消すべきものと考える．

V 結　語

家兎肝に普通照射法にて800r，篩照射法にて2000r を照射し，照射後6時間より120時間にわたり経時的に組織学的検討を加えた結果，普通照射800r 群にあつては照射後48時間にして障害の程度が最も高度であり篩照射2000r 群にあつては，照射後24時間より一部回復の像を認め，其の変化の程度も度軽であつた．即ち篩照射法にて空間的に分割照射を行つたものゝ方が，普通照射法にて均等に照射したものよりも障害の程度が軽度でつた．

擱筆するに当り御懇篤なる御指導御校閲を賜つた本学病理学教室荒木正哉教授並びに三宅清雄講師に深謝致します．

附図説明

第1図：正常，H.E. 染色，400×

第2図：普通照射 800γ後6時間，H.E. 染色，400×，核の膨化，濃縮を認める．

第3図：普通照射 800γ後12時間，H.E. 染色，400×，核の膨化，濃縮が目立つ．

第4図：普通照射 800γ後24時間，H.E. 染色，400×，細胞索は稍萎縮性で核壁色質増加を認める．

第5図：普通照射 800γ後48時間 H.E. 染色，100×，細胞索は萎縮性で稍配列を乱している．

第6図：普通照射 800γ後48時間，H.E. 染色，400×，核の膨化，核壁色質増加が著明である．

第7図：普通照射 800γ後72時間，H.E. 染色，100×，細胞索の変化は最早認められない．

第8図：普通照射 800γ後72時間，H.E. 染色，400×，核小体の著明なものが多い．

第9図：普通照射 800γ後96時間，H.E. 染色，400×，星芒細胞の増殖が著明である

第10図：普通照射 800γ後 120時間， H.E. 染色，100×，略々正常に復して居る.

第11図：篩照射2000γ後6時間，H.E. 染色， 400×，核に軽度の膨化，濃縮を認める.

第12図：篩照射2000γ後12時間， H.E. 染色， 400×，核の膨化濃縮が目立つ.

第13図，篩照射2000γ後24時間， H.E. 染色， 400×，2核細胞を散見し核小体の明瞭なものが多い.

第14図：篩照射2000γ後48時間， H.E. 染色， 100×．細胞索の萎縮及び配列の乱れは認められない.

第15図：篩照射2000γ後48時間， H.E. 染色， 400×，核は正常に近いものが多く，核小体の明瞭なものが多い.

第16図：篩照射2000γ後72時間， H.E. 染色， 400×，核小体の明瞭なものが多い.

第17図：篩照射2000γ後96時間， H.E. 染色， 400×，細胞索及び核は略正常に復している.

第18図：篩照射2000γ後 120時間，H.E. 染色，100×，略正常に復している.

文　献

1) Seldin: Fort. a. d. geb. d. Roent, 7, 1904. — 2) Tuzuki: Am. J. of Roentg. 16, 1926, 134. — 3) 山本：日医放誌，17，1957，115. — 4) 村上：日医放誌，15，1955，434. — 5) 宇田：日医放誌，13，1953，57. — 6) 間島：日医放誌，14，1954，506. — 7) 梶原：日婦会誌，32，1937，701, 897, 1138. — 8) 向井：実践医理学，4年4号，1934，336. — 9) 宮崎：成医会誌，56，1937，80. — 10) 三井：行刑衛生会雑誌，11，1936，921. — 11) Jolles. : Nature. 163, 1949, 63. — 12) Ellis, Elson and Jolles: Proc. Roy. Soc. Med. 43, 1950, 399. — 13) Belisario: Brit. J. Radiol. 25, 1952, 326. —14) Joyet und Hohl: Fort. a. d. Gebt. d. Roentg. 82, 1955, 387. —15) Kroeker: Fort. a. d. Gebiet. d. Roentg. 84, 1956, 392. — 16) Eichhorn und Matschke: Strahlentherapie. 99, 1956, 536.

Fundamental Studies of Sieve Therapy (14th Report)
The Effect of Sieve Irradiation on Histological Findings of Rabbit's Liver.

By

Tadashi Imamura

Department of Radiology, Kyoto Prefectural Medical College

(Director: Prof. H. Kaneda)

In this paper, the influence of the X-ray irradiation with sieve method upon the histological finding of rabbit's liver was observed, comparing with conventional method.

The adult male white rabbit was irradiated on 6×8 cm area around the xyphoid process, using 800r with conventional method and 2000r with sieve method. The irradiation was performed under the following conditions: X-ray h.v.l. was 0.79 mm Cu, output was 56.8r per minute. The sieve of lead 1.5 mm in thickness with open area which perforated on 0.5 cm in diameter, arranged in square lattice with 4 : 6 area ratio, was used.

The histological observation was performed with the aid of Hematoxylin-Eosin staining and Sudan III staining on a given interval, 6, 12, 24, 48, 72, 96 and 120 hours after the irradiation with either method.

There revealed the increasing tendency of necrosis and degeneration in nuclei and protoplasma of the liver cell on 6 hours after irradiation, and it was more remarked after 48 hours and then revealed the thndency to recovery with both method. However, on sieve method the histological changes in the liver cell after 24 hors was revealed much milder than on conventional method. The sign of the regeneration and recovery

on sieve method was revealed much earlier than on conventional method. So, there revealed the remarkable difference upon the histological finding of the liver cell with sieve method, comparing with that of conventional method.

There obtained the parallel relationship between the timecourse of such a hisiological finding and the transition of liver catalase which already reported as 13th report.

From these studies, there revealed some correlationship between the histological changes of liver injury and decrease of liver catalase on X-ray irradiation, although there obtained no conclusion that the decrease of liver catalase after the X-ray irradiation was resulted from the histological changes of liver cell injury.