The University of Osaka
Institutional Knowledge Archive

Title	閉塞性脳血管障害における予後と副行路形成および再開通
Author(s)	斉藤, 由子
Citation	日本医学放射線学会雑誌. 1982, 42(9), p. 861-873
Version Type	VoR
URL	https://hdl.handle.net/11094/19408
rights	
Note	

The University of Osaka Institutional Knowledge Archive : OUKA

https://ir.library.osaka-u.ac.jp/

The University of Osaka

閉塞性脳血管障害における予後と副行路形成および再開通

東京女子医科大学脳神経センター神経放射線科
斉　藤　由　子

（昭和56年11月26日受付）
（昭和57年1月25日最終原稿受付）

Relation between prognosis and collateral circulation or recanalization in occlusive cerebral vascular diseases

Yuko Saito
Department of Neuroradiology, Neurological Institute, Tokyo Women's Medical College

Research Code No.: *503*

Key Words: *Cerebral infarction, Brain-CT, Cerebral angiography, Collateral circulation, Recanalization*

CT images and angiograms were compared, in occlusive cerebral vascular diseases with complete stroke in the region of internal carotid artery, and following subjects were discussed.

1) Relation between size of final low density area on CT and prognosis.

2) Effectiveness of collateral circulation and recanalization to the low density area on CT in the teritorry of occluded artery.

For the subject 1, 100 cases of infarction of the region of middle cerebral artery were chosen at random, and the prognosis was compared with the size of low density area on CT. In the comparizon, prognosis of the patients was classified into 6 grades, from complete recovery to death, and low density area on CT were devided into 4 groups, from no low density area to large low density area involving almost whole teritorry of middle cerebral artery.

For the subject 2, 186 cases of infarction in the region of internal carotid artery were selected, and CT images and angiograms were compared, considering the duration between stroke and angiography, and dividing into following 3 groups, one group of cases with arterial occlusion with or without collateral circulation, other group of cases with arterial stenosis and another group of cases with no arterial occlusion or stenosis. In these cases, enough angiographies had been performed to see all possible collateral circulation.

With these studies, following conclusions were obtained.

1) There is tendency that cases with the smaller low density areas on CT have the better prognosis.

2) The low density on CT appeares inside of the teritorry of the occluded artery. When there is neither collateral circulation nor recanalization, appearance of the low density on CT is not avoided.

3) Collateral circulation or recanalization is able to rescue the affected area from appearance of low density on CT, even if it is formed later than 6 hours after ictus.

4) The critical period when collateral circulation or recanalization effects on the involved area is variable depending on each cases, but it is suspected to be 24 or 72 hours after onset.

Blood supply which begins later than 73 hours after occlusion of artery does not effect on the involved area.

目　的

コンピューター断層(CT)の出現により，脳梗塞巣がX線吸収値の違いとして実際に肉眼的にとらえられるようになった．しかし，場合によってはCT上に低吸収域を示さぬcomplete strokeもあり，血管撮影上の閉塞血管の支配領域の範囲とCT上の異常吸収域の範囲が一致しないこともしばしば経験される[1)~3)]．また，血管撮影上，明瞭な血管の閉塞がみられるにもかかわらず，全経過中にCT上の異常吸収域を全く現わさない場合や，CT上広範な低吸収域がみられるにもかかわらず，血管撮影上閉塞所見のないものもある．これらは，血管閉塞後におこる閉塞血管領域への，再開通あるいは副行路形成などの血液の供給の状態が最終的な梗塞巣完成に深く係わるものであることを考えさせ，閉塞性血管障害の予後はこれらに大きく影響を受けると考えられる．

以上のことより，

Ⅰ）閉塞性脳血管障害例のCT上の低吸収域の大きさと予後との関係．

Ⅱ）閉塞血管支配領域内で，閉塞血管の再開通および副行路形成がCT上の低吸収域の広がりに与える影響と，それらの形成の時間的関係．

について検討した．

対象および方法

1975年10月より1980年3月までに，東京女子医科大学脳神経センターにおいて施行された頭部CT 13,000件のうち，確実に内頚動脈あるいは中大脳動脈領域のcomplete strokeと診断された閉塞性血管障害627例を選び，次の2点につき検討した．

Ⅰ）発症後早期より，ほぼ完全に全経過を観察し得た中大脳動脈領域の脳梗塞例から無作意に100例（男性63名，女性37名，年齢30～80歳，平均年齢59歳）を選び，CT上で固定した低吸収域の大きさと社会復帰の面よりみた予後との対比を行った．対比にあたって，CT上の低吸収域の大きさを，それが中大脳動脈領域のほぼ全体に及ぶものをL，その分枝の1～2本の領域あるいは基底核に限局するものをS，その中間の大きさをM，全く低吸収域のないものをOとし，社会復帰の面よりみた予後をShaferの分類[4)]を基準に6段階に分類し，完全治癒をⅠ，ほぼ完全な社会復帰のできたものをⅡ，軽度の介助で家庭生活のできるものをⅢ，家庭生活の大部分に介助を要するものをⅣ，寝たきりまたは生活のすべてに介助を要するものをⅤ，死亡をⅥとした．

Ⅱ）発症後早期よりCTで経過を観察することができ，閉塞血管および可能な限りの副行路を観察するために十分な血管撮影の施行された内頚動脈領域の脳梗塞186例（男性131名，女性55名，年齢29～76歳，平均年齢56歳）について，CT上の低吸収域の広がりと血管撮影像とを比較した．ここにいう．可能な限りの副行路を観察するに十分な血管撮影とは，内頚動脈閉塞であれば患側の外頚動脈，健側の内頚動脈および患側の後大脳動脈の検索がなされているもの，中大脳動脈閉塞の場合には，患側の前大脳動脈および後大脳動脈の検索がなされているものである．血管撮影上，血管閉塞の見られないものについては，再開通があったものと考えた．レンズ核線条体動脈群については，明らかな造影不良以外は血流があるものとした．

CTと血管撮影両者の像の対比にあたっては，血管撮影上の再開通および副行路の状態をそれらの形成の時期を考慮に入れて，次の3項目に分けた．

(1)　血管撮影上，血管の閉塞のみられたものについて，CT上の低吸収域の大きさ（C）と閉塞血管の支配領域の大きさ（A）とを比較した．この比較にあたっては，血管撮影上の副行路の程度を，それが閉塞血管支配領域にまったくみられないもの（none），部分的にみられるもの（incomplete）および，全体的にみられるもの（complete）とに分け，各々の場合について，発症より血管撮影が行なわれるまでの時間を24時間以内，48時間以内，72時間以内，7日以内，1カ月以内およびそれ以降に分けて行なった．但し，副行路についてはその有無のみを検討し，その径および血流速度については今回検討しなかった．

(2) 血管撮影上および臨床症状より考えて，症状出現の原因となったと考えられる直径70%以上の血管狭窄が見られた例について（1）と同様の方法でCT上の低吸収域の広がり（C）と狭窄血管の支配領域（A）とを比較した．

(3) 血管撮影上，閉塞や著明な狭窄がなく，症状発現の原因となった正確な血管閉塞部位の不明な例については，脳梗塞の間接所見[5)6)7)]であるcapillary blush, early venous filling, swelling, slowing, arteriosclerosis等の所見を呈するもの，およびまったく異常所見のみられないものに分け，CT上の低吸収域の大きさを前述のL.M.S.Oに分けて比較した．発症後の時間は，閉塞部位の明確な症例（1）および（2）と同様に，発症後の血管撮影施行時を基準とした．

CT上の低吸収域の大きさおよび広がりは，発症4日以後に行なわれたCTにより判定し，fogging effect[8)]の疑われたものについてはそれ以降のCT上の変化を考慮した．mass effectを有した例ではこのmass effectを差し引いて，血管の支配領域に相当した低吸収域の広がりを想定した．

用いたCT像はすべてEMI 1,000によるものであり，血管撮影は造影剤注入開始より9.5秒間の連続撮影を用いた．

結　果

I）脳梗塞におけるCT上の低吸収域の広がりと社会復帰の面より見た予後との対比はTable 1に示すとうりである．CT上の低吸収域の大きさと予後には相関がみられ，低吸収域の小さいものは予後の良い傾向にあった．基底核部に限局した低吸収域にも同様の傾向が見られた．死亡した7例はすべて発症2日より10日の間に死亡しており，これらでは，CT上，脳室系に対する強い圧排所見を伴なった広範な低吸収域が認められた．また，これらの症例では出血を示すCT上の高吸収域は見られなかった．

II）CT上の低吸収域と血管撮影像との対比．

CTと血管撮影の対比を行なった186例中．血管の閉塞の見られたものは94例（50.5%），血管閉塞の名残りと考えられた血管腔の狭小化の見られたものは24例（12.9%），および，血管の閉塞が

Table 1 Relation between size of the low density area on CT and prognosis.

size of low density area	Grade of Prognosis						total
	I	II	III	IV	V	VI	
O	5	7	2	0	0	0	14
S	2 (2)	22 (8)	14 (3)	2 (1)	0	0	40 (14)
M	3	7	12	6	2	0	30
L	0	0	0	6	3	7	16
total	10 (2)	36 (8)	28 (3)	14 (1)	5	7	100 (14)

[size of the low density area on CT]
O: no low density area
S: area of one or two cortical branches of the middle cerebral artery
M: between L and S
L: area of almost whole cortical branches of the middle cerebral artery
[grade of prognosis]
I: complete recovery
II: minimal or mild deficit, independent in activities
III: moderate deficit, almost independent in activities of daily living
IV: at home, not independent in all activities of daily living
V: all dependent on daily nursing attention
VI: death
numbers in ( )...cases with the low density areas limited in the basal ganglia

見られず，脳梗塞の原因となった血管の閉塞部位を血管撮影上推定できないものは68例（36.6%）であった．

（1）血管撮影上，血管閉塞の見られた例（Table 2）

血管閉塞の認められた94例のうち，18例（19.1%）には副行路が見られず，34例（36.2%）には閉塞血管領域に部分的な副行路が見られ，残りの42例（44.7%）には閉塞血管領域のすべての皮質枝に副行路が見られた．以下，以上の3群に分けて結果を述べる．

Table 2　Comparison between size of the low density area on CT and the area of the occluded artery, in cases with arterial occlusion on angiograms.

Time	C : A	Collateral Circulation none	incomplete	complete	Total	Total
−24h	C＞A					11
	C＝A	4			4	
	C＜A	2	4		6	
	C＝0			1	1	
−48h	C＞A					8
	C＝A					
	C＜A		6	2	8	
	C＝0					
−72h	C＞A					13
	C＝A	2	2	1	5	
	C＜A		3	3	6	
	C＝0			2	2	
− 7d	C＞A	1			1	16
	C＝A	3	2	1	6	
	C＜A		4	5	9	
	C＝0					
− 1m	C＞A		1		1	25
	C＝A	3	3	4	10	
	C＜A		6	5	11	
	C＝0			3	3	
1m−	C＞A	1	1		2	21
	C＝A	2		3	5	
	C＜A		2	6	8	
	C＝0			6	6	
Total		18	34	42	94	

C: low density area on CT
A: area of the occluded artery
O: no low density
h: hours, d:days, m: month, Time: when angiography was done

Table 3　Comparison between size of the low density area on CT and area of the narrowed artery, in cases with arterial stenosis on angiograms.

Time	C : A	Total	Total
−24h	C＞A		4
	C＝A	1	
	C＜A	3	
	C＝0		
−48h	C＞A		2
	C＝A		
	C＜A		
	C＝0	2	
−72h	C＞A		0
	C＝A		
	C＜A		
	C＝0		
− 7d	C＞A		7
	C＝A	1	
	C＜A	3	
	C＝0	3	
− 1m	C＞A		9
	C＝A	2	
	C＜A	3	
	C＝0	4	
1m−	C＞A		2
	C＝A		
	C＜A	2	
	C＝0		
Total		24	

A: area of the narrowed artery
C and O...same as in table 2

a）副行路の見られなかった群

副行路が全くみられなかった18例のうち，6例は発症24時間以内に血管撮影が行われ，このうち4例は閉塞血管領域とCT上の低吸収域とは一致したが，他の2例では閉塞血管より低吸収域の方が小さかった．各々，血管撮影上，左および右の内頚動脈の閉塞がみられたにもかかわらず，CT上の低吸収域は同側被殻部に限局する小さなものであった．これらの症例の血管撮影施行は，それぞれ発症後5時間および20時間に行われた．この

Table 4 Size of the low density area on CT and angiographycal findings, in coses without arterial stenosis or occlusion on angiograms.

Time	CT \ A	capillary blush, EVF, swelling	slowing	arteriosc-lerosis	normal	Total	
—24h	L						6
	M						
	S			2		2	
	O		1		3	4	
—48h	L						5
	M						
	S			1		1	
	O	2		1	1	4	
—72h	L						2
	M						
	S	1				1	
	O				1	1	
— 7d	L			1		1	18
	M	2		2		4	
	S	2	1	3	3	9	
	O			2	2	4	
— 1m	L	1				1	17
	M	6	1		1	8	
	S			1	2	3	
	O		1	1	3	5	
1m—	L		1		1	2	20
	M	1		2	3	6	
	S		1	1	2	4	
	O			3	5	8	
Total		15	6	20	27	68	

CT: size of the low density area on CT
L, M, S and O...same as in table 1
A: angiographical findings
EVF: early venous filling.

うち左内頚動脈閉塞の例では，発症後5日目に施行された両側頚動脈撮影にて，左前大脳動脈および左中大脳動脈の皮質枝の後大脳動脈よりの逆行性の造影が認められた．18例中の残りの12例は発症後49時間以降に血管撮影が施行されているが，これらの例では，すべて，閉塞血管領域全体に低吸収域が見られた（Fig. 1）．さらにこのうち2例では，CT 上の低吸収域は閉塞血管の支配領域を越えていた．

b）副行路が部分的に見られた群

血管撮影上，不完全な副行路が見られた34例中，48時間以内に血管撮影が行われ，この副行路が証明された10例では，CT 上低吸収域のないものはなかったが，すべて CT 上の低吸収域は閉塞血管領域よりも小さかった．さらにこのうち5例では CT 上の低吸収域は副行路のない領域よりも小さかった．

発症後3日以後に血管撮影が行われた24例では，CT 上の低吸収域と閉塞血管の支配領域の大きさとの間に一定の傾向は見られず，CT 上の低吸収域が閉塞血管領域より大きいものが2列，それらが一致するものが7例あったが，半数以上の15例では CT 上の低吸収域は閉塞血管領域より小さかった．しかし，これら24例のうち CT 上低吸

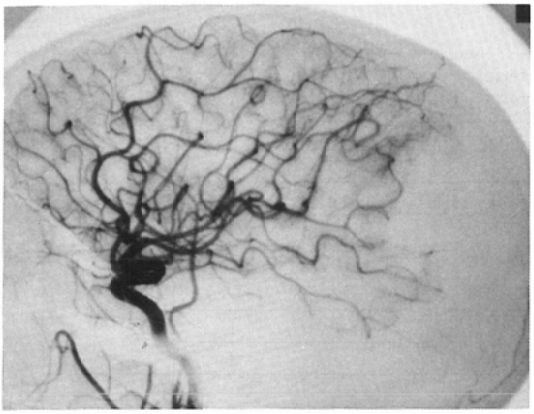

Fig. 1-a

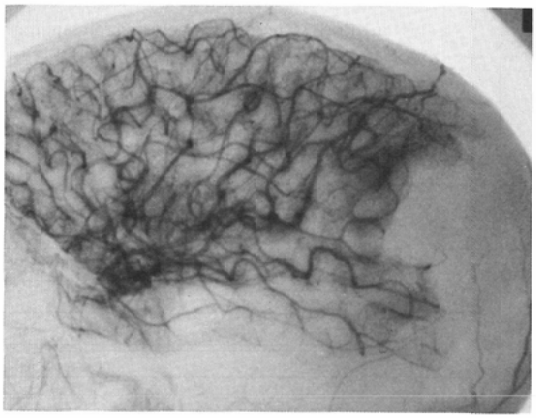

Fig. 1-b

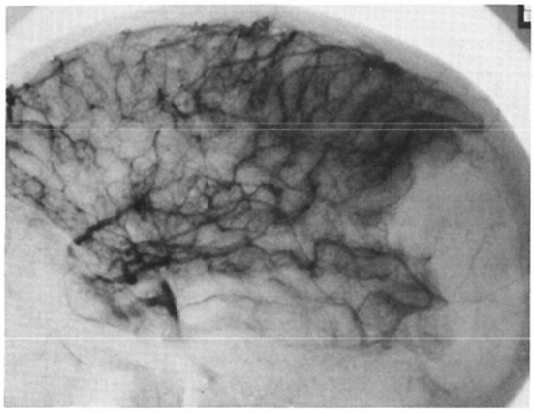

Fig. 1-c

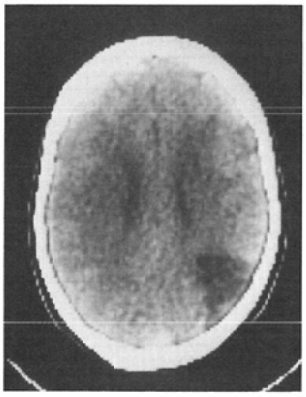

Fig. 1-d

Fig. 1 Right carotid angiography was done 20 days after onset. Occlusion of the angular artery is noted, without any collateral circulation. Capillary blush is visualized in parietal region. (a, b, c). Localized low density area is recognized at the right angular region on CT, which was performed 30days after onset (d) No abnormal density is visualized in parietal region.

収域の見られなかったものは1例もなかった.

c）副行路が閉塞血管の支配領域全域に見られた群

血管撮影上，閉塞血管のすべての分枝に副行路の見られた42例中，発症24時間以内に血管撮影が施行されたものは1例のみであった．この例では，発症20時間に血管撮影が行なわれ，右中大脳動脈本幹の閉塞が証明されたが，同領域への前大脳動脈および後大脳動脈よりの完全な逆行性の副行路が見られ，CT 上異常低吸収域の出現が見られなかった（Fig. 2).

発症25～48時間に完全な副行路の確認された2例では CT 上低吸収域は見られたが，それらはすべて閉塞血管領域より小さかった．このうち1例では，Precentral artery および central artery の本幹の閉塞が見られたが，CT では central artery の領域の一部のみに限局した小低吸収域が見られたのみであった．他の1例では，posterior parietal artery, angular artery および middle and posterior temporal arteries の本幹の閉塞が見られたが，CT では被殻部および側頭葉の一部にのみ限局した低吸収域が見られるのみであった．さらにこれらの

2例では，閉塞血管領域以外にも著明な血流の遅延が認められ，発症時の血管閉塞部位は写真上見られた部位よりも近位部であったと考えられた．

発症49～72時間に血管撮影の行われた6例のうち，1例では閉塞血管領域とCT上の低吸収域は一致したが，3例ではCT上の低吸収域の方が小さく，残りの2例ではCT上低吸収域はまったく認められなかった．CT上の低吸収域と閉塞血管領域とがほぼ一致した1例は，中大脳動脈の末梢枝の領域の梗塞であったが，この症例では，内頸動脈サイフォン部および中大脳動脈本幹にも著明な管腔の狭小化が見られた．

完全な副行路が発症72時間以降に証明された33例のうち，閉塞血管支配領域とCT上の低吸収域

Fig. 2-a

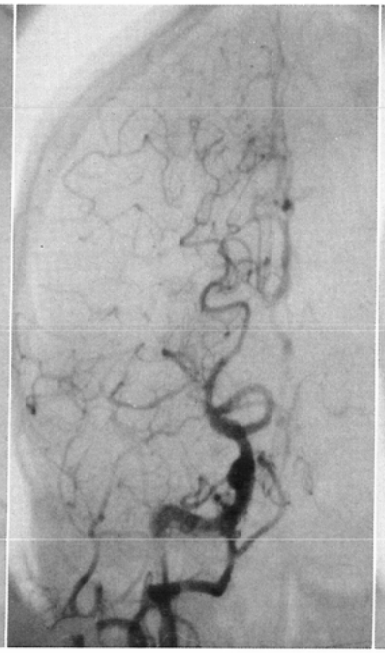

Fig. 2-b

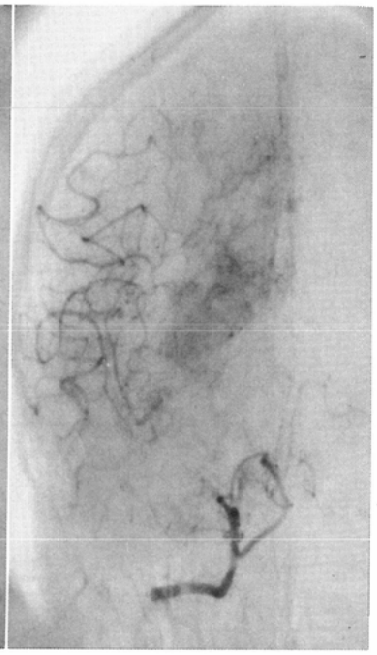

Fig. 2-c

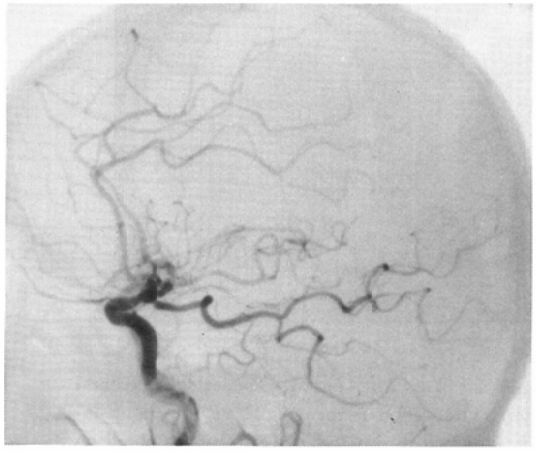

Fig. 2-d

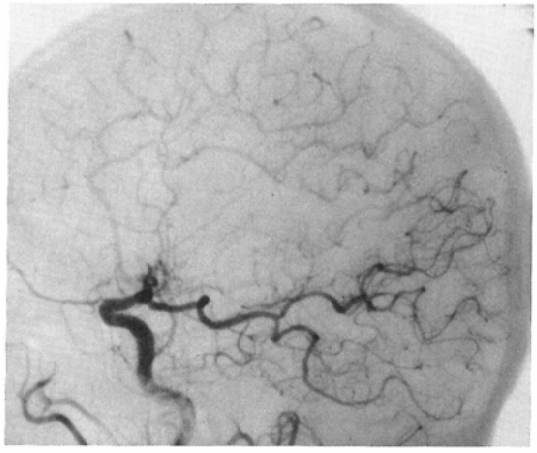

Fig. 2-e

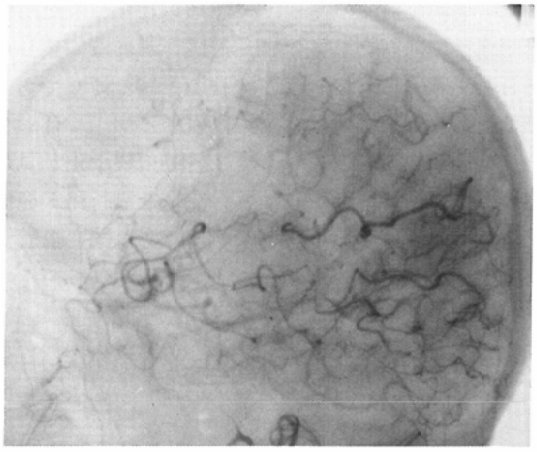

Fig. 2-f

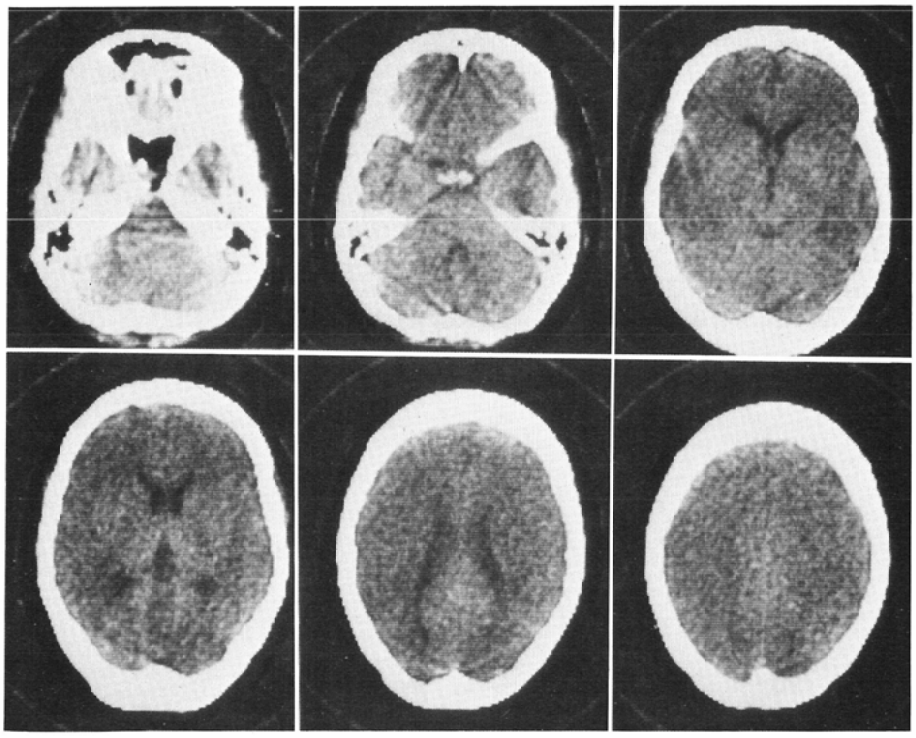

Fig. 2-g

Fig. 2 Right retrograde brachial angiography was performed 20 hours after onset. The middle cerebral artery is occluded at its origin (a). Complete collateral circulation is recognized via the right anterior cerebral and the posterior cerebral arteries (b, c, d, e, f). No low density area is noted on CT, 5 days after onset (g).

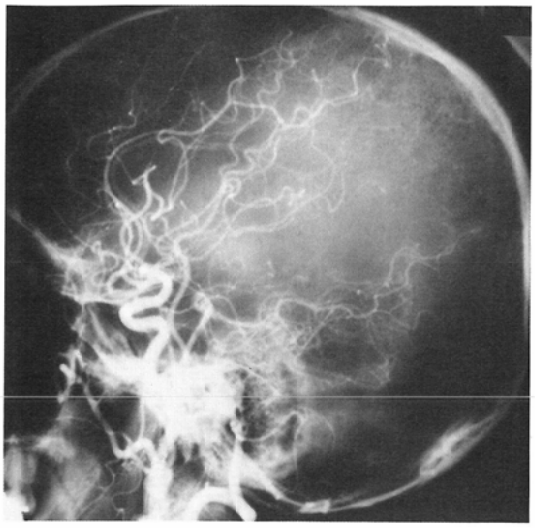

Fig. 3-a

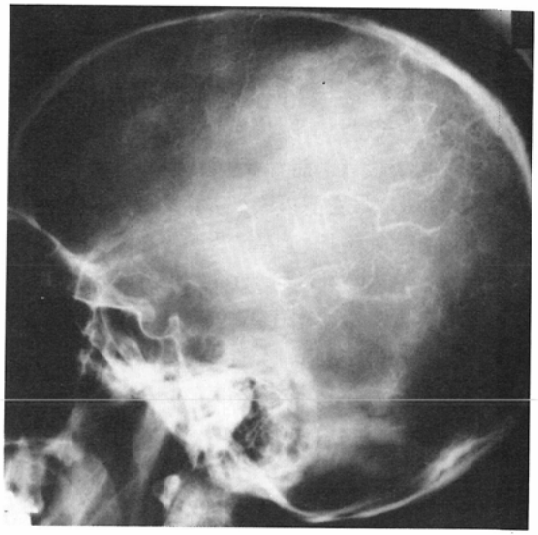

Fig. 3-b

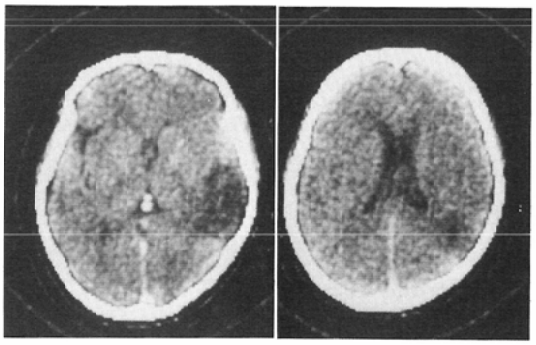

Fig. 3-c

Fig. 3 Right retrograde brachial angiography on 23 days after stroke. Occlusion of the angular and the posterior temporal arteries is noted (a), and these arteries are opacified retrogradely (b). Against complete collateral circulation, localized low density area is visualized on CT, at the site of the occluded arteries (c).

がほぼ一致したものが8例あったが(Fig. 3), 16例では後者が前者より小さく, a, b 群と異なり, CT 上低吸収域の見られなかったものが9例含まれていた.

(2) 血管撮影上, 発作の原因となったと考えられる血管狭小化のみられた例 (Table 3)

血管撮影上, 臨床的に脳梗塞の原因となったと考えられる部位に一致して血管腔の狭小化のみられた24例のうち, 15例では内頚動脈に, 7例では中大脳動脈本幹に, 2例では中大脳動脈末梢枝に狭窄がみられた. 発症48時間以内に血管撮影が行われた6例中5例では, CT 上に低吸収域は全くみられなかった. 24時間以内に血管撮影が行われた1例で, CT 上低吸収域がみられたが, 内頚動脈の狭窄に対して, CT 上では precentral, central, および anterior parietal arteries の領域と基底核の一部に低吸収域がみられた. また, この例では, 血管撮影上中大脳動脈領域の著明な血流の遅延が認められた. 発症73時間後に血管撮影が行われた18例では, 狭窄血管領域内の低吸収域

の大きさは，それが全くみられないものから，狭窄血管の支配領域全体に及ぶものまで，さまざまであった．しかし，狭窄血管支配領域とCT上の低吸収域が一致するものはこのうち3例に過ぎず，8例では後者が前者より小さく，7例ではCT上に低吸収域を認めなかった．

(3) 血管撮影上，血管の閉塞や発作の原因と推定される狭窄の見られなかった例 (Table 4)

血管撮影上，動脈の閉塞や狭窄が見られず，完全な再開通が形成され，発作の原因となった正確な血管の閉塞部位を推定し得なかった68例のうち，capillary blush, early venous filling あるいは swelling の所見を呈したものは15例 (22.1%)，血流の slowing のみを示したものは6例(8.8%)，動脈の延長や壁の不整等の動脈硬化の所見のみを呈したものは20例 (29.4%)，血管撮影上まったく異常所見のなかったものは27例 (39.7%) であった．

発症24時間以内に血管撮影が施行された6例のうち，slowing のみを呈した1例と，異常所見のなかった3例にはCT上低吸収域は認められなかった．残りの2例は動脈壁の不整を呈し，このうち1例ではCT上基底核部に限局した小さい低吸収域がみられたのみであった．他の1例では，anterior parietal artery の領域に小低吸収域が見られた．発症25～48時間に血管撮影が施行された5例では，1例を除いて，CT上，低吸収域の出現を見なかった．低吸収域のみられた1例では，血管撮影では動脈壁の不整を呈し，CTでは corona radiata に限局した小さい低吸収域がみられたが，その吸収値は脳脊髄液にほぼ等しく，それ以前の血管障害によるものと考えられた．発症49時間より72時間の間に血管撮影が施行された2例のうち，1例は血管撮影上患側大脳半球全体の軽度の swelling を呈しているにもかかわらず，CTでは基底核部に小さい低吸収域を呈したのみであり，他の1例は血管撮影およびCT上に異常所見がないものであった．

以上，発症72時間以内に血管撮影が施行され，血管の閉塞または狭窄がみられず，再開通がすでに形成された例ではCT上の低吸収域が全く認められなかったものが多く (69%)，低吸収域が認められても，基底核あるいは白質深部に限局する小さいものであった．発症73時間以後に血管撮影が施行された55例では，CT上の低吸収域の大きさに一定の関係は認められず，CT上の低吸収域は大きいものから，全くみられないものまで種々であった (Fig. 4)．但し，発症73時間より1カ月の間に血管撮影が施行された35例のうち，capillary blush, early venous filling, swelling あ

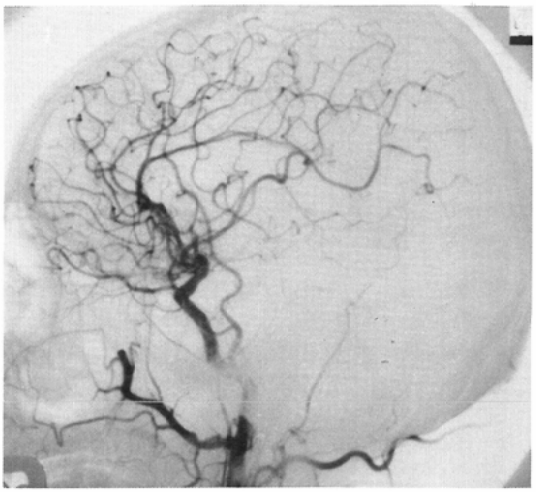

Fig. 4-a

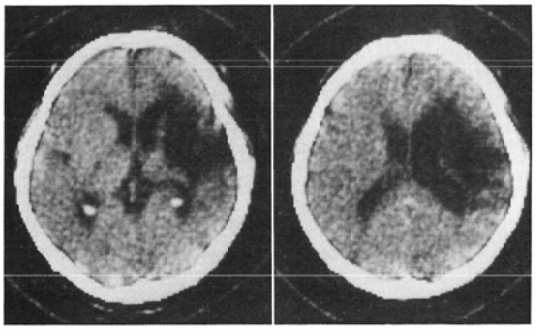

Fig. 4-b

Fig. 4　No arterial occlusion or narrowing is recognized in right carotid angiography (a) performed 1 month after onset, but localized low density area is visualized in CT, at the right prefrontal to anterior parietal region, including the insula (b).

るいは slowing の認められた14例では，CT 上の低吸収域はL～Mが10例と多く，低吸収域のないものは1例のみであったのに対し，同時期にこれらの所見がみられなかった21例では，CT 上の低吸収域がL～Mのものはむしろ少く（4例）低吸収域を呈さないものが8例含まれていた．

考　察

コンピューター断層（CT）出現以前の脳梗塞の広がりの判定は主に脳シンチグラムによってなされたが，早期あるいはシンチグラム陰性のものでは，血管撮影上の血管の閉塞部位と臨床症状より実際の梗塞巣の広がりが推定されてきた．しかし，CT ではほぼ正確に脳梗塞巣をとらえ得る．

今回の目的の1つである CT 上の低吸収域の大きさと予後との比較は，中大脳動脈領域の complete stroke を来たした症例で，発症後の経過を観察し得たものについて行ったが，予後の良否は CT 上の低吸収域の大きさに相関しており，CT 上の低吸収域の小さいものほど予後は良好であり，低吸収域の大きいものほど予後は悪かった．死亡した7例はいずれも広範な低吸収域を呈し，発症後10日以内に死亡している．予後に関しては，CT 上の低吸収域の大きさと，社会復帰の面よりみた予後との関係についてのみ検討したため，梗塞巣の部位と個々の機能の回復との関係については，今回検討していない．しかし，多くの機能が集約される基底核部に限局するものも同様な傾向を示した．

動脈の閉塞後の脳梗塞巣の完成までには種々の因子が影響するであろうが，その後の同部位への副行路形成あるいは閉塞血管の再開通が大きくこれに関与することは当然である[9)10)]．従来，閉塞性脳血管障害における閉塞血管の再開通は，発症6時間以内に形成されなければ有効でないと考えられており[11)~13)]，秋谷は[14)] squirrel monkey を用いた実験で，一時的に中大脳動脈血流遮断術により，血管閉塞後数時間で血行再開が起っても症状改善はないと述べている．また，Ames は[15)]，albino rabbit を用いた実験で，短時間の脳虚血で微細血管の血管内細胞の膨化が起こり，血流再開を起こさせないことを "no-reflow phenomenon" として述べている．しかしながら，一方では，脳梗塞例においては，副行路の形成良好なものに臨床症状の軽度なものが多いことも報告されている[9)10)]．

今回の検討では，閉塞血管の再開通あるいは副行路形成の正確な時期を推定することは不可能であったが，発症20時間後の血管撮影では副行路がみとめられなかったにもかかわらず，CT 上の低吸収域が非常に小さく限局したものであった例もあった．発症72時間以内に副行路や再開通が証明された例では，CT 上の低吸収域は閉塞血管の支配領域に比し小さかった．これらのことより，脳梗塞においては，発症後6時間より更に遅い，24時間から72時間の間の閉塞血管の再開通あるいは副行路形成も，CT 上の最終的な低吸収域に影響し得ると考えられる．血管閉塞機点発生後6時間以内では CT 上の低吸収域は出現しないといわれている[16)]．これ以後の血管再開通あるいは副行路の形成が CT 上の低吸収域出現に影響し得るか否かは血管閉塞が血栓であるか塞栓であるか，また動脈硬化の程度，年齢なども影響すると考えられるが，発症6時間を過ぎてなお CT 上に低吸収域が出現しない症例に対しては，さらにその後の再開通あるいは副行路形成が，CT 上出現するであろう低吸収域を小さくとどめ得，劇的な早期の臨床症状の改善は望めぬとも，それ以後の予後に大きく影響し得るであろう．

一方では，早期の再開通は出血性梗塞の原因となり，むしろ症状を悪化させるといわれている[17)20)]．再開通によって致死的な出血性梗塞の発生を予想し，開通した動脈の結紮を示唆したものすらある[18)]．しかし，今回の検討では，発症72時間を過ぎて，再開通あるいは副行路の見られない部位では CT 上の低吸収域の出現はまぬがれ得ないと考えられた．また，今回検討した症例では，CT 上確認できた梗塞巣内の出血が，その時期およびそれ以後に臨床症状を悪化させた例は1例もなかった．また死亡した7例ではすべて CT 上に異常高吸収域は見られていず，発症2日で死亡し

た1例を除いて，CT 上，広範な低吸収域と脳室系に対する強い圧排所見および脳底部脳槽の消失が見られた．閉塞血管再開通の所見である capillary blush や early venous filling の所見を呈した例では，それを示さなかった再開通例に比し，発症72時間以降で低吸収域の大きなものが目立った．それ以前にこの様な所見が見られることはむしろ稀とはいえ，発症後72時間以前に再開通が証明された例では，CT 上の低吸収域が小さいかまったく見られていなかった．いずれにしても，発症72時間を過ぎて，副行路あるいは再開通の見られない部位には確実に CT 上低吸収域が出現しており，これが，個々の予後に大きく影響し得ることは，出血性梗塞との関係で再検討を要することであろう．

尚，形成された副行路や部分的な再開通がすべて血管撮影上認められるとは限らず，血管撮影上血行が見られなくとも，血管吻合術時には肉眼的にこれが認められることは良く経験される．しかし，今回の検討では，有効血流の判定に血管撮影が有効であると考えられた．

結　論

Complete stroke を呈した内頚動脈領域の血管閉塞において，予後，CT 像および血管撮影像とを比較し，以下の結論を得た．

1) CT 上の，固定した低吸収域が小さいほど，予後はよい傾向にある．

2) CT 上の低吸収域は，閉塞血管支配領域内に出現し，閉塞血管の再開通あるいは副行路形成がなければ，その出現はまぬがれない．

3) 閉塞血管支配領域における発症6時間以降の再開通あるいは副行路形成も，最終的な梗塞巣完成に影響し得る．

4) 梗塞巣完成に影響し得る再開通あるいは副行路形成の時間的限界は，症例によっても異なるが，発症24～72時間の間にあると推定される．

5) 発症73時間以後の血流再開は，梗塞巣の範囲に影響を与えない．

稿を終るに臨み，御校閲をいただきました東京女子医科大学脳神経外科学教室喜多村孝一教授ならびに同放射線医学教室田崎瑛生教授に深甚なる謝意を表します．また御指導をいただきました神経放射線科小林直紀助教授に深く感謝いたします．

なお，本論文の一部および要旨は，日本医学放射線学会第36回総会，第4回脳卒中学会総会および XI Symposium Neuroradiologicum においてそれぞれ発表した．

文　献

1) Bradac, G.B. and Oberson, R.: CT and angiography ir cases with occlusive disease of supratentorial cerebral vessels. Neuroradiology, 19: 193—200, 1980
2) 小林直紀，斉藤由子：脳梗塞とコンピューター断層撮影．神経研究の進歩，22：219—233，1978
3) Kohlmeyer, K.: Beziehungen zwischen Befunden der zerebralen Angiographie und der Computertomographie bei Schlaganfällen. Fortschr. Röntgenstr., 131: 361—368, 1979
4) Shafer, S.Q., Bruun, B. and Richter, R.W.: The outcome of stroke at hospital discharge in New York city blaks. Stroke, 4: 782—786, 1973
5) 山口昂一，上村和夫，高橋　弘：脳硬塞の脳血管撮影所見—検査時期との関連における検討．日医放会誌，31：1090—1098，1972
6) 山口昂一，上村和夫：脳硬塞の脳血管撮影による診断．臨放，21：127—135，1976
7) 渡会二郎，上村和夫，奥寺利男，山口昂一：急性期脳硬塞の脳血管造影所見—とくに追跡検査を行った中大脳動脈閉塞例の検討．脳と神経，28：769—777，1976
8) Becker, H., Desch, H., Hacker, H. and Pencz, A.: CT fogging effect with ischemic cerebral infarcts. Neuroradiology 18: 185—192, 1979
9) 亀山正邦：脳硬塞の病理—臨床的見地からみた問題点．最新医学，25：1227—1233，1970
10) 川上倖司：中大脳動脈閉塞症の臨床症状と脳循環．日本老年医学会雑誌，9：51—60，1972
11) Thompson, J.E., Austin, D.J. and Don Patman, R.: Endarterectomy of the totally occluded carotid artery for stroke. Results in 100 operations. Arch. Surg., 95: 791—801, 1967
12) Najafi, H., Javid, H., Dye, W.S., Hunter, J.A., Wideman, F.E. and Julian, O.C.: Emergency carotid thromboendoarterectomy. Surgical indications and results. Arch. Surg., 103: 610—614, 1971
13) 堀　重昭，渡辺孝男，鈴木二郎：頚部動脈閉塞の外科，脳卒中 II．p. 77—87，脳梗塞，に

ゆーろん社，川崎，1976
14) 新谷　彬：実験的中大脳動脈閉塞症に対する血流再健術の検討．脳神経外科，1：77—83，1973
15) Ames, A. III, Wright, R.L., Kowada, M., Thurston, J.M. and Majno, G.: Cerebral ischemia. II. The no-reflow phenomenon. Am. J. path., 52: 437—453, 1968
16) Drayer, B.P., Dujovny, M., Boehnke, M., Wolfson, S.K. Jr., Barrionuevo, P.J., Cook, E.E. and Vosenbaum, A.E.: The capacity for computed tomography diagnosis of cerebral infarction. Radiology, 125: 393—402, 1977
17) 入野忠芳，種子田護，南　卓男：臨床症状よりみた脳梗塞の血流再開．脳と神経，27：303—308，1975
18) 入野忠芳，種子田護，南　卓男，村田吉郎：脳梗塞における血性髄液—出血性梗塞診断の指標として．脳と神経，27：1289—1295，1975
19) 入野忠芳：脳血管閉塞の再開通現象．脳と神経，30：35 1—151，1978
20) 和田邦雄，南　卓男，桂田菊嗣：高度脳浮腫を呈した脳梗塞2例．出血性梗塞に関連して．脳神経外科，6：259—264，1978