The University of Osaka
Institutional Knowledge Archive

Title	経皮大腿動脈持続動注化学療法-3Frバルーンカテーテルの応用-
Author(s)	澤田, 敏; 藤原, 義夫; 小山, 司 他
Citation	日本医学放射線学会雑誌. 1990, 50(3), p. 240-248
Version Type	VoR
URL	https://hdl.handle.net/11094/19410
rights	
Note	

The University of Osaka Institutional Knowledge Archive : OUKA

https://ir.library.osaka-u.ac.jp/

The University of Osaka

日本医放会誌：50（3），240—248，1990（平2）

経皮大腿動脈持続動注化学療法

—3Fr バルーンカテーテルの応用—

鳥取大学医学部放射線部
澤田　敏　藤原　義夫　小山　司　勝部　吉雄
関西医科大学放射線科
加藤　勤　大嶋　太一
大阪大学付属微生物研究所病院放射線科
中村　仁信

（平成元年7月20日受付）
（平成元年9月4日最終原稿受付）

Percutaneous Transfemoral Arterial Placement of 3Fr. Balloon Infusion Catheter for Infusion Chemotherapy to Liver Tumor

Satoshi Sawada, Yoshio Fujiwara, Tsukasa Koyama and Yoshio Katsube
Department of Radiology, Tottori University School of Medicine
Tsutomu Kato and Taichi Oshima
Department of Radiology, Kansai Medical University
Hironobu Nakamura
Department of Radiology, The Research Institute for Microbial Disease, Osaka University

Research Code No. : 501.4

Key Word : Arterial infusion chemotherapy, Liver tumor, Balloon catheter

A 3Fr. single lumen balloon catheter was successfuly introduced for arterial infusion chemotherapy by percutaneous transfemoral arterial insertion.

This balloon catheter was used combined with 6.3 Fr. outer catheter coaxially. After placing the catheter into the target artery, the balloon catheter was ruptured by injecting 1 ml contrast medium. On the other hand the balloon was made as a leak balloon catheter by a small needle puncture before use. The some merits of this system were as follows:

Transarterial infusion chemotherapy can be followed immediately after making a diagnosis by transfemoral angiography. At the time of rupturing the balloon, we can see the area that must be infused under the conventional fuluoroscopy. In the case of leak balloon catheter no blood regurgitation throug the catheter was occured during the procedure because of elasticity of the rubber. In 40 patients having liver tumor we performed this method combined with continuous infusion of 5-fuluorouracil for 3 to 5 weeks and also once a week intra-arterial administration of mitomycin C and adriamycin. In some patients hyperthermia therapy was also carried out for the purpose of potentiation of cellular chemosensitivity by low temperature hyperthermia. The result of this therapy was as follows: CR; 10.3%, PR; 20.7%, NC; 63.9% and PD; 5.1%. No serious complications were encountered in our series except for some minor arterial troubles caused by catheter tip.

はじめに

近年，肝悪性腫瘍に対する放射線医学的な治療法として，原発性肝癌に対しては主として動脈塞栓療法が[1]，一方，転移性肝癌に対しては持続動注化学療法（以下持続動注と略す）が施行されており[2]，それぞれの作用機序に応じて治療効果をあげてきた．しかしながら従来より，この持続動注は動脈塞栓療法に比べて手技が複雑であるとされてきた．即ち，開腹によるカテーテルの留置，あるいは，大腿深動脈や鎖骨下動脈分枝の外科的切開法によるカテーテルの留置とリザーバーの植え込みなどの方法が取られていた[3)6)]．このため，持続動注はすくなからず簡便さに欠け，放射線科医が血管造影室で造影診断を下した後，一連の操作として持続動注を簡便に行うことは困難であった．

今回，筆者らは経皮経大腿動脈的に血管造影を施行し，診断と治療方針を決定した後，直ちに同部位から比較的長期間の持続動注を施行しえる方法を考案した．その結果，本法はきわめて有用かつ簡便な手技であることが確認されたので，手技の概要ならびにその結果を報告する．

対　象

昭和61年5月から平成元年4月までの3年間に関西医科大学付属病院，鳥取大学医学部付属病院ならびに関連施設を受診した肝悪性腫瘍患者を対象とした．患者の性別は男性30例，女性10例，年齢分布は13歳から69歳（平均55.2歳）であった．疾患の内訳は原発性肝癌で門脈腫瘍栓のために肝動脈塞栓術を施行しえなかった12例，結腸癌術後肝転移18例，胃癌術後肝転移8例，その他2例（卵巣癌，胆嚢癌の肝転移各1例）である．動注施行時の画像診断による肝転移の分類はH1：1例，H2：10例，H3：14例で，肝転移症例の原発巣は持続動注施行の平均11.6カ月（1カ月～34カ月）前に切除されていた．

方　法

1）用いた器具

血管造影診断用として7FrのKansai-B型カテーテル(Cook)，7Frのシースイントロデュサー(Cook)，0.038インチのガイドワイヤー（Medrad)を用い，その他に，持続動注用として6.3Frのノン・ティパードsawada親カテーテル(Cook)，3Frのシングル・ルーメンバルーンカテーテル(WOC-sawada, CooK，クリニカルサプライ）及び3mmのエンボリコイル(Cook)と持続動注用ポンプ，MP-22（シャープ）である（Fig. 1）．



Fig. 1　3Fr. WOC-Sawada catheter (left) and 6.3Fr. non-taperd outer catheter (right).

2）方法

経皮経大腿動脈的に肝血管造影を施行した後，持続動注の適応があれば，1）シースイントロデュサーを介して6.3Frのノン・ティパードsawada親カテーテルを腹腔動脈あるいは総肝動脈に留置する．その後，2）6.3Frの親カテーテル内に3FrのWOC-sawadaバルーンカテーテルを挿入し，目的とする総肝動脈あるいは固有肝動脈にまで進める．3）バルーンを膨らました状態で先端を固定しながら親カテーテルとシースイントロデュサーを穿刺部位から抜去し，同時に鼠径部を圧迫止血する．4）3Fr・WOC-sawadaバルーンカテーテルの近位端をカットし，親カテーテルとシースを抜き去って，5）三方活栓を付けた23Gの鈍針で再びバルーンを膨らませておく．

その後，局所麻酔下に穿刺部位の下方約4～5cmの部位からエラスター針で皮下を通して穿刺部位まで貫き，ガイドワイヤーと逆流防止弁を切

り放したシースを用いて皮下トンネルを作成，7）このシースの中に3Fr・WOC-sawadaカテーテルを通して，穿刺部位から離れた皮膚面にカテーテルを出す．8）その後，1mlの造影剤を急速に注入して，バルーンを破裂させて，9）皮膚面でカテーテルをループ状に固定した後，インフュージョンポンプに接続する．

なお，これらの手技を行っている間は助手が出血を防ぐ意味で，軽く鼠径部を圧迫しておく必要があるが，手技の終了後は通常，約15分間の圧迫で止血可能である．また，止血が困難な場合でも，1kgの砂嚢を伴創膏固定するだけで十分である．

また，持続動注カテーテルの先端が総肝動脈に留置する必要のある症例では胃十二指腸動脈の起始部をエンボリコイルで閉塞し，薬液の胃，十二指腸への流入を防いだり，副肝動脈が存在する場合にもエンボリコイルで血流変更を行ってからカテーテルの留置をおこなう必要がある．

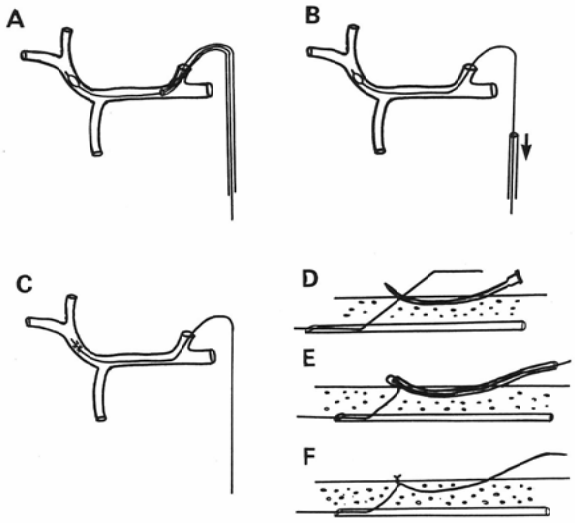

Fig. 2　Schema of the procedure:
A: After placing the outer catheter at the orifice of celiac trunk 3Fr. catheter is advanced to the common hepatic artery.
B: The outer catheter is withdrowing
C: The balloon is ruptured by means of injection of 1ml contrast medium. In the case of leak balloon method this procedure is omitted.
D: The elaster needle is inserted from 4～5cm below the puncture site.
E: The sheeth introducer is placed over the guide wire. Then the catheter is advanced into the sheeth after cutting its proximal portion.
F: The catheter is placed under the skin after withdrowing the sheeth.

また，目的とする留置血管が細い場合にはバルーン破裂による血管損傷を避ける意味で，予め3F・WOC-sawadaバルーンカテーテルを生食水で膨らませた後，23Gの注射針でその先端に小さな孔をあけ，リークバルーンとして用いた（Fig. 2）．

3）使用薬剤および治療スケジュール

用いた抗癌剤としては5-FU(協和醗酵)，アドレアシン（協和醗酵）およびマイトマイシンC（協和醗酵）で，その投与方法は5-FUを治療期間に応じて250mg/日～750mg/日（総量5,250mg～10,500mg）を持続動注し，一方，アドレアシンおよびマイトマイシンCを各10mgずつ，1週間に1回の割合で，持続動注カテーテルを介してone shot注入した（平均3回）．なお，症例によっては（34症例）抗癌剤のone shot動注時に8MHzのRF波による温熱療法（サーモトロンRF8，山本ビニター）を3回～8回（平均6回）併用した．

持続動注の期間は3週間～8週間（平均3.8週間）であり，その内の11症例においては1週間～6カ月のインターバルで持続動注を数回繰り返した．

なお，持続動注の間，カテーテル内外の血栓形成を防止する目的でパナルジン（第一製薬）400mg/日を経口投与し，動注ポンプ内にヘパリンを2,000～6,000単位/日の割合で使用した．

結　果

A．3Frバルーンカテーテル留置の技術的な面に関して

1）持続動注カテーテルの留置血管

本法を施行した症例は40例で，延べ回数は58回であった．カテーテル先端の留置部位は腹腔動脈幹5例，総肝動脈23例，固有肝動脈18例，右肝動脈4例，左肝動脈6例，上腸間膜動脈から分岐する副肝動脈2例であった（Fig. 3）．

2）合併症

合併症に関しては，穿刺部位以下の血栓形成に

Fig. 3　Plain abdomen : The catheter is placed into the proper hepatic artery.

よる下肢動脈の閉塞やカテーテル挿入に起因する感染症ならびに血腫形成などはいずれも経験しなかった.

経過観察のために行ったDSAによる再造影検査ならびにラジオアイソトープを用いた血流シンチグラムでは，局所的な動注領域の変化が58回の持続動注中9回（15%）に認められた．その内訳はカテーテル先端の移動3回，カテーテルの閉塞3回，留置血管の閉塞2回，局所血管の狭窄1回であった.

また，動注領域の変化は示さなかったが薬液注入による局所的な胃十二指腸動脈の動脈瘤の形成1回，バルーンの破裂に起因する動脈壁損傷2回であった（Fig. 4, 5).

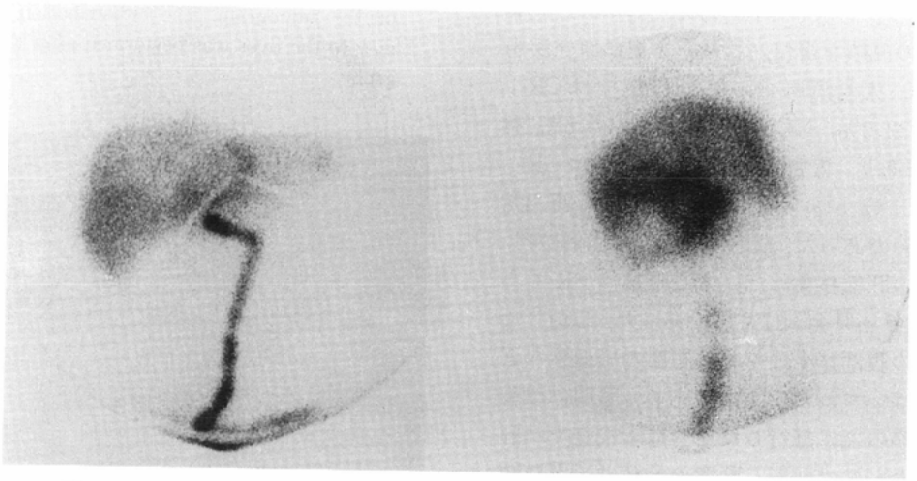

Fig. 4　Liver scintigram injecting radionuclide through the infusion catheter : This scintigram indicates a good distribution of the drug throughout the liver.

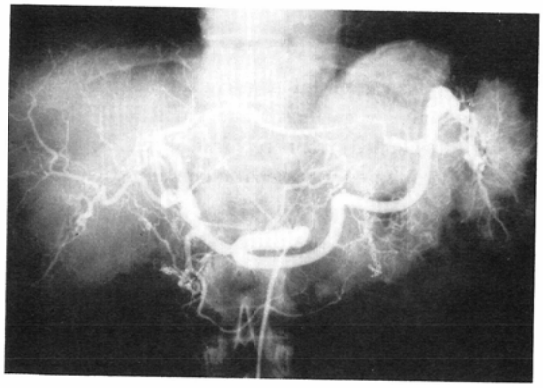

Fig. 5　Follow up angiogram 3 weeks after infusion therapy : Aneurysmal dilatation is seen at the proper hepatic artery, site of balloon rupture. This change is due to disproportion of the arterial caliber and baloon diameter. In this case we should use the leek balloon method.

3）経過

本法を施行された担癌患者はいずれも院内歩行は無論のこと通常の院内生活には全く支障がなく，在宅治療（1例）や外泊（2例）を許可された症例もある．また，1例は患者がカテーテルの再挿入を拒否したため3カ月間の留置を行ったが合併症は一切経験しなかった．治療期間が終了すれば3Fカテーテルをそのまま引き抜き1～2分間の圧迫止血で特別な操作を要しない．

B．臨床応用について

4）抗腫瘍効果

今回，原発性肝癌に対しては腫瘍径の変化による効果判定を行わなかったが，転移性肝癌に対してはCTを用いて，固形癌化学療法直接効果判定基準にしたがって判定した[4]．その結果，CR；10.3%, PR；20.7%, NC；63.9%, PD；5.1%（奏功率31%）の成績を得た．これらを更に原発疾患別にみると，大腸癌原発の肝転移例ではCR；0%，PR；22.2%，NC；72.2%，PD；5.6%（奏功率22%）であり，胃癌原発の肝転移例ではCR；12.5%，PR；12.5%，NC；50.0%，PD；25.0%（奏功率25%）であった．なお，その他の症例の内，卵巣癌原発の肝転移巣にたいする結果はPRであり，また，胆嚢癌原発例はCRであった．しかしながら，患者の腹部膨満感や右季肋部の圧迫感などの臨床症状はいずれの症例においても著明に改善し，経過観察の為に施行した血管造影検査では肝腫大の著明な軽減は55%，軽度の軽減は15%に認められた．また，腫瘍のVascularityの程度はいずれの症例においても持続動注前に比べて著しく減少した（Fig. 6, 7, 8）．

CEA，フェリチン，アルファフェトプロテイン値の推移は多くの症例で改善され，持続動注の効果が示された（Table 1）．

考　案

持続動注の手技は現在次の如く分類される．即ち，手術時に動注カテーテルを体内に埋め込む観血的な方法．左上腕動脈を介してカテーテルを直接穿刺によって留置する方法．左鎖骨下動脈分枝を切開露出してカテーテルを留置する方法．大腿深動脈を切開露出してカテーテルを留置する方法，および，大腿動脈を直接穿刺してカテーテルを留置する方法などが報告されている[5]．

手術的な操作によるカテーテルの留置法は原発巣の切除と同時に外科医によって行われることが

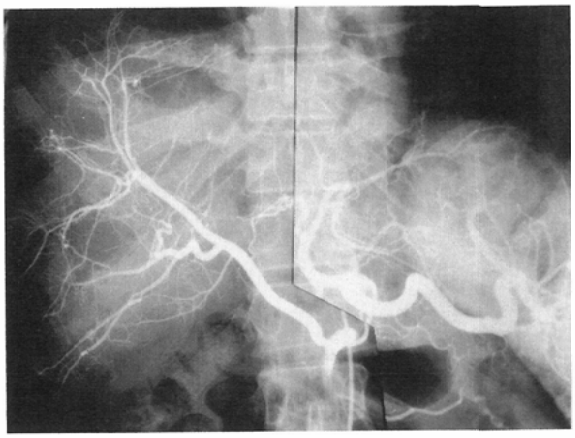

Fig. 6 Patient: H.M. 45y, (M), Multiple liver metastases from rectal cancer (N.C. case)
(a): Superior mesenteric artery is giving off the right hepatic artery. Also intrahepatic branches are streched because of multiple liver metastases on the angiogram. The redistribution of blood flow to the liver was performed after this angiogrphy.

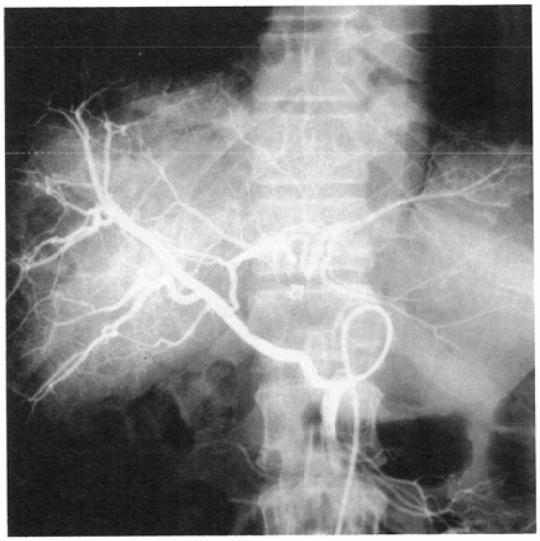

(b): 6 weeks after Infusion chemotherapy liver size is makedly decreased and blood to the left lobe is supplied from replaced right hepatic artery via dilated intrahepatic comunication.

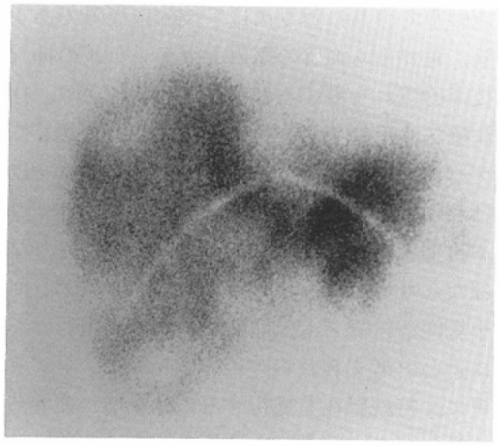

a

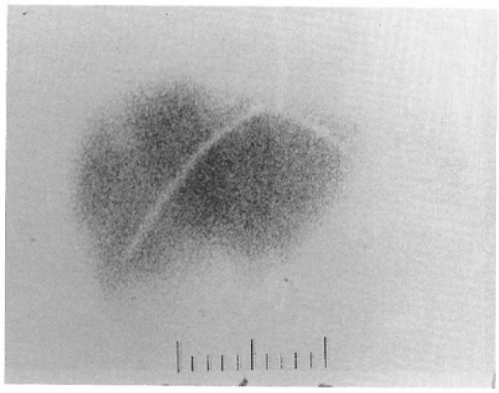

b

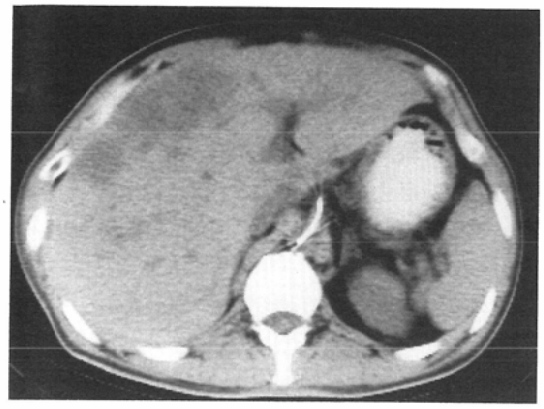

c

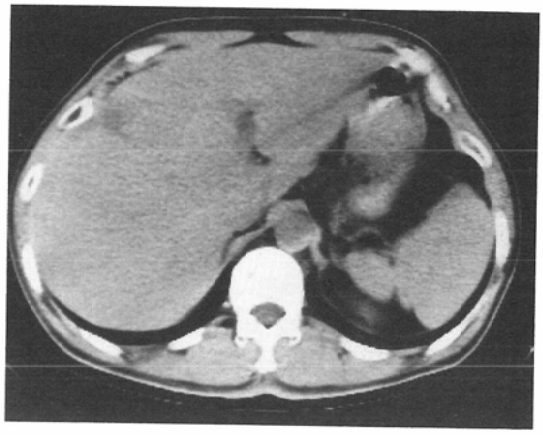

d

Fig. 7　Patient : M.S. 51y, (M), Multiple liver metastases from rectal cancer (P. R. case)
Liver scintigram shows marked decrease of liver size by 6 weeks infusion chemotherapy (a, b). CT image (c) 15 weeks after the procedure shows marked decreased tumor size compared to the pre-treatment CT image (d).

多い．また，術後の経過観察中の再発例に対しては転移巣の切除をも含めた開腹処置にともなって施行されることがあるが，画像診断の発達した今日，肝転移巣の外科的処置の適応に対する診断は比較的容易であり，不完全な腫瘍の切除後に動注カテーテルの留置を目的とした再開腹は放射線科医の立場からはできるだけ避けたいと考えられる．

また，左上腕動脈を動注のルートとして用いる場合は一般的に下肢動脈を用いる場合に比べて患者の運動制限が少ないと考えられているが，この方法は上腕動脈自体が比較的細く，また，カテーテルの走行ルート中に椎骨動脈領域が含まれている．このため，上腕動脈の穿刺部位以下の血栓形成の可能性は太い動脈よりも高く，筆者らは可能な限り太い動脈を用いるべきであると考える．また，このルートを用いた頭頸部領域に関する合併症の報告は少ないが，鎖骨下動脈起始部の血栓形成が高頻度に認められたとの報告もある[6]．通常の血管造影検査時でも経大腿動脈法より経上腕動脈法からの方が合併症の頻度が高いことからも，筆者らは動注ルートとして，このルートを用いる

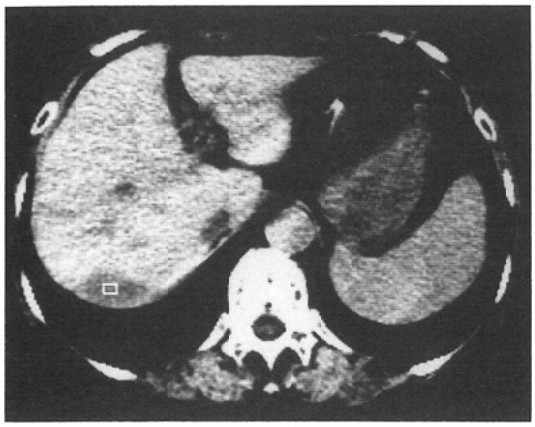

a

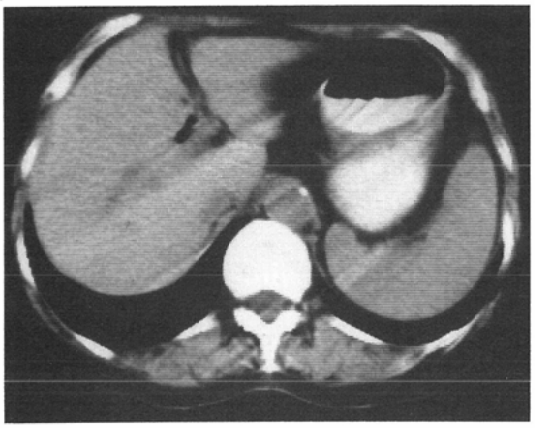

b

Fig. 8 Patient: N.M. 67y, (F), Liver metastasis from gallbladder carcinoma (C.R. case)
Single metastasis is noted at right upper posterior segment (a) however metastasis is cured completely as shown on the CT taken 4 month after infusion chemotherapy (b).

ことは，潜在的に重篤な合併症を引き起こす可能性をのこしていると考えられ，原則的に筆者らはカテーテルを長期間留置する動注ルートとして，頭頸部領域を含むルートは避けたいと考えている．

左鎖骨下動脈を用いる場合もその合併症に対する考え方の原則は上腕動脈を用いる方法と大差は無い．また，この鎖骨下動脈を用いる場合はその分枝からアプローチを行うため，切開法によらなければならない．この切開法は，放射線科医が血管造影室で容易に行うには手技的に複雑であり，実際，荒井らも血管の露出とカテーテルの挿入には技術的慣れを要するとのべている[5]．更に，持続動注療法はそのカテーテルの留置期間を通じて，カテーテルの機能不全に対して万全の処置を取らなければならず，一旦，持続動注カテーテルの交換や再挿入が必要となれば，速やかに対処しなければならない．しかし，荒井ら[6]の方法では，たとえ小切開と言えども，同部位からの再施行は不可能に近いと考えられる．

更に，持続動注を施行するには事前に血管造影を施行して，血管解剖と腫瘍の局在性を診断しておかなければならず，場合によってはエンボリコイルを用いての血流変更術も必要となる．従って，これらの方法では二期的な操作を避け得ない．

このため，筆者らは血管造影による診断を行った時点で持続動注の適応となれば，直ちに比較的長期間の持続動注を行える方法を考案した．従来より，この経大腿動脈的なアプローチは大腿深動脈を切開露出し，カテーテルを挿入する方法が一般的であった．

即ち，大腿動脈の直接穿刺法では術後の出血等の合併症，患者の運動制限，また，カテーテルの留置期間は1週間が限度と考えられてきたが，筆者らは3Frというきわめて細いカテーテルを用いる事と抗凝固剤の併用で従来考えられていた欠点をすべてクリヤーした．また，バルーンをカテーテルの先端に付けることにより，後述の如き有用性を付加した．この論文の第一の目的は筆者らの細いカテーテルを用いた大腿動脈直接穿刺法の安全性とその有用性を強調することにあり，次いで，動注療法のルートの選択に対する基本的な考え方にある．即ち，要約すると，筆者らの方法はセルジンガー法で血管造影診断に用いた大腿動脈からのルートをそのまま使用できることに大きな特徴がある．また，使用したカテーテルの径は3Frときわめて細い．このためカテーテル留置に起因する下肢動脈の閉塞や血腫形成などの合併症は前述の併用薬の効果ともあいまって一例も経験していない．その上，カテーテル留置後，24時間たてば通常の院内生活には一切の不都合はない．この理由

Table 1 Comparison of blood serum CEA (a), α-Fet protein (b) and ferritin (c) before and after infusion chemotherapy.

a

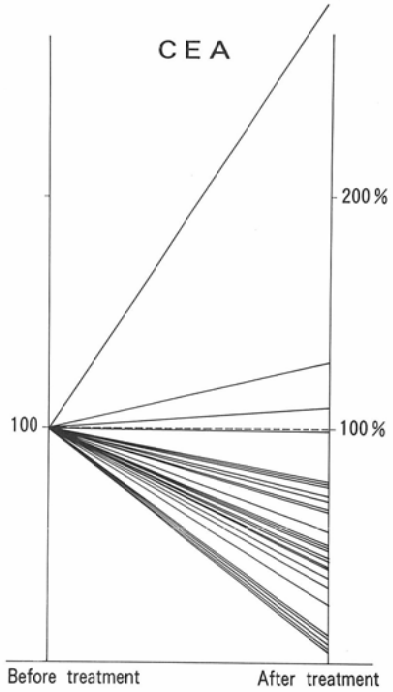

b

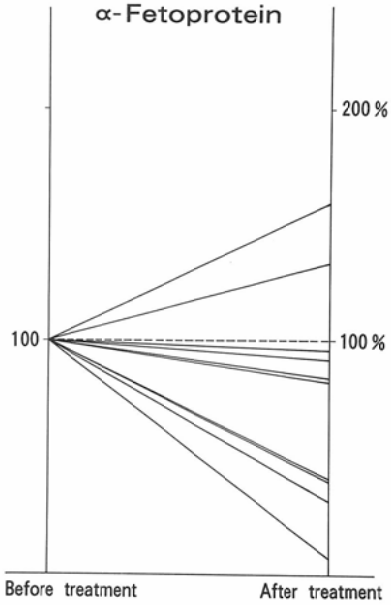

c

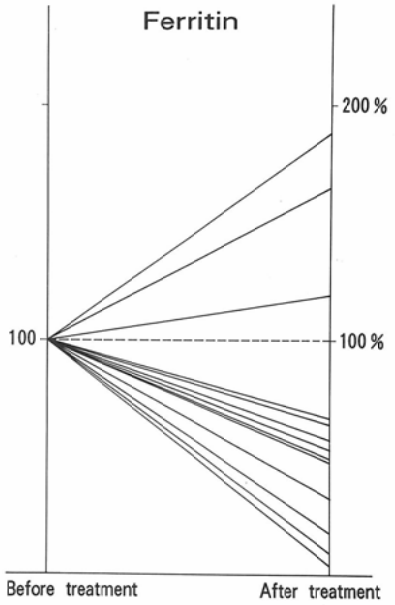

は主として，カテーテル自体が従来報告されているものより細いことや，Fig. 2に示した如く，カテーテルは皮下トンネルを通って穿刺部より距離をおいて皮膚面へ出るため，鼠径部での折れ曲がりが少ないためである．更に，このことはカテーテルを経由した血管壁に及ぶ感染なども起こし難い．事実，筆者らは穿刺部位の感染も経験していない．

留置されたカテーテルの先端が呼吸性移動等によって血管壁に強く押し当てられることは通常の血管造影時にも時に認められるが，持続動注時にはこの部から薬液が注入されるため，カテーテルの先端部で動脈瘤の形成や血管閉塞を起こしやすい事が報告されている[7)8)]．この点，筆者らの方法は側孔からの薬液注入であるため，先端からの薬液注入より合併症の可能性は少ないと考えられる．

留置カテーテルにバルーンが付いていることの有用性は，カテーテル自体が血流に乗って進みやすい事，親カテーテル抜去時に子カテーテルの移動が無いこと，先端が固定されているため，子カテーテルを押し上げることによって腹腔動脈から大動脈へ出たところで留置カテーテルに十分なた

わみによる余裕をもたせられること，バルーンは手技の最後に破裂させるわけであるが，このため，手技の途中で細いカテーテル内に血液の逆流が生じず，カテーテルの目詰まりを起こさないこと，更に，バルーンを造影剤で破裂させる時点で造影剤がボーラスで流出するため，透視下で動注されるべき支配領域の観察が可能である事などである．

しかし，バルーンを破裂させることによる合併症である動脈壁の損傷を2回経験した．

この内の1例はあまりにも細い肝内動脈分枝での破裂であり，本法の適応を誤った結果である．他の一例は血管径が6mmであったが4カ月後の再造影で血管の局所的な拡張を認めた（Fig. 5）．現在までの経験で，血管径が6mm以上あれば十分破裂可能な血管径であると筆者らは考えているが安全性を高めるとすれば8mm以上である．

また，留置血管が細く血管壁の損傷が危惧される場合には予めバルーンを生食水で膨らませた後，注射針でバルーンを軽く突くとバルーンに小さな孔があくため，リークバルーンとして用いることも可能である．事実，筆者らも血管径の細い8症例にこの手技を用いた．このリークバルーン方式では薬液を加圧注入しない限り先端がバルーンによって閉塞されているため，動注ポンプとの接続時などにも血液の逆流が起こらずカテーテルの目詰まりは起こし難い．

ついで，完全埋没型の永久的な持続動注法と筆者らの3から8週間の間歇的な持続動注法との比較であるが，埋没型の持続動注でも薬液の休薬期間がかなり長期間であること．更に，腫瘍の奏功率でも小林ら[9]の報告では大腸癌19%，胃癌33.3%と報告し，腫瘍縮小率で見る限り筆者らの方法が劣ってるとはいい難い．むしろ，患者の精神的な負担を考慮すると，3から8週間の持続動注を繰り返す間歇的な持続動注で，休薬期間中はカテーテルフリーで健康人と変わりのない日常生活を享受出来る治療法が適切と考えられる点や，また，本法は手技的にもきわめて容易なことも有利である．更に，カテーテル先端の移動や目詰まりをはじめとするカテーテル管理に対する不安やその対処も容易であり，血管造影による経過観察を繰り返しながら，必要に応じて持続動注を繰り返すことが可能である．

更に，筆者らは持続動注の期間中，抗癌剤併用の温熱療法を追加した．この温熱療法併用の効果を正確に評価しえないが，筆者らは温熱療法のlow temperature hyperthermiaによる抗癌剤の増強効果を期待した[10]．

結　語

3Frのシングル・ルーメンバルーンカテーテルを経皮経大腿動脈的に挿入し，転移性肝癌に対して間歇的な抗癌剤持続動注を施行した．その結果，本法はきわめて簡便かつ有用であったので，手技の詳細を報告すると共に，あわせて筆者らの治療結果に付いても報告した．

文　献

1) 山田龍作，中塚春樹，中村健治，他：各種悪性腫瘍に対するTranscatheter arterial embilization therapyの経験，脈管学，18：536—571, 1978
2) Watkins JE, Khazei AM, Nahra KS: Surgical basis for arterial infusion chemotherapy of disseminated carcinoma of the liver. Surg Gynecol Obstet 130(4): 581—605, 1970
3) 荒井保明，木戸長一郎，遠藤登喜子，他：転移性肝癌に対するFAM動注化学療法，癌と化学療法，14：2327—2333, 1987
4) 小山善之，斉藤達雄：日本癌治療学会固形がん化学療法の臨床効果判定基準，日癌治，21：929—942, 1986
5) 荒井保明，木戸長一郎：動注療法，その手技の実際．田口鐵男，中村仁信 編集，動注がん化学療法，65—74，1986，癌と化学療法社
6) 荒井保明，上村伯人，陶山匡一郎：皮下埋め込み式リザーバー開発による動注化学療法の簡易化，進行消化．進行消化器癌を対象として，癌と化学療法，9：1838—1843, 1982
7) Lucas RJ, Tumacder O, Wilson GS: Hepatic artery occlusion following hepatic artery catheterization. Ann Surg 173: 238—243, 1971
8) Kudo S, Chung VP, Wallace S, et al: Transcatheter thrombolysis in cancer patients. Cardiovascular Int Rad 8: 1—7, 1985
9) 木村幸三朗，小柳泰久，角田　徹：間歇的小量反復動注法．田口鐵男，中村仁信 編集，動注がん化学療法，第2版，278—285，1988，癌と化学療法社
10) 芳川伸治，古川雅代，近藤　隆，他：low hyperthermiaによる細胞制癌剤感受性の増大，組織培養，10：36—38, 1984