The University of Osaka
Institutional Knowledge Archive

Title	脳腫瘍に対する放射線化学併用療法の効果判定における201TICI-SPECTの利用
Author(s)	戸村, 則昭; 小林, 満; 清野, 康夫 他
Citation	日本医学放射線学会雑誌. 1993, 53(4), p. 484-486
Version Type	VoR
URL	https://hdl.handle.net/11094/19413
rights	
Note	

The University of Osaka Institutional Knowledge Archive : OUKA

https://ir.library.osaka-u.ac.jp/

The University of Osaka

日本医放会誌：53 (4)，484-486，1993（平5）

研究速報

脳腫瘍に対する放射線化学併用療法の効果判定における ^{201}TlCl-SPECT の利用

1）秋田大学医学部放射線科
2）同脳神経外科

戸村　則昭[1)]　小林　満[1)]　清野　康夫[1)]　石川　博久[1)]
新藤　雅章[1)]　渡会　二郎[1)]　加藤　敏郎[1)]　古和田正悦[2)]

（平成4年11月19日受付）
（平成5年2月10日最終原稿受付）

Usefulness of ^{201}TlCl-SPECT in the evaluation of radiation and chemotherapy for brain tumors

Noriaki Tomura[1)], Mitsuru Kobayashi[1)], Yasuo Seino[1)], Hirohisa Ishikawa[1)], Masaaki Shindo[1)], Jiro Watarai[1)], Toshio Kato[1)] and Masayoshi Kowada[2)]

1) Departmeant of Radiology, Akita University, School of Medicine
2) Departmeant of Neurosurgical Service, Akita University, School of Medicine

Research Code No. : 721.1

Key Words : SPECT, Brain tumor, Radiation therapy, Chemotherapy

We investigated the usefulness of Thallium-201 chloride single photon emission computed tomography (Tl-SPECT) in the evaluation of radiation and chemotherapy for brain tumors. The subjects were 9 cases (10 tumors) of malignant astrocytomas. Tl-SPECT was performed before and immediately after irradiation and/or intraarterial infusion of ACNU. In 5 of 10 tumors, Tl-index already changed 1 or 2 months before tumor size changed on the CT. Our results suggested that Tl-SPECT was useful for evaluating the viability of tumor.

はじめに

^{201}TlCl はその腫瘍親和性から，種々の腫瘍の検出に使用され，その有用性が報告されている[1)]．脳においても，これまでに ^{201}TlCl single photon emission computed tomography（Tl-SPECT）は，脳腫瘍の検出や悪性度の評価，放射線壊死との鑑別に有用である[2)]との報告がある．そこで今回我々は，脳腫瘍に対して行われる放射線化学併用療法の効果判定として，Tl-SPECT が有用と考えられたので報告する．

対象および方法

対象は手術によりその病理組織検索のなされた悪性星細胞腫9例（腫瘍数は10）である．Tl-SPECT は，1例で放射線照射60Gy の前後で，5例で放射線照射59～61Gy と ACNU50～150mg の選択的動注の前後で，3例で ACNU50～100mg の選択動注の前後で施行した．全例で，Tl-SPECT を治療の直前と直後に行った．さらに CT を，全

例でTl-SPECTとほぼ同時期に，8例で治療後1ケ月に，5例で治療後2ケ月に行い，腫瘍径の推移とTl-SPECTとを比較した．CTにおける腫瘍径の測定は，造影CTにおいて造影剤増強をうける腫瘍の最大横径を測定した．全例で腫瘍は造影剤により増強されていた．Tl-SPECTは，GCA-90 B-E2を用い，^{201}TlCl 111MBqを静注後10分から1 step60秒で60方向から収集した．得られたSPECT上から，13.5mm径の円形の関心領域により，腫瘍中心部とそれと対称部のカウント比を求め，Tl-indexとし，これと腫瘍径の推移とを検討した．

結　果

Fig. 1に治療前に対する治療後のTl-indexの比を示した．3腫瘍では治療後に上昇し，2腫瘍では変化なく，5腫瘍では低下していた．Fig. 2に治療前と治療直後，治療後1ケ月，治療後2ケ月の腫瘍径の推移を示した．case 2とcase 7では治療直後の腫瘍は縮小していたが，Tl-indexは治療前に比し上昇していた．これらの腫瘍は1ケ月後あるいは2ケ月後に増大していた．case 3とcase 6，case 8（Fig. 3）では，治療直後の腫瘍径は増大あるいは不変であったが，Tl-indexは逆に低下しており，それより1ケ月後や2ケ月後に腫瘍は縮小していた．

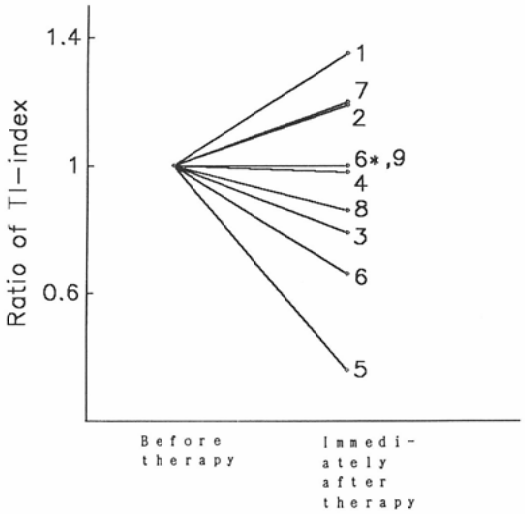

Fig. 1　Ratio of Tl-index after therapy to Tl-index before therapy. Each number represents case's number. 6*, another tumor in case 6 who has two tumors.

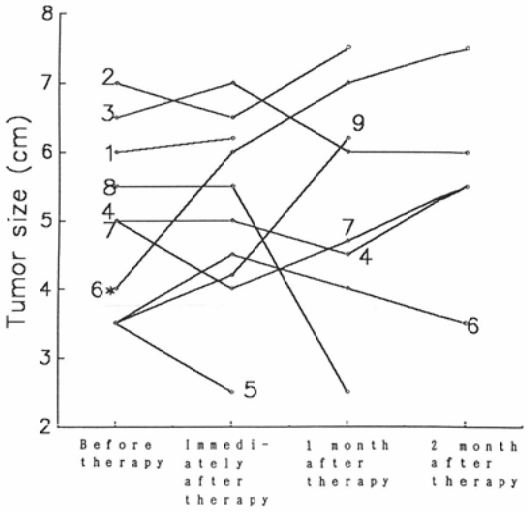

Fig. 2　Change of tumor size evaluated on CT. Each number and 6* mean the same as those in Fig. 1.

考　察

脳腫瘍に関するTl-SPECTの報告は，組織学的悪性度との関係や，放射線壊死との鑑別などについては比較的多くみられるが，治療効果との関係について論じた報告は少ない．Mountzら[3]はCTで検出する以前にTl-SPECTで検出した再発脳

Fig 3　(A)

Fig 3 (B)

Fig. 3 A 72-year-old female (case 8) with malignant astrocytoma, who was treated by selective intraarterial infusion of ACNU (50mg) and local irradiation (60 Gy). Tumor size immediately after therapy was almost the same as that before therapy, although Tl-index decreased(B). Tumor decreases in size 1 month after therapy Tl-SPECT before therapy(A), Tl-SPECT immediately after therapy(B).

腫瘍を報告しており，さらに彼らは腫瘍心臓カウント比が有用であったとしている．今回我々は，悪性星細胞腫について放射線化学併用療法の前後に Tl-SPECT を行い，Tl-index と CT で計測した腫瘍径の推移とを比較したところ，前述した結果を得た．すなわち，10腫瘍中5腫瘍において腫瘍径の増大あるいは縮小する1～2ケ月前に，Tl-index が上昇あるいは低下していた．Kaplan ら[4]は7例の悪性神経膠腫の剖検脳との比較から，^{201}TlCl の集積が腫瘍の viable tissue に一致していたと報告しているが，今回の我々の検討も，Tl-SPECT が，CT で腫瘍径の変化する以前にその viability を表している可能性を示唆していた．ただ，今回の検討ではいまだ follow-up 期間が短く，その後の腫瘍径の推移との検討が必要とされる．さらに本来その境界の必ずしも明瞭でない悪性星細胞腫の CT による腫瘍径の判定にも問題点は残されている．

今回の検討では，治療の効果判定として Tl-SPECT が，CT より優れていると解釈でき，たとえ1～2ケ月でも CT で腫瘍増大を認める以前に，残存腫瘍の viability をとらえているとすれば，より早期に追加治療の必要性の判定が可能であり，治療成績の向上にも寄与し得ると考えられた．

文　献

1) 利波紀久，道岸隆敏，分校久志，他：^{201}Tl-chloride による臨床腫瘍スキャニング．Radioisotopes 25：829－831，1976
2) 荒木有三，今尾幸則，平田俊文，他：Thallium-201 Single photon emission CT による脳腫瘍の検討．核医学26：1363－1369，1988
3) Mountz JM, Stafford-Schuck k, McKeever PE, et al.: Thallium-201 tumor/cardiac ratio estimation of residual astrocytoma. J Neurosurg 68：705－709，1988
4) Kaplan WD, Takvorian T, Morris JH, et al.: Thallium-201 braint tumor imaging: A comparative study with pathologic correlation. J Nucl Med 28：47－52，1987