The University of Osaka
Institutional Knowledge Archive

Title	脳血管障害における線条体動脈の造影率
Author(s)	高橋, 弘; 山口, 昂一; 上村, 和夫 他
Citation	日本医学放射線学会雑誌. 1971, 31(2), p. 169-173
Version Type	VoR
URL	https://hdl.handle.net/11094/19415
rights	
Note	

The University of Osaka Institutional Knowledge Archive : OUKA

https://ir.library.osaka-u.ac.jp/

The University of Osaka

脳血管障害におけ線条体動脈の造影率

秋田県立脳血管研究所
放射線科 高橋 弘 山口 昂一 上村 和夫
内 科 川 上 倖 司 脳外科 古 和 田 正 悦

(昭和46年2月5日受付)

Angiographical Study of Lenticulostriate Arteries in Cerebrovascular Disease

Hiroshi Takahashi*, Koichi Yamaguchi*, Kazuo Uemura*,
Hiroshi Kawakami**, Masayoshi Kowada***
Division of Radiology*, Internal Medicine** and Neurosurgery***
Research Institute of Brain and Blood Vessels, Akita, JAPAN

In order to examine the pathological significance of the invisibility of lenticulostriate arteries on cerebral angiogram of cerebrovascular diseases, altogether 453 single shot angiograms and 48 serial angiograms were observed. These material selected from the cases shown in Table I were classified as following.

1. Controls (289 single shot angiograms): 251 angiograms of non-apoplectic diseases except subdural haematoma and 38 angiograms on opposite side of the lesion in apoplectic diseases.
2. Apoplectic group: 164 single shot angiograms of patients with capsular hemiplegia.
3. Acute apoplectic group (Table II): 48 serial angiograms examined within 3 weeks after stroke.

Results

1. There was no significant difference of visibility of lenticulostriate arteries on A-P view between controls and apoplectic group (Table III), and between two type of contrast media (Table VI).
2. About two-thirds of the cases without delineation of lenticulostriate arteries on A-P view showed distinct contrast fillings of its arteries on lateral view as shown Table IV.
3. In serial angiographic study with good fixation of head and optimal exposure, lenticulostriate arteries were well demonstrated on A-P view in most cases (Table V).

From these results, it might be considered that the delineation of lenticulostriate arteries was more dependent on the physical and technical factors in image forming processes of radiograms, such as fixation of head, exposure factors, etc., rather than the pathological conditions in its region.

はじめに

昭和44年に秋田県立脳血管研究所が診療を開始して以来，当研究所を受診した患者の内訳をみると，脳卒中，およびその後遺症を含む，いわゆる脳血管障害の患者が大きな割合を占めた．われわれがこのような患者を中心に1枚撮り頚動脈撮影を施行すると，中線条体動脈の造影像が不明なものにしばしば遭遇した．そこでわれわれは中線条体動脈の造影像が見えないことに病的意義を与えて良いか否かを，1枚撮り頚動脈撮影を施行した脳卒中群と非脳卒中群，および連続撮影を施行した急性期脳卒中群の3群について比較検討をする

とともに，中線条体動脈の造影率の現状把握を行ない，今後の造影法について反省の資料としたいと考えた．

検討の対象

昭和44年3月から昭和44年11月までに施行された1枚撮り頚動脈写数は，413症例（594件）であり，その症例内容は Table 1 の如くであつた．

Table 1. Subjects (single shot group)

A. Non-apoplectic diseases	175	patients
(a). Subdural haematoma	6	
(b). Hypertension	31	
(c). Cerebral arteriosclerosis	36	
(d). Headache	25	
(e). Trauma	27	
(f). Epilepsy	13	
(g). Tremor	20	
(h). Cerebral palsy	9	
(i). Brain Tumor	4	
(j). Others	4	
B. Cerebrovascular diseases	233	patients
(a). Transient cerebral ischemia	15	
(b). Subarachnoid haemorrhage	32	
(c). Cerebral infarction		
1. Occlusion of the cerebral arteries identified	10	
2. Occlusion of the cerebral arteries not identified	67	
(d). Cerebral haemorrhage	13	
(e). Differentiation between cerebral haemorrhage and infarction impossible	96	

* In cerebrovascular diseases, 164 patients were diagnosed to be cerebral haemorrhage or infarction in basal ganglia and internal capsule by neurological signs.

また連続撮影による頚動脈撮影が施行された急性期脳卒中群48症例の症例内容は Table 2 に示した．非脳卒中群には Table 1 に示した疾患が含まれる．脳動脈硬化症は脳卒中後遺症の症例にも認められるが[1]，ここでは発作の既往もなく，神経学的所見を欠如し，脳血管写で壁不整を示した症例のみを取り上げ脳卒中群から区別した．

1枚撮り頚動脈撮影を施行した脳卒中群の症例は，発作を起してから当施設受診まで1年以上経過したものが半数を占めるため，発作の様相，およびその経過，また臨床検査等が不明で脳出血か，脳硬塞かの判別困難なものが96症例認められた．

Table 2. Contents of 48 patients of acute cerebral apoplexy (serial group)

a. Haemorrhage in basalganglia and internal capsule	24 patients
b. Infarction in basal ganglia and internal capsule	24 paticnts

中線条体動脈は主に内包および大脳基底核部を養なつているので[4)6)7)8)]，病巣がその領域にあるか否かを区別しようと試みた．発作時の症状から明確に病巣を推定することは，仲々困難ではあつたが，一応次のような判定基準に従つた[8)]．（イ）中枢性の顔面麻痺，舌の偏位，片麻痺，構語障害，および知覚障害を示す症例は，病巣が内包および大脳基底核部にあるとし，（ロ）これらの症状に感覚性あるいは運動性失語症，半盲を併なつた症例，他の皮質性の症状を示す症例，および脳幹部障害の症状を示す症例は，病巣が内包および大脳基底核部以外にあるとした．

急性期脳卒中群には，発作を起してから頚動脈撮影施行まで経過日数が3週間以内で，上記診断基準により病巣が，内包および大脳基底核部にあると思われる症例が含まれる．

○造影方法および撮影条件

（イ）造影方法

太さ18 guage，長さ6cmの穿刺針と，造影剤自動注入器（CISAL I型）とを，長さ30cmの polyethylene tube（PE 240）で連結する．造影剤には conray，または conraxin-L を使用し，1枚撮りの場合，造影剤10ml が 1.5sec で注入されるように空気圧を調節し，注入終了と同時に撮影する．また連続撮影の場合，造影剤10mlが0.7～0.8 sec で注入されるように造影剤自動注入器の空気圧を調節し，注入開始と同時に1秒2枚で3秒間，その後1秒1枚で7秒間撮影する．なお conray および conraxin-L は1カ月交代で使用した．

（ロ）撮影条件

1枚撮りの場合，発生器は東芝KXO—15(G)高電圧装置（容量 150kvp，300mA，5 sec)，管球は DRX-250H（焦点の大きさは1×1㎜)，増感紙はDMS（東芝）で，フィルム—焦点間距離は1mとし，正面像の場合，凡そ73kvp，300mA，0.2sec，側面像では73kvp，300mA，0.14sec が標準的撮影条件である．また連続撮影の場合，発生器は Gigantos(Siemens: 容量 150kvp，100mA，5 sec)，管球は Bi 150/30/50R（Siemens: 焦点の大きさは1×1㎜)，増感紙は Diamant（Siemens）で，Film Changer は Elema-Schönander 製AOT（大角版）を用い，フィルム—焦点間距離は正面像で1m，側面像では 1.5mとし，正面像，側面像とも凡そ80kvp，250mA，0.12sec が標準的な撮影条件である．

○検討方法と結果

(1)　中線条体動脈の造影像の評価は次の如き基準を定めて行なつた．

（イ）造影像良好（Fig. 1）

少なくとも走行異常等の所見は指摘可能な程度に造影像の明瞭なもの．

（ロ）造影像不良

造影像を全く認めないものからかすかに認められるようでも所見の指摘はさしひかえた方が良いと思われるものまで．

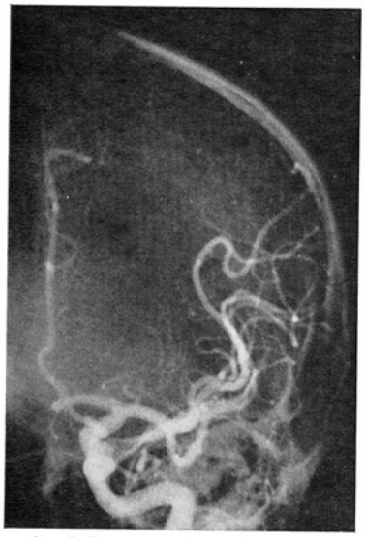

Fig. 1.　Good demonstration of lenticulostriate arteries in A-P projection.

(2)　内包および大脳基底核部の出血または硬塞と思われる症例で，中線条体動脈の造影像が認められないことに病的意義を与えて良いか否かを検討するため，先ず1枚撮り脳血管造影を施行した次の2群の正面像で中線条体動脈の造影率の比較を行なつた．

Table 1に示された脳卒中群からは，内包および大脳基底核部の出血または硬塞と思われる 164件をとり上げた．対照群には同様 Table 1に示された非脳卒中群（但し，硬膜下血腫を除く）169症例のうち，片側または両側の頚動脈撮影の行なわれた 251件，および内包，大脳基底核部の出血または硬塞と思われる症例でも健側の造影が行なわれた38症例，38件，計 289件を選びだした．そしてこの2群で中線条体動脈の造影像の評価を上述の如く行ない結果を Table 3に示した．

Table 3.　Delination of lenticulostriate arteries on A-P view.

	Visible	Invisible	Total
Controls	182(62.9%)	107	289 angiograms
Apoplectic group	94(57.3%)	70	164 angiograms

Table 3の如く1枚撮りの場合，対照群での造影率は62.9%，脳卒中群では57.3%で両群に有意の差は認められなかつた．

(3)　正面像では中線条体動脈の造影像が不明瞭であるにもかかわらず，側面像をみるとその造影像が明瞭なものがある．このような症例を先の2群について調べると Table 4の如くであつた．正面像で中線条体動脈の造影像が不良な対照群 107件，脳卒中群70件の側面像をみると，前者では73件（68.2%)，後者では52件（74.2%）に中線体動脈の明瞭な造影像を認めた．以上より正面像で造影像良好なもの，および正面像では不良だが側面像で良好なもの，両者併せて先の2群につ

Table 4. Contrast filling of lenticulostriate arteries on lateral view……, only about the cases without delineation of its arteries on A-P view.

	Invisible on A-P view	Visible on lateral view
Controls	107	73 (73/107=68.2%)
Apoplectic group	70	52 (52/70=74.2%)

いて比較したところ，対照群 255/289 (88.2%)，脳卒中群 146/154 (91.2%) で両者の間に有意の差はなかつた．

(4) 次に Table 2に示された急性期の脳卒中群について，連続撮影の正面像で中線条体動脈の造影率を検討した結果を Table 5に示した．出血と診断された症例での中線条体動脈の造影率は23/24 (95.8%) であり，硬塞と診断された症例での造影率は22/24 (91.6%) で，両者併せて45/48 (94.3%) の造影率を得た．正面像で造影像の認められなかつた出血群の1件，硬塞群の2件は側面像でも造影像を認めなかつた．

(5) 造影剤の種類により中線条体動脈の造影率に差があるか否かを検討した．conray，および conraxin-L を使用した対照群から無作為的に各々100件抽出し対比したものが Table 6で，造影剤の種類によつて中線条体動脈の造影率に有意の差を認めなかつた．

考　案

視床を養なつている後視穿通動脈は，視床出血の場合造影率が低下していたとの報告がある[5]．一方中線条体動脈は，主に内包および大脳基底核部を支配し，この支配領域に脳出血および脳硬塞の発生頻度が高いと従来報告されている[2]．そこでわれわれは，内包および大脳基底核部に病巣を有する脳卒中群について中線条体動脈の造影率を対照群と比較検討した．1枚撮り頚動脈撮影を施行した脳卒中群は，(イ) 脳出血だけでなく脳硬塞も含まれる，(ロ) 約半数が発作から頚動脈撮影まで1年以上経過したものであるという2つの特殊性を持つが，対照群と比較して中線条体動脈の造影率に有意の差を認めることはできないという結果を得た．また正面像では造影像が不良な症例の側面像をみると，造影像がみえるという症例がかなりの割合を占めるということは，造影時の頭の固定，造影像の contrast，撮影条件および撮影の timing が大きな要因を占めるものと考え，発作を起してから3週間以内の内包および大脳基底核部の出血または硬塞と診断された症例に，頭をバンドで固定し，撮影条件を考慮し連続撮影を施行した．

Table 5. Delineation of lenticulostriate arteries on A-P view in acute apoplectic group examined by serial angiography

	Visible	Invisible	Total
Cerebral haemorrhage	23	1	24 angiograms
Cerebral infarction	22	2	24 angiograms

Table 6. Delineation of lenticulostriate arteries by contrast media. (Single shot group, Sampled from controls)

	Visible	Invisible	Total
Conray 60%	65	35	100 angiograms
Conraxin-L 64%	71	29	100 angiograms

中線条体動脈の造影率は，出血群および硬塞群共，90%以上の結果を得た．すなわち中線条体動脈の造影率は，上記要因による所が大なるものと考えられ，中線条体動脈の造影像が認められないということに病的意義を与えることには慎重を要するという結果を得た．

要　約

中線条体動脈の造影率は，内包および大脳基底核部の病的変化よりは，撮影時の頭の固定，撮影条件，および撮影の timing 等，物理的因子に大きく左右され，中線条体動脈の造影像が認められないことに，直ちに病的意義を与えることには注意を要するという結果を得た．

文　献

1) 相沢豊三他：脳血管疾患の展望，日本医事新報，1290 (1961). 9—19.
2) 赤染種彦：脳血管性障害発生部位の局在性に関する形態学的研究，福岡医学雑誌，55 (1964). 857—879.
3) Biemond, A.: Occlusion of the middle cerebral artery. Brain disease (1968), 525—526. Elserier publishing company.
4) Herman, L.H. et al.: Perforating branches of the middle cerebral artery. Arch neurol. 8 (1963), 48—50.
5) 加川端夫：高血圧性視床出血における視床動脈の診断的意義，脳と神経，22 (1970). 425—429.
6) Krayentrühl, H., Yasargil, M.G.: Cerebral angiography. (1968), 56—59. Butterworth & Co. (publishers) LTD.
7) Lois, A. Gillian.: The arterial and venous blood supplies to the forebrain (including the internal capsule) of primates. Neurology 18 (1968), 653—670.
8) 松原敏夫他：Basal ganglia に分布する脳血管のレ線像について，脳と神経，15 (1963). 55—58.