The University of Osaka
Institutional Knowledge Archive

Title	細小血管に對するエックス線の影響(その2) 蟇蛙腸間細小血管に對するエックス線の初期反應
Author(s)	大野, 岑也
Citation	日本医学放射線学会雑誌. 1957, 17(4), p. 309-325
Version Type	VoR
URL	https://hdl.handle.net/11094/19430
rights	
Note	

The University of Osaka Institutional Knowledge Archive : OUKA

https://ir.library.osaka-u.ac.jp/

The University of Osaka

細小血管に對するエックス線の影響
(その2) 蟇蛙腸間膜細小血管に對するエックス線の初期反應

東京大學醫學部附屬病院分院放射線科(醫長 田坂晧助教授)
大野岑也

(昭和31年12月10日受付)

緒論

エックス線が發見せられてより，間もなくそれの皮膚の細小血管に及ぼす影響に就いては研究が進められ，更に細小血管自身に對する影響に就いても詳細なる研究が，知名な學者によつてなされて来た．KAPOSI[1] の「エックス線の細小血管に及ぼす影響は，内皮細胞の障害による」と云う説(1898)以来，その論文は枚擧に遑がない．エックス線によつて細小血管が擴張し，透過性亢進を来し，更には出血或は血栓形成を起し，著しい血管障害を起す事は周知の事實であるが，此の様に多くの研究が行われているにも拘わらず，未だ多くの疑問と矛盾がある．著者は蟇蛙腸間膜にエックス線を照射し，腸間膜細小血管がエックス線によつて初期に，如何なる變化を呈するかについて實驗を行い，その實驗結果に基ずいて考按を行つた．

實驗手技

1) 實驗動物及びその細小血管の觀察方法

實驗動物として，成熟せる体重 200 g 前後の蟇蛙を選び，特に雌雄は區別しなかつた．蟇蛙の麻酔は腦，脊髄破壞法[2] に從つて施行した．腸間膜を露出する爲，腹壁を正中線と前後肢基部連絡線との中間にて，縱に切開し，創口より小腸を腸間膜と共に引出し，之を蛙板上のガラス環に緊張せざる様載せる(第1圖)．以上の手技で可及的に出血を避け，必要に應じて結紮を行なつた．又腸間膜が生理的狀態を保つ様リンゲル・曾爾液[3] をガーゼに充分侵し，觀察部以外を被覆し，觀察の爲露出せる部分には，頻回にリンゲル・曾爾液を注いだ．尚麻酔の爲，稀にショック症狀を呈する事があつたが，斯る時はショック症狀が去つてから觀察をした．觀察に用いた光源は 300Wの寫眞用集光電球で，之を硫酸銅液にて透過した後，顯微鏡の反射鏡に照射し，此の反射鏡よりの透過光源で，腸間膜細小血管の狀態を觀察した．使用した顯微鏡寫眞裝置は CARL ZEISS 社製にて，接眼レンズ倍率は，6.2倍で，使用カメラは，キャノンである．又顯微鏡の對物レンズの倍率は4倍である．又カメラの露出時間は 1/2 秒である．以上の方法で腸間膜細小血管を觀察したが，1匹の觀察時間は，外界の影響を避ける爲，1時間以内に止めた．

第1圖 觀察方法

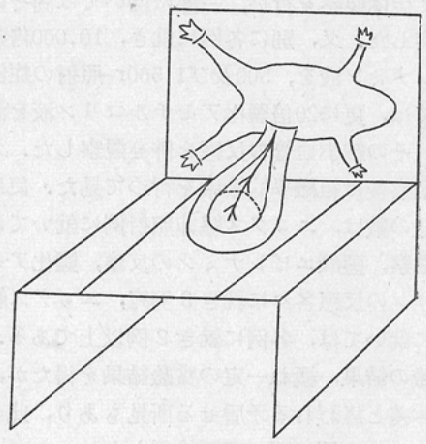

2) エックス線照射方法

蟇蛙の四肢を包帯にて包み，緊縛し，蟇蛙が動かない様固定し，腹部腸間膜所在部以外を，鉛板にて被覆し，エックス線深部治療装置にて，エックス線を照射した．照射條件は，管電壓 160KV，管電流 3 mA，濾過板 0.5mmCu+0.5mmAl，線量34.7r/m（距離20cm），半價層は，0.82mmCu である．

3）使用藥品

鹽酸エピレナミンは，第一製藥製のボスミン注射液（0.1%鹽酸エピレナミン含有）を使用し，その1アンプルをリンゲル・曾爾液にて10倍に稀釋し，10,000倍液となし，之をツベルクリン注射器にて吸入し，その3滴を腸間膜に滴下して，その反應を觀察した．又鹽化アセチルコリンも矢張り第一製藥製のオビソートを使用し，アンプル内 0.1g粉末を附屬の2cc注射用蒸溜水にて溶解し，ツベルクリン注射器にて同様その3滴を腸間膜に滴下して，その反應を檢した．

4）組織標本

生体觀察後は，組織標本を作成し，ヘマトキシリン・エオジンにて染色を行い，組織學的檢索も併せ行つた．

實驗方法

以上の實驗手技に從い，蟇蛙腹部に500，800，1,000，1,500，及び，2,000r の線量を各々1回照射し，照射後24時間，48時間及び72時間に顯微鏡にて生体觀察を行い，一部に就いては尚その後も觀察した．又，別に各例に就き，10,000倍鹽酸エピレナミン液を，500及び1,500r 照射の症例に就いては，更に20倍鹽化アセチルコリン液を滴下して，その細小血管の反應を併せ觀察した．又，生体觀察後は組織學的檢索を行つて見た．使用せる蟇蛙の數は，エックス線非照射例に就いては，生体觀察，鹽酸エピレナミンの反應，鹽化アセチルコリンの反應各々に就き3例宛，エックス線照射例に就いては，各例に就き2例以上である．然し實驗の結果，概ね一定の實驗結果を得たが，時に個体差と思われる矛盾せる所見もあり，此の場合は，4～6例に亘つて再檢討した．

從つて實驗に使用せる蟇蛙の總數は約 150匹である．

實驗結果

1）對照（非照射）の生体所見

細小血管の分類に就いては，KROGH 以来種々な分類が行われているが，著者は，ZWEIFACH の分類が適當と思えるので，之に從つて實驗の記載を進める（第2圖）．即ち動脈より分枝せる小動

第2圖　細小血管の分類
Zweifach の分類に依る

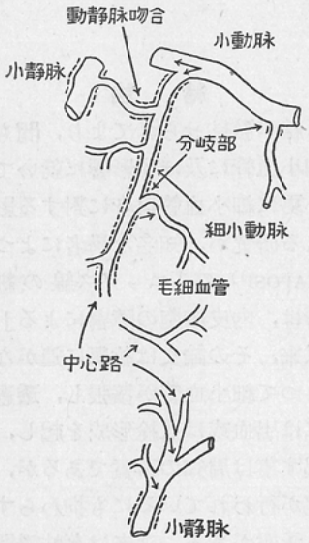

脈（arteriole）は，諸々に平滑筋を有する細小動脈（metarteriole）となり，毛細血管（true capillary）に移行する．細小動脈より毛細血管に分枝する部分を分枝部（precapillary sphincter）と稱し，筋細胞（Rouget 細胞）の多い部分である．毛細血管（true capillarp）は集合して細小靜脈（post-capillary）となり，小靜脈（venule）を經て靜脈に注ぐ．その他，小動脈と小靜脈を結ぶ，分枝の殆どない短い連絡枝を動靜脈吻合（metarteriolar-venular anastomosis. A-V-A.）と稱し，小動脈と小靜脈を走る血管の中，その幹路となるものを中心路（throughfare central channel）と稱する[4]．

A．生体觀察の所見

1）對照（第3圖，第4圖）

小動脈：動脈より分枝せる小動脈を走る血流は，分岐點に於て，その速度を減少することなく

進む．小動脈の壁は比較的厚く，血流が急速で，且つ相互の赤血球が密著している爲，赤血球を個々に區別して觀察する事は不可能である．尚赤血球と小動脈壁との間を血漿が流れているのが，時に壁の觀察せられた時には明瞭に判る．組織標本で見ると，小動脈の内腔は動脈に比し，極端に狹く，赤血球が數個通過し得るに過ぎない．

細小動脈：小動脈は分枝して細小動脈になるが，此處に於ても血流速度は變らず，時にはその壁を觀察出來，赤血球流の外側が血漿流となつているのを認める．細小動脈はその内腔の幅は，赤血球が2個乃至數個通過し得るに過ぎない．

毛細血管：細小動脈を通つて所謂毛細血管に入ると，赤血球は1乃至2個しか通らず，此の赤血球は時に數個珠數狀に連なつて走つたり，又は個々に走つていて，明らかにその走行を追跡出來る．その血球間は血漿によつて滿たされている事は，墨汁を血管内に注入すると，略ゝ赤血球間を墨汁流が，均等に流れている事によつても推察される[5]．

腦脊髓破壞法を行つた腸間膜の毛細血管の血流は，各毛細血管によつて，生理的に平等でなく，或毛細血管に於ては血流が旺盛で，又或毛細血管では，分岐部の收縮の爲，赤血球が一時的に通過を障害され，血流が僅小な事もある．小動脈，細小動脈では斯る現象はない．之は西丸[6]によれば，安靜時の血行調節であると云う．然し毛細血管壁は一定のトーヌスを有し，その一本の毛細血管内での血流速度は一定で，變化は少い．

細小靜脈：數本の毛細血管が合流して，細小靜脈に注ぐと，血流が稍ゝ緩除になり，數個の赤血球が並んで走つているのを認める．血漿流は一般に認めるのが困難である．

小靜脈：細小靜脈が合流して小靜脈になると，血管壁が廣くなり，時に薄い血管壁を認める．顯微鏡的に動脈血と靜脈血とを細小血管内で區別する事は困難である．

動靜脈吻合及び中心路：小動脈と小靜脈を結ぶ比較的分岐の少く，且つ短い連絡路を動靜脈吻合と呼ぶ事を先に記載したが，通常迂曲して經過し，又は螺旋狀の走行をとり，血管壁の緊張も比較的強い．通常毛細血管血流が活潑な時には，小動脈に近い部に於て血流が遮斷されているが，冬眠時に於ては旺んな血行を認める．此の様にして，末梢血管の血流調節に，動靜脈吻合は，極めて重要な役割を演じている．中心路は，動靜脈吻合と同様な役割を果しているが，その分岐が毛細血管となつているので，その支配下の毛細血管の血行調節を行つているのに過ぎない．從つて動靜脈吻合を末梢循環の一次的調節とすれば，中心路は二次的調節とも云えるのである[4]．

（追記）　冬眠時の細小血管血流

冬眠時に於いては，その代謝が極めて緩慢な上に，生殖器が著しく發育する[7]爲か，腸間膜を流れる血液を極力調節する努力が行われている．即ち動脈は極めて血流が緩慢で，一部の毛細血管を除いて，大多數の毛細血管は，分岐部にて收縮しVasa Serosa[5]の狀態か又は貯溜毛細血管(depot capillary）となつて，血液を藏したまま血流がない．そして大部分の走つている血流は先に述べた動靜脈吻合及び中心路を通つて，靜脈に運ばれる．

2）　藥品に對する反應

10,000倍鹽酸エピレナミンを滴下せる時の反應（第5圖より第7圖迄）

鹽酸エピレナミンは，血管の收縮細胞（筋細胞）を刺戟し，血管壁を收縮させる．西丸によれば，血管壁の能動的な收縮力は，毛細動脈（著者の云う小動脈にあたる．以下括弧内之にならう．）分岐毛細血管（細小動脈及び分岐部）毛細靜脈（小靜脈），集合毛細血管（細小靜脈），網狀毛細血管(毛細血管)の順序であると云うが[6]，著者の實驗も，鹽酸エピレナミンによる收縮力の順序は之と同じであつた．唯毛細血管(true capillary)は鹽酸エピレナミンによつて，その一部が收縮するに過ぎない．温血動物に於ては，毛細血管には筋細胞がなく，鹽酸エピレナミンに無反應と云う説[4]もあるが，此の説は，未だ全面的に肯定されていない様である．

今10,000倍鹽酸エピレナミンを腸間膜に滴下すると，10～25秒經過後に，細小動脈，分岐部が收

縮し，此の爲或る場合には細小動脈が完全に閉塞し，分岐部の收縮によつて毛細血管の血流が遮斷される．又時に分岐部の收縮が完全でなく，毛細血管内に僅かな血液が停滯し，血流の進行と逆行を繰返す．細小静脈，小静脈も收縮するが，赤血球が完全に消失する程に，收縮を呈する事はない．毛細血管は一般に收縮しないが，分岐部の收縮の爲，内腔に赤血球を容れない狀態を呈する事が多い．

Ⅱ） 20倍鹽化アセチルコリンを滴下せる時の所見（第8圖，第9圖）．

20秒から30秒を經て，細小動脈及び，分岐部を擴張せしめて，且つ充血を起すが，場合によつては，擴張した細小血管内に於て，赤血球が進行と逆行を繰返している事もある．毛細血管には殆んど影響を與えず，細小静脈及び小静脈の擴張は輕微である．鹽化アセチルコリンの血管に對する作用は，文獻によれば必ずしも一定の結果を得ず，西丸[6]によればエピレナミンの存在によつて初めて血管を擴張させると云い，その作用點は鹽化エピレナミンのそれ（筋細胞）と同じ部であると云う．然して鹽化アセチルコリンの末梢作用としての細小血管擴張作用に就いては既に周知の事である．

3） エックス線照射後の所見

a） 500r 照射の所見

i） 24時間後

小動脈，細小動脈は對照に比較し，變化を認めない．その他の部では時に血流が緩徐となる事がある．

ii） 48時間後（第10圖）

毛細血管，細小静脈及び小静脈に於ては，血流が緩徐となり，赤血球がかたまつて進行するのを認める事が多い．

iii） 72時間後（第11圖）

上記の症狀の他，細小静脈の擴張，時に毛細血管の擴張及び小静脈の擴張を認める．

b） 800r 照射の所見

i） 24時間後

毛細血管，細小静脈及び小静脈の血流が緩徐となり，毛細血管，細小静脈の擴張を認める．

ii） 48時間後

略ゝ24時間のそれと同様である．

iii） 72時間後

毛細血管，細小静脈の擴張は著しくなり，小静脈も擴張する．

c） 1.000r 照射の所見

i） 24時間後 （第12圖）

毛細血管，細小静脈及び小静脈の血流が緩徐となり，該部の擴張を来す．

ii） 48時間後

上記の症狀が進む．

iii） 72時間後（第13圖，第14圖）

更に增惡せる所見を呈する．卽ち，血流停止（Stase）を起す毛細血管を認め，又細小静脈の壁の一部が擴張し，静脈瘤様變化を起す．

又細小静脈に於ても血流が緩徐となる．

iv） 96時間後（第15圖，第16圖）

Stase を呈せる毛細血管及び細小静脈が多くなり，一部に於て Stase を呈した毛細血管が破壞して，出血を呈している所見を得た．尚毛細血管及び細小静脈が Stase 等の著しい障害を起すと，分岐部や集合部の收縮（持續的收縮と思われる）を呈する事が多い．

v） 144時間後

細小血管全体が著しい障害を呈し，Stase の像を呈する．その變化は細小静脈及び小動脈にも及ぶ．そして今迄障害の少なかつた小動脈も内腔の狹窄化，血流の緩徐と云う狀態を呈する．

d） 1,500r 照射の所見

i） 24時間後

毛細血管，細小静脈及び小静脈の血流が，緩徐となり，且つ該部の擴張を呈する．

ii） 48時間後（第17圖）

同様の所見が續き，又一部の毛細血管に血流停止を見る．

iii） 72時間後

上記の症狀が更に增惡する．又細小動脈に於ても血流が緩徐となる．

e） 2,000r 照射の所見

i) 24時間後

毛細血管，細小静脈及び小静脈の擴張並びに血流緩徐を認める．

ii) 48時間後

更に血流停止の像を呈せる毛細血管及び細小静脈を認める．

iii) 72時間後

同様の所見が更に増惡する．

iv) 96時間後（第18圖）

擴張が著しい他，血流停止を示せる毛細血管及び細小静脈が著しく多くなる．

4) 照射後藥品を使用せる場合の所見

I) 10,000倍鹽酸エピレナミンを滴下せる時の所見

a) 500r 照射の所見

i) 24時間後の反應

エックス線を照射し，24時間經過せる時の鹽酸エピレナミンの反應は，略ゝ對照と同様である．

ii) 48時間後の反應

48時間經過後の反應を檢すると，分岐部の反應は稍ゝ鈍感の様である．從つて毛細血管血流が時に停止せぬ事がある．又細小静脈，小静脈の反應は弱い．

iii) 72時間後の反應

48時間の際と同様である．

b) 800r 照射の所見

i) 24時間後の反應

細小静脈附近の反應が對照に比し，若干弱い様にも思える．

ii) 48時間後の反應

分岐部のエピレナミンに對する反應が，所によつて，阻害される事もある．

iii) 72時間後の反應(第19圖，20圖)

略ゝ48時間の反應に等しいが，細小静脈，小静脈の反應は更に弱い．

c) 1,000r 照射の所見

i) 24時間後の反應（第21圖，22圖）

若干細小静脈の收縮が弱い．

ii) 48時間後の反應

分岐部の收縮細胞のエピレナミン感受性の低下せる所見を得た．

iii) 72時間後の反應

略ゝ同様の所見であるが，更に鹽酸エピレナミンに對する反應が弱い．

d) 1,500r 照射の所見

i) 24時間後の反應（第23，24圖）．

細小静脈の反應は弱く，一部の分岐部も鹽酸エピレナミンに余り反應を示さなくなる．

ii) 48時間後の反應（第25，26圖）．

細小静脈の反應は著しく弱く，分岐部の反應は略ゝ24時間後のそれと同様である．

iii) 72時間後の反應（第27，28圖）．

略ゝ48時間後の反應と同様である．

e) 2,000r 照射の所見

i) 24時間後の反應

一部の分岐部の反應が弱く，又細小静脈の反應も弱い．

ii) 48時間後の反應

略ゝ同様の所見であるが，更に反應が弱い．

iii) 72時間後の反應（第29，30圖）

略ゝ48時間後の反應と同様である．

II) 20倍鹽化アセチルコリンを滴下せる時の所見

a) 500r 照射の所見

i) 24時間後の反應（第31，32圖）．

細小動脈は非照射例に比して，極めてアセチルコリンに敏感であつて，鹽化アセチルコリン滴下によつて，著しく擴張し，充血を起す．

ii) 48時間後の反應（第33，34圖）．

細小動脈は略ゝ非照射例と同じ程度に反應するが，尚擴張は非照射より稍ゝ著しい様である．

iii) 72時間後の反應（第35，36圖）

略ゝ48時間後の反應と同様であるが，もはや非照射例と比較して差が無いと思われる．

b) 1,500r 照射の所見

i) 24時間後の反應（第37，38圖）．

細小動脈，細小静脈及び小静脈は，對照に比し，鹽化アセチルコリンに對して，著しく敏感で，擴張と充血が著しい．

ii) 48時間後の反應

對照に比し，特に反應が鋭敏であると云えない．

iii)　72時間後の反應（第39，40圖）

略ゝ48時間後の反應と同様であるが，障害の著しい細小静脈，小静脈に對する感受性は消失している．

5)　以上の小括

以上のエックス線照射後の，細小血管の生態觀察及びエピレナミンや，アセチルコリンに對する反應に就き，その結果を一覧表とし，簡單な説明を加えて，小括したい．

A)　エックス線照射による變化

第1表にその變化を記載する．

エックス線照射によつて，蟇蛙腸間膜の細小血管は，種々な變化を起す．その變化は，線量の増加と共に著しく，又概ね72時間迄の觀察では，時間と共に，變化が著しくなる．

第1表　エックス線照射による細小血管の變化

線量	時間	小動脈		細小動脈		毛細血管		細小静脈		小静脈	
		形態	血流	形態	血流	形態	血流	形態	血流	形態	血流
500r	24時間	—	—	—	—	—	時に緩徐	—	時に緩徐	—	時に緩徐
	48時間	—	—	—	—	—	緩徐	—	緩徐	—	緩徐
	72時間	—	—	—	—	擴張	緩徐	擴張	緩徐	擴張	緩徐
800r	24時間	—	—	—	—	擴張	緩徐	擴張	緩徐	—	緩徐
	48時間	—	—	—	—	擴張	緩徐	擴張	緩徐	時に擴張	緩徐
	72時間	—	—	—	緩徐	擴張	緩徐	擴張	緩徐	擴張	徐徐
1,000r	24時間	—	—	—	—	擴張	緩徐	擴張	緩徐	—	緩徐
	48時間	—	—	—	—	擴張	緩徐	擴張	緩徐	擴張	緩徐
	72時間	—	—	—	緩徐	擴張	緩徐並に停止	擴張	緩徐並に停止	擴張	緩徐
	96時間	—	時に緩徐	—	緩徐	擴張	同上	擴張並に出血	同上	擴張	緩徐
	144時間	狹窄化	緩徐	擴張？	緩徐	擴張	同上	擴張	同上	擴張	緩徐
1,500r	24時間	—	—	—	—	擴張	緩徐	擴張	緩徐	擴張	緩徐
	48時間	—	—	—	—	擴張	緩徐並に停止	擴張	緩徐並に停止	擴張	緩徐
	72時間	—	時に緩徐	—	緩徐	擴張	同上	擴張	同上	擴張	緩徐
2,000r	24時間	—	—	—	—	擴張	緩徐	擴張	緩徐	擴張	緩徐
	48時間	—	—	—	—	擴張	緩徐並に停止	擴張	緩徐並に停止	擴張	緩徐
	72時間	—	時に緩徐	—	緩徐	擴張	同上	擴張	同上	擴張	緩徐
	96時間	—	時に緩徐	—	緩徐	擴張	同上	擴張	同上	擴張	緩徐

500r 及び 800r 照射の場合には，毛細血管及び細小静脈の血流緩徐，次いで擴張を起し，800r照射後72時間では，小静脈の擴張を来すが，血流停止 Stase の如き著しい變化はない様である．然し，1,000r 以上の照射では，以上の變化の他，血流停止，毛細血管よりの出血（1,000r 照射後96時間）細小動脈，小動脈の血流緩徐，更には小動脈の狹窄化（1,000r 照射 144時間後）を起す．又變化の著しい毛細血管の分岐部や細小静脈の集合部は收縮を起すが，之等は 1,000r 以上照射し，72時間以後のものに見られた．

B)　鹽酸エピレナミン滴下所見

非照射時及び照射後の鹽酸エピレナミン滴下による所見を第2表に記載する．（滴下後30秒乃至60秒時）

エックス線照射によつて擴張を起した細小血管は，確かに鹽酸エピレナミンに對する反應は，對照に比し弱い．即ち小動脈，細小動脈はそれ程でないが，細小静脈，分岐部及び小静脈は，エックス線によつて收縮が阻害される．然し，此の擴張を起した細小血管の筋細胞の鹽酸エピレナミンに對する感受性が低下した爲か，或は感受性は對照と同様であるにも拘わらず，擴張が著しい爲に，

A：動脈(arteria)
a：小動脈(arteriole)
M：細小動脈(metarteriole)
Ps：分岐部(precapillary sphincter)
P：細小靜脈(post capillary)
v：小靜脈(venule)
V：靜脈(vein)
C：毛細血管(true capillary)
AVA：動靜脈吻合(metarteriolar-venular anastomosis)

第 3 圖（對照）

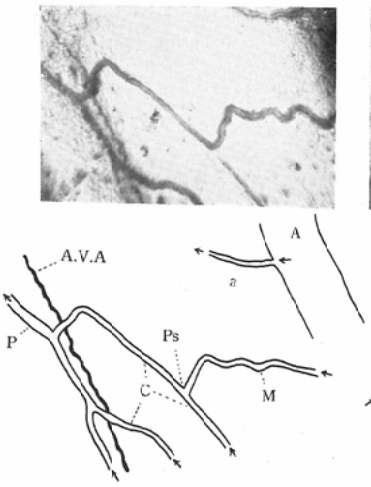

第 4 圖（對照）

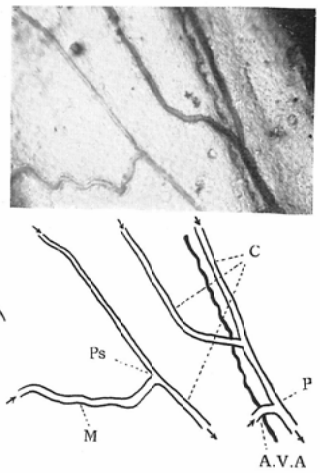

第5圖（對照「ニ」滴下前）

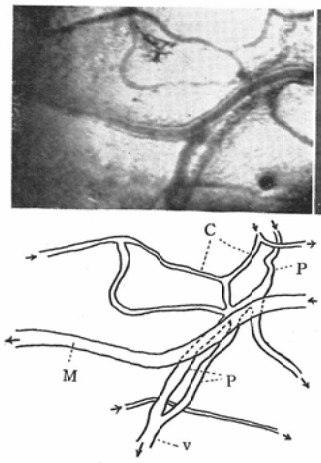

第6圖（10秒後）

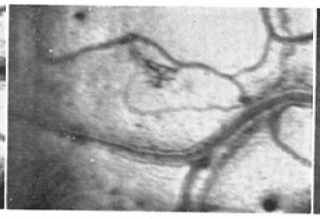

第7圖（1分後）

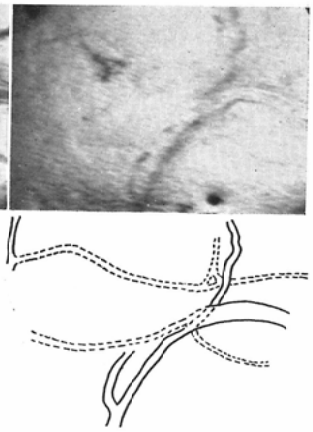

第8圖（對照「ア」滴下前）

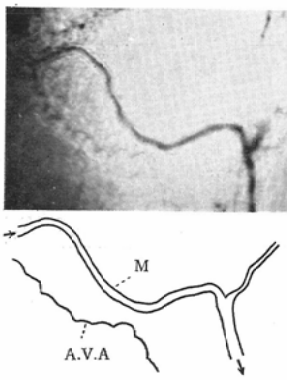

第9圖（1分後）

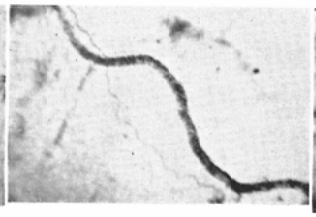

第10圖（500r 48時間後）

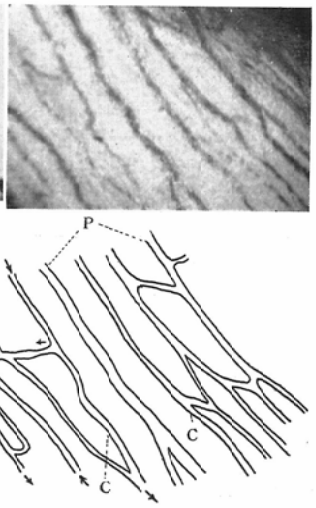

第11圖　(500r 72時間後)　第12圖　(1,000r 24時間後)　第13圖　(1,000r 72時間後)

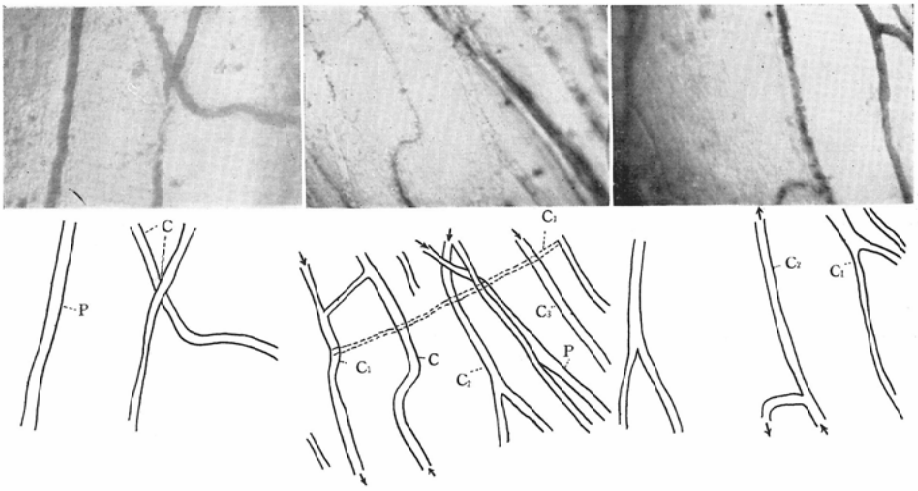

第14圖　(1,000r 72時間後)　第15圖　(1,000r 96時間後)　第16圖　(同　左)

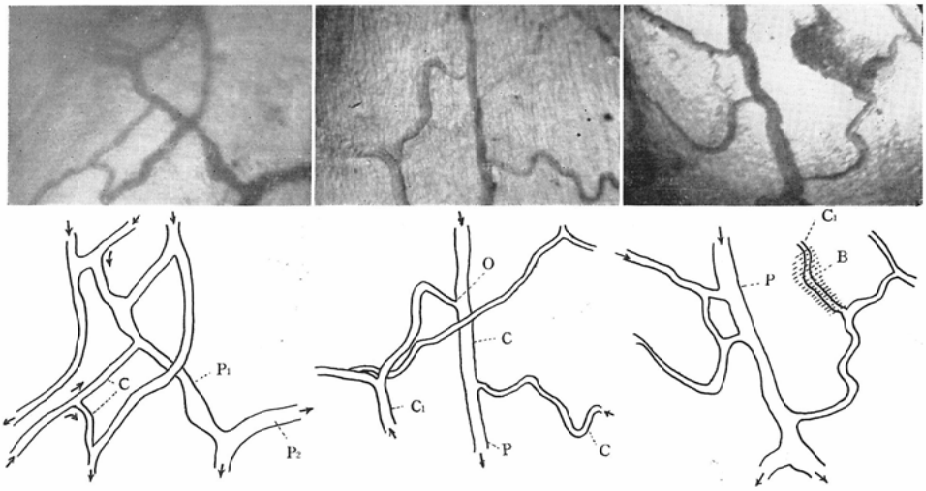

第17圖　(1,500r 48時間後)　第18圖　(2,000r 96時間後)　第19圖　(800r 72時間後「エ」滴下前)

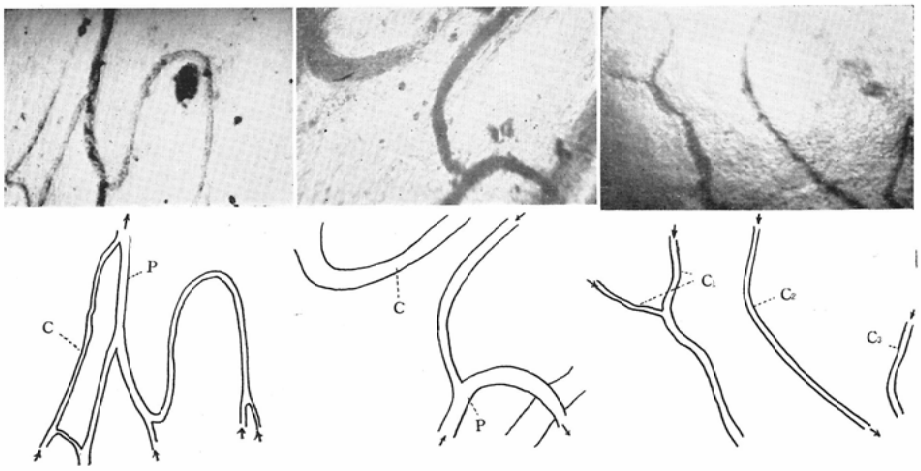

第20圖 （1分後） 第21圖 （1,000r 24時間後「ヱ」滴下前） 第22圖 （1分後）

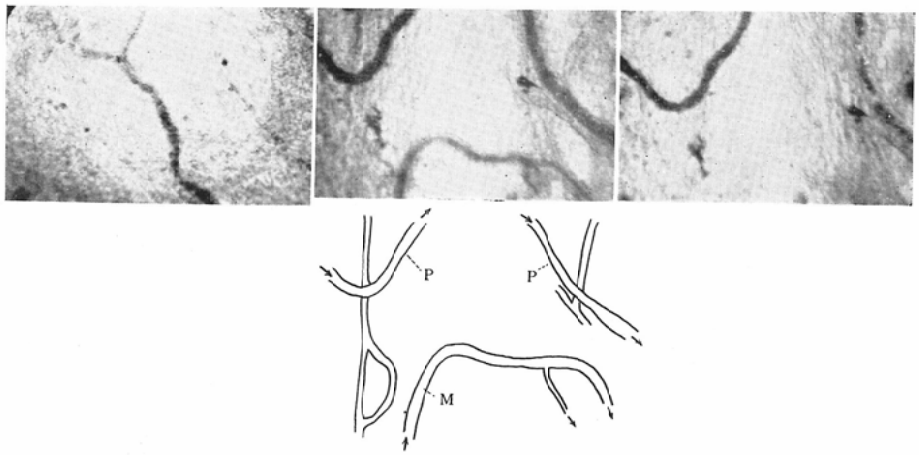

第23圖 （1,500r 24時間後ヱ滴下前） 第24圖 （1分後） 第25圖 （1,500r 48時間後「ヱ」滴下前）

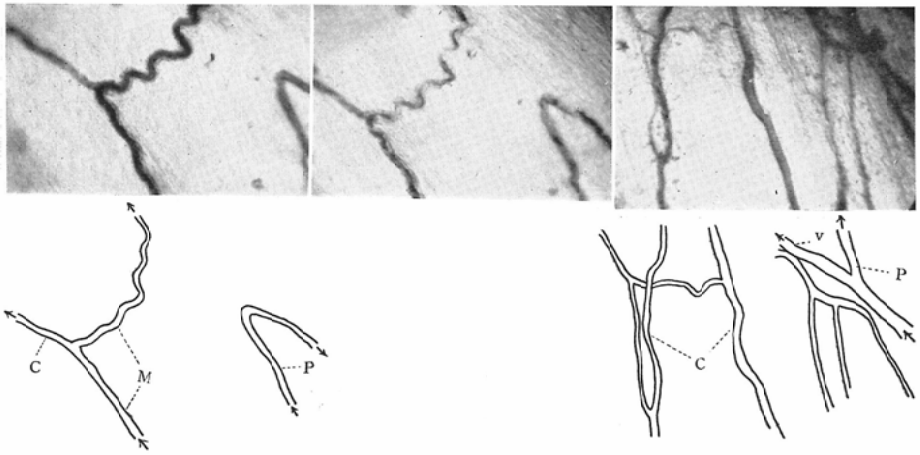

第26圖 （1分後） 第27圖 （1,500r 92時間後「ヱ」滴下前） 第28圖 （1分後）

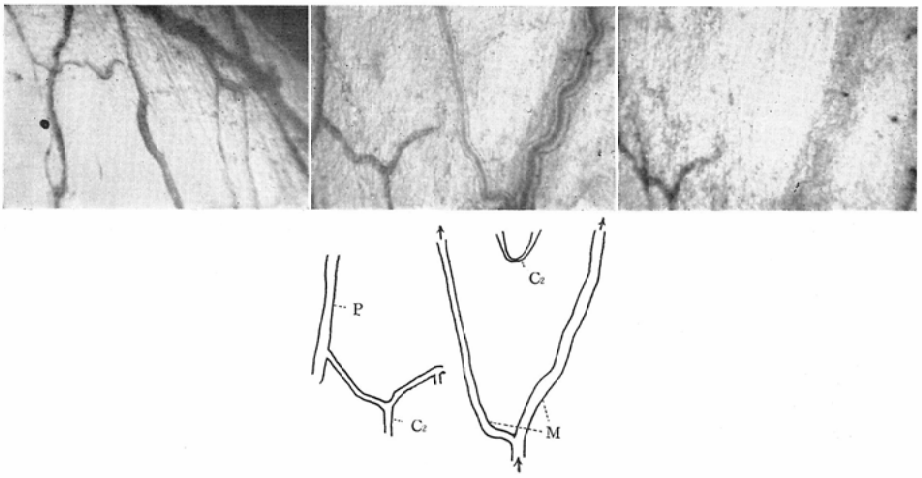

第29圖(2,000r 72時間後「エ」滴下前)　第30圖(1分後)　第31圖(500r 24時間後「ア」滴下前)

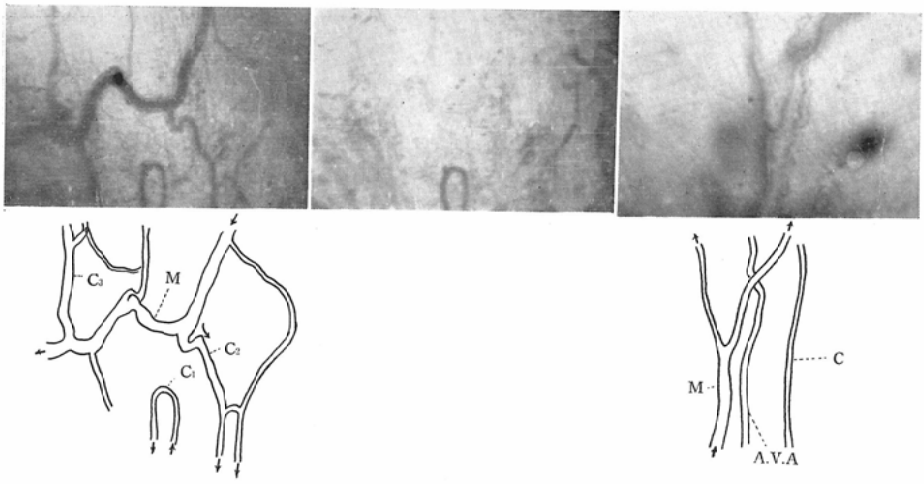

第32圖　(1分後)　第33圖　(500r 48時間後「ア」滴下前)　第34圖　(1分後)

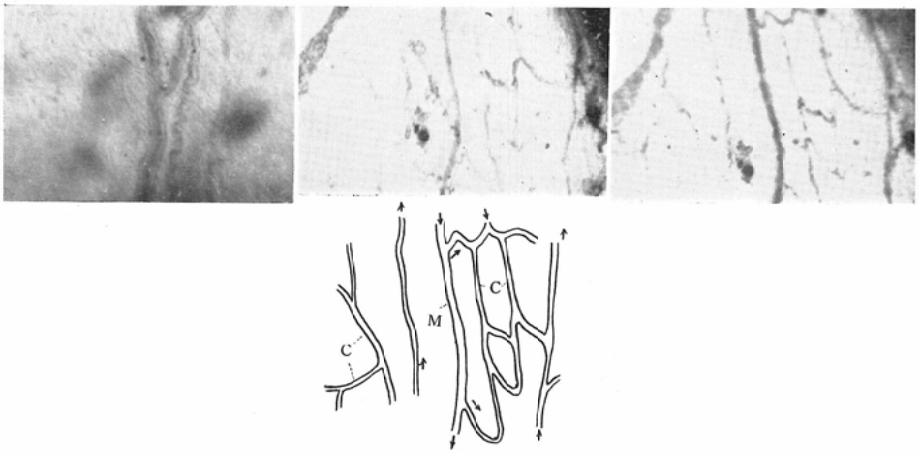

第35圖　(500r 72時間ア滴下前)　第36圖　(1分後)　第37圖　(1,500r 24時間後「ア」滴下前)

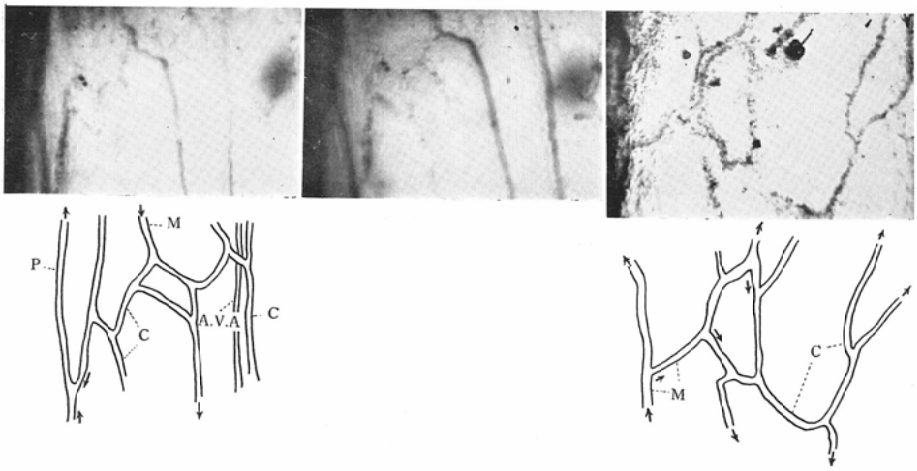

第38圖　（1分後）　第39圖　（1,500r 72時間後「ア」滴下前）　第40圖　（1分後）

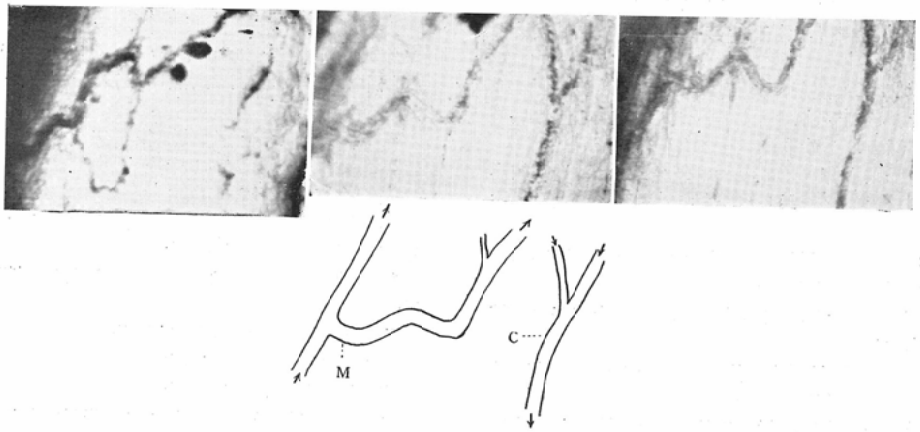

第3圖：對照(非照射)細小血管

右上方を走るのは小動脈(比較的內腔が狹く血流が早い.)小動脈・細小動脈は赤血球流と血管壁の間を血漿流が走つているのを認める.左上方の細小靜脈に向つて毛細血管が集合する.動靜脈吻合は閉鎖している.

第4圖：對照(非照射)細小血管

左下方より細小動脈が走り,毛細血管に分岐する.右上方の二つの毛細血管が合流し,細小靜脈となる.

第5圖：對照(非照射)エピレナミン滴下前

右方より細小動脈が左方に走り,上方の毛細血管が集合して細小靜脈となり,小靜脈に注ぐ.

第6圖：右滴下後10秒後

血流が緩徐となる.

第7圖：同1分後

細小動脈の收縮が著しく,又分岐部の收縮の爲,毛細血管は內腔は變らぬが,赤血球を認めない.細小靜脈も收縮する.

第8圖：對照(非照射)アセチルコリン滴下前

第9圖：右滴下1分後

細小動脈は擴張し,充血を起す.血流は緩徐となり,pendeln する.此の寫眞では滴下後細小動脈の壁が不明であるので,血管壁の擴張がどの程度か判らぬが,一般に擴張は著明でなく,充血の方が著明であつた.

第10圖：500r 照射48時間後

細小靜脈と毛細血管の血流が極めて緩徐となる.

第11圖：500r 照射72時間後

細小靜脈と毛細血管の擴張

第12圖：1,000r 照射24時間後

毛細血管 C_1, C_2, C_3, C_4 の血流が極めて遲い.又擴張を認める.

第13圖：1,000r 照射72時間後

毛細血管 C_1 及びその細小靜脈は血流停止(Stase)を呈している.毛細血管 C_2 もやがて血流停止の像を呈するものと思われる.

第14圖：1,000r 照射72時間後

細小靜脈 P_1 の壁の一部が膨隆して,靜脈瘤樣變化を呈している.(此の所見は第1報の第3例の角膜周邊の細小血管の變化に似ている).

第15圖：1,000r 照射96時間後

毛細血管 C_1 が細小靜脈Pに合流する部分O(此の部を集合部と名付けた)が收縮している.此の樣な事は障害の著しい毛細血管に屢々見られた.

第16圖：1,000r 照射96時間後

毛細血管 C_1 よりの出血を見る.此の像は(その1)に報告した第1例の患者の爪床下毛細血管の出血に極めて似ている.

第17圖：1,500r 照射48時間後

細小靜脈Pは間もなく血流停止の像を呈するものと思われる.

第18圖：2,000r 照射96時間後

毛細血管及び細小靜脈の著しい擴張を呈する.

第19圖：800r 照射72時間後

エピレナミン滴下前

第20圖：同上,滴下1分後

同じ擴張を伴つた毛細血管 C_1, C_2 ではあるが,エピレナミンに對する反應が,C_1 では弱く,C_2 では比較的著しい.之は細小動脈よりの距離によつて差が出來たものと思われる.

第21圖：1,000r 照射24時間後

鹽酸エピレナミン滴下前

第22圖：同上,滴下1分後

細小動脈は比較的よく反應する.又右側の細小靜脈もよく反應する.

第23圖：1,500r 照射24時間後

エピレナミン滴下前.

第24圖：同上,滴下1分後

細小動脈Mの反應は弱い.又細小靜脈Pの反應も比較的弱い.

第25圖：1,500r 照射48時間後

鹽酸エピレナミン滴下前

第26圖：同上，滴下1分後

第25圖は stase を起し，又は之に近い血管が主に見られる．此の様な細小血管はエピレナミンに對して殆ど反應を示さない．

第27圖：1,500r 照射72時間後

エピレナミン滴下前．

第28圖：同上，1分後

第27圖の毛細血管 C_2 は Vasa serosa[5] である．細小動脈はエピレナミンに對して，極めてよく反應を呈する．

第29圖：2,000r 照射72時間後エピレナミン滴下前

第30圖：同上，滴下1分後

毛細血管 C_1 を除き，細小動脈M，その分枝等は比較的よく反應する．

第31圖：500r 照射24時間後　アセチルコリン滴下前

第32圖：同上，滴下1分後

細小動脈Mの反應は，對照に比し，その擴張と充血が著しい．對照の例では充血は著しいが，擴張は本例程ではない．

第33圖：500r 照射48時間後，アセチルコリン滴下前

第34圖：同上，アセチルコリン滴下1分後

細小動脈Mの反應は對照に比し，それ程著しくないと思われる．

第35圖：500r 照射72時間後　アセチルコリン滴下前

第36圖：同上，滴下1分後

細小血管の擴張と充血は對照と略ゝ同様と思われる．

第37圖：1,500r 照射24時間後 アセチルコリン滴下前

第38圖：同上，滴下1分後

細小動脈Mの反應は500r よりも遙かに擴張と充血が著しい．

第39圖：1,500r 照射72時間後

アセチルコリンの滴下前

第40圖：同上，滴下1分後

此の例では擴張より充血の方が著明である．

第　41　圖

小動脈の組織像

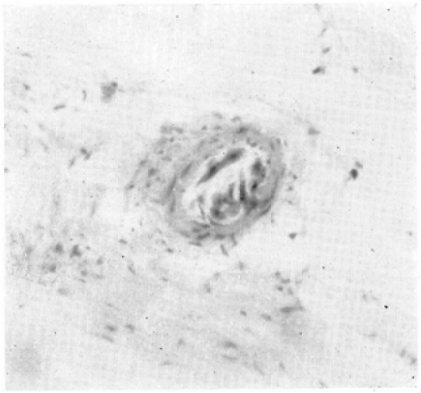

第　42　圖

毛細血管の內皮細胞の核

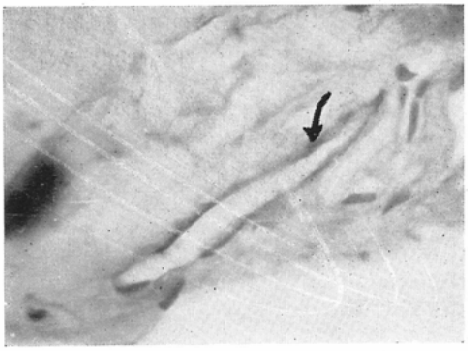

第　43　圖

鹽酸エピレナミンにて收縮せる Rouget 細(a)は有核の赤血球流の中に入り込むでいる．(b)は內皮細胞の核である．

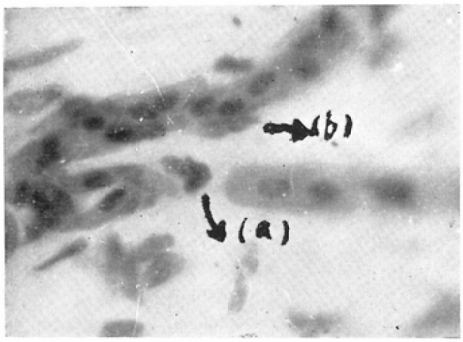

第　44　圖

小靜脈の組織像

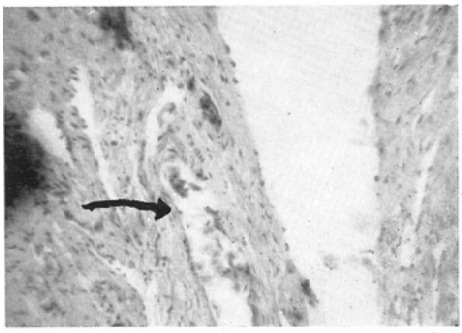

第 45 圖

1,500r 照射72時間後內皮細胞核
內に空胞を認める.

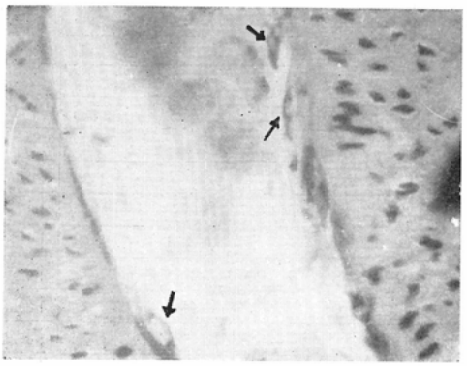

第 46 圖

1,500r 照射72時間後
內皮細胞核の濃染を認める.

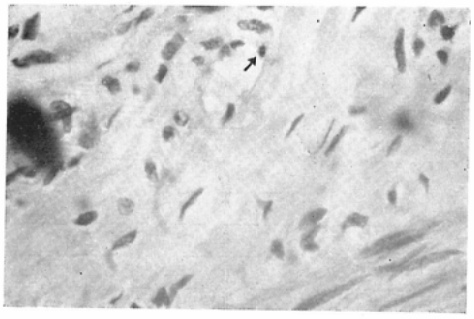

第 47 圖

1,500r 照射72時間後內皮細胞核の
濃染, 空胞形成を認める.

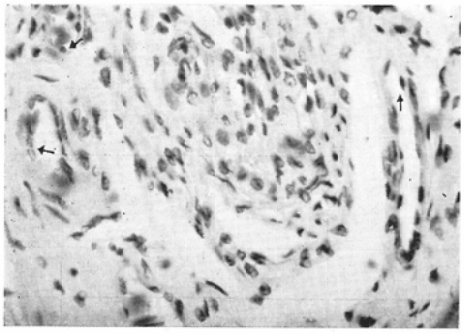

第 48 圖

第48圖: 1,000r 照射96時間後
內皮細胞核に空胞を認める(a).
內皮細胞核に核膨化を認める(b).

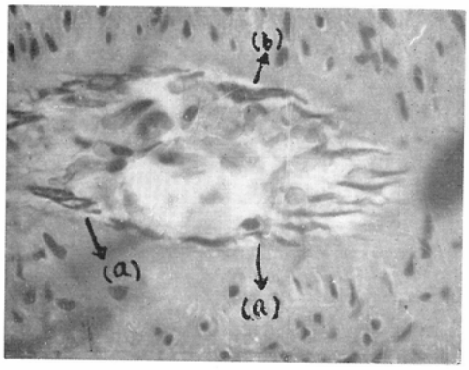

第 49 圖

1,000r 照射144時間後
內皮細胞核の中に空胞形成を認める.

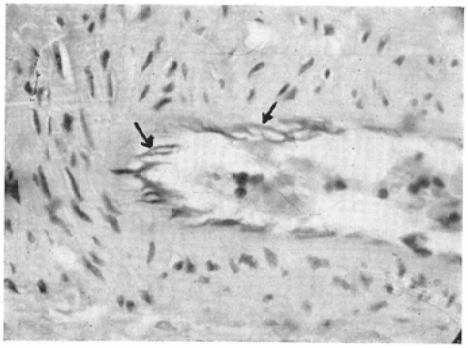

第2表　エツクス線照射後の細小血管のエピレナミンに對する反應の變化

線量	時間	小動脈		細小動脈		毛細血管		細小靜脈		小靜脈	
		形態	血管内血液	形態	血管内血液	形態（分岐部）	血管内血液	形態	血管内血液	形態	血管内血液
對照		收縮	なし	收縮	なし	收縮	なし	收縮	あり	收縮	あり
500r	24時間	同上	同上	同上	同上	收縮	なし	收縮	あり	收縮	あり
	48時間	同上	同上	同上	同上	收縮弱し	あり	收縮弱し	あり	收縮弱し	あり
	72時間	同上	同上	同上	同上	同上	同上	同上	同上	同上	同上
800r	24時間	同上	同上	同上	同上	收縮稍〻弱し	同上	同上	同上	同上	同上
	48時間	同上	同上	同上	同上	收縮弱し	同上	同上	同上	同上	同上
	72時間	同上	同上	同上	同上	同上	同上	同上	同上	同上	同上
1,000r	24時間	同上	同上	同上	同上	同上	同上	同上	同上	同上	同上
	48時間	同上	同上	同上	同上	同上	同上	同上	同上	同上	同上
	72時間	同上	同上	同上	同上	同上	同上	同上	同上	同上	同上
1,500r	24時間	同上	同上	同上	あり	同上	同上	同上	同上	同上	同上
	48時間	同上	同上	同上	なし	同上	同上	同上	同上	同上	同上
	72時間	同上	同上	同上	同上	同上	同上	同上	同上	同上	同上
2,000r	24時間	同上	同上	同上	同上	同上	同上	同上	同上	同上	同上
	48時間	同上	同上	同上	同上	同上	同上	同上	同上	同上	同上
	72時間	同上	同上	同上	同上	同上	同上	同上	同上	同上	同上

（註）血管が收縮し，血管内に血液のある時は，Stase の狀態であり，血管の收縮が弱くて，血管内に血液のある時は，pendeln の狀態である．尙毛細血管の分岐部以外の收縮如何については記載しなかつた．（實驗結果對照の項參照）

第3表　エツクス線照射後の細小血管のアセチルコリンに對する反應の變化

線量	時間	小動脈		細小動脈		毛細血管		細小靜脈		小靜脈	
		形態	血管内血液	形態	血管内血液	形態（分岐部）	血管内血液	形態	血管内血液	形態	血管内血液
對照		擴張	充血	擴張	充血又はpendeln	擴張	充血	擴張	充血又はpendeln	擴張	充血
500r	24時間	同上	同上	擴張著し	著し	擴張强し	充血强し	擴張强し	强し	擴張强し	充血强し
	48時間	同上	同上	擴張强し	强し	對照に同じ	對照に同じ	對照に同じ	對照に同じ	對照に同じ	對照に同じ
	72時間	同上	同上	對照に同じ	對照に同じ	同上	同上	同上	同上	同上	同上
800r	24時間	同上	同上	擴張著し	著し	擴張著し	充血著し	擴張强し	强し	擴張强し	充血强し
	48時間	同上	同上	對照に同じ	對照に同じ	對照に同じ	對照に同じ	對照に同じ	對照に同じ	對照に同じ	對照に同じ
	72時間	同上	同上	同上	同上	同上	同上	擴張弱し	充血弱し	擴張弱し	充血弱し

之を收縮させる能力が無いかは，（對照の項に述べたが如く，細小靜脈や毛細血管等の筋細胞の收縮力は弱い．）本實驗だけでは何とも云えない．

C）　非照射時及び照射後の鹽化アセチルコリン滴下所見

非照射時及び照射後の鹽化アセチルコリン滴下の所見を第3表に記載する（滴下後30秒乃至60秒時）

500r 及び 1,500r 照射後の24時間の細小血管の鹽化アセチルコリンの反應は，對照に比し，尙著しい擴張と充血を起す．そして48時間，72時間に至つては，略〻對照と同程度に反應するが，

1,500r 照射72時間後で毛細血管，細小静脈及び小静脈の障害が著しい時は，對照より低下した反應を示す．

4） 組織標本による觀察の結果

Ⅰ） 非照射時の所見[8)5)]

小動脈：内膜は内皮細胞と波狀に走る内彈性板となるが，内彈性板は薄く遂に消失する．筋膜はただ一層となり，外膜は疎性結合組織となる（第41圖）．

細小動脈．毛細血管及び細小静脈：紡錘型の核を有する單層の内皮細胞によつて管壁を形成し，その外側の所々に Rouget 細胞が存在し，殊に細小動脈．分岐部に多い．（第42，43圖）

小静脈：内膜は内皮細胞にて成り，外膜は彈力纖維より成る結合織を有す．（第44圖）

尙人間の内皮細胞 Rouget 細胞に對する見界は尙不一致を免かれないのが現狀である[14)]．

Ⅱ） 照射後の所見

2,000r 迄のエックス線を照射しても，48時間迄は，著明な細小血管内皮細胞の變化は見當らぬ樣である．然し 1,000r 以上照射し，72時間以後の組織像では，核濃染，核膨化，核内空胞形成を呈する内皮細胞を認めた．就中，核内に空胞を認める事が多い．之等の變化は別紙に圖示する（第45～49圖迄）

小動脈では，筋膜の筋細胞は變性を殆ど示さないが，内膜の内皮細胞は他の細小血管と同樣な變性を示す．尙エツクス線の細小血管に對する組織學的考察については J. Borak の詳細な研究がある[10)]．

總括並びに考按

以上の實驗結果を總括すると次の事が云えよう．

1） エックス線照射により，まず毛細血管，細小静脈の血流緩徐並に擴張が起り（ 500r 照射後48時間， 800r 照射後24時間），續いて小静脈にも同樣の變化を起す．更に線量が增加すれば，該部の血流停止（Stase）を起し，遂には出血を起し，又一部の血管壁に静脈瘤樣變化を起す．此の樣な障害を起すと，分岐部，集合部の筋細胞の收縮により該部の狹窄をもたらす．更に小動脈，細小動脈にも變化が起る．然して血流停止等の比較的高度の變化を呈したものは， 1,000r 以上照射されたものに限られている．

2） 鹽酸エピレナミンの反應から見ると，エックス線照射を受け，擴張を起した毛細血管，細小静脈，小静脈は，對照に比し，鹽酸エピレナミン滴下による收縮が弱い．

3） 鹽化アセチルコリンの反應から見ると，エックス線 500r 及び 1,500r 照射後24時間では，細小動脈はアセチルコリンに敏感となり，對照より著しい擴張と充血を起すが，48時間，72時間後では，非照射と略ゝ同樣の反應を呈する．

4） 組織學的檢索によれば，血管内皮細胞は，大量照射し72時間以後の場合，核濃染，核膨化，核内空胞形成等の變化を呈するものがある．

5） 以上の變化は必ずしも全細小血管に，均等に存在するのではなく，部分的に強弱の差がある．又個体によつて放射線感受性に差を認めた．

著者は以上の實驗結果から，細小血管に對する初期のエックス線の作用機序に就いて考按したい，著者の實驗では腦脊髓破壞法によつて麻酔を行い，一應高次の中樞は關與しないと考えられるので，以上の實驗結果は照射部の影響によるものと思われる．

扨細小血管は，細小動脈より細小静脈に至る迄，單層の内皮細胞によつて血管壁を形成している．此の内皮細胞壁は，血管運動神經の支配を受けず，能動的に收縮又は擴張を行わないが，一定のトーヌスを保つている．此の内皮細胞層の上に，その纖維が血管壁を輪走する平滑筋性の筋細胞が諸々にあつて，血管運動神經又は血液内諸物質の作用によつて，能動的に收縮又擴張して，血行を調節しているものと云われている[5)6)9)]．

今細小血管に大量のエツクス線を照射すると，その原因は種々考えられるが(metabolic theory〔H-substance〕,neurovascular theory,cellurar theory[10)])，筋細胞が血管擴張物質に過敏な狀態となる．之は血管運動神經の失調又は筋細胞の變調などの機能的異常であることは，變化が一過性であり，48時間で概ね照射前に戻り，且つ血管收縮物質鹽酸エピレナミンでは，比較的よく收縮を起す事からも想像される．以上のように筋細胞の

機能的變化の他に，組織標本に示すが如く，内皮細胞の器質的變化も起す．この變化は或る潜伏期を經て，進行するもので，その結果内皮細胞層のトーヌスが失われ，毛細血管，細小静脈の擴張を起すと考えられる．というのはこの場合，鬱血等の血流障害は全く起らず，且つ之等の血管には，筋細胞が極めて少いから，機能的變化の影響は少いであろうし，組織學的に内皮細胞に變性が認められるからである．またこの場合毛細血管，細小静脈の擴張は，鹽酸エピレナミンで筋細胞を收縮させても，もともと此の部の筋細胞は收縮力が弱いので，内皮細胞の器質的變化によるトーヌス減弱のための擴張を閉塞するに至らないものと推定される．勿論鹽酸エピレナミンに對する筋細胞の感受性の一過性低下による影響も考えられるが，筋細胞の多い小動脈，細小動脈がよく反應を呈する所から，著者は此のエピレナミンに對する反應の低下を筋細胞の鹽酸エピレナミンに對する感受性低下だけで説明する意見に賛成出来ない．また小動脈，細小動脈に擴張が認められぬのは，筋細胞の力が強く，擴張を抑える爲と思われ，恐らく此の部の病變は，内皮細胞の變性による血栓形成に進むのではなかろうか．

内皮細胞の此の様な變化に伴つて，細小血管壁の透過性は亢進するであろうし，更にその變化が進めば，内皮細胞の結合の疎鬆化を起し，出血を起すであろう．

著しい擴張を起したり，血流停止を起したり，出血を起した毛細血管に對して，その障害より中心部及び末梢部にある細小動脈，分岐部及び集合部は，局所自働能として，持續的收縮を行い，病變の進行を防ぎ副血行の形成えと進むものと思われる．

以上の變化が，其後如何に進行し，最後には如何なる狀態になるのか，更には透過性の問題，分割照射時の變化等々興味深い問題が非常に多いが，今後の檢討に俟ちたい．

結　論

蟇蛙腸間膜にエックス線を照射し，その細小血管を觀察し，初期72時間附近迄に以下の變化が起るのを認めた．

1) エックス線を照射し，細小血管の血流緩徐並に擴張が起るのを見た．又 1,000r以上照射したものには，更に血流停止．出血の起るのを認めた，

2) エックス線照射後，細小血管は一過性にアセチルコリンに過敏となる．

3) エックス線照射後，細小血管は鹽酸エピレナミンに對する反應が弱くなる．之は鹽酸エピレナミンの感受性低下以外に，内皮細胞のトーヌス減弱による細小血管の擴張にも一因があると思われる．

4) 組織學的檢索によつて，血管内皮細胞の核に變性を認めた．

以上よりエックス線は，蟇蛙細小血管に對して，初期にその内皮細胞並びに筋細胞に影響を與えるものと考える．

稿を終るに臨み，東京醫科齒科大學足立忠教授の御援助に深く感謝する．又此の實驗を進めるに當り，東京大學生理學教室長島長節助教授・東京醫科大學生理學教室千葉正子博士の懇切丁寧なる御指導を賜つた事を此處に記載し，感謝を表する次第である．又東京醫科齒科大學解剖學教室，並に圖譜作成その他に協力致された東大分院安江清君に對して感謝する．尚本論文の要旨は第79回，及び第82回日本醫學放射線學會關東部會に於て報告した．

文　獻

1) Ernst A. Pohle: Clinical Radiation Therapy Philadelphia 1950. Ross Golden. a Harold W. Jacox Effekt of Roentgen Rays and Radioactive Substance on Blood Vessels. —2) 森於菟，吉岡俊亮：綜合動物學，第1巻，蛙，金原書店．—3) 曾爾太郎：げらちん及びあらびあごむと血液灌流の實際，成醫會誌，56, 2236. —4) R. Chambers a. B.W. Zweifach: Topography and Function of Mesenteric Capillary Circulation A.J. anat. 75, 173, 1944. —5) A. Krogh: Anatomie und Physiologie der Capillaren 1929 Berlin. —6) 西丸和義：毛細脈管の研究，日本醫學雜誌社．—7) 白井豹，安藤啓三郎：實驗動物の實際，金原書店．—8) 戸刈近太郎：組織學，南山堂．—9) 福田邦三：生理學，南山堂．—10) J. Borak: Radiation Effects of Blood Vessels Part I.II.III. Radiology 38, 1942. —11) R. Motojima: Experimentelle Untersuchungen an der Froschzunge Str. th. 30, 343, 1928. —12) Valy Menkin 著，林秀男譯：炎症の新しい概念，醫學書院．—13) N.W. Lazarew u. Anna Lazarewa: Über die funktionellen Veränderungen der Blutgefälenach Röntgenbestrahlung Str. th. 23, 45, 1926. —14) 石澤政雄：組織學提要金原書店．

A study of the Effects of X-Irradiation on the Minute Blood Vessels (Report 2) The First Stage Effects of X-Irradiation on the Mesenteric Capillary Circulation of Bufo vulgris

By

Shinya Ōno

(Department of Radiology, Branch Hospital, Tokyo)

University Director: A. Tasaka)

The author studied the first stage of the mesenteric capillary circulation change of toad after local X-irradiation. (until 72~144 hours after radiation.)

Result of our observations is as follows.

1) Slow blood stream and dilatation of true and post-capillaries, and red cell clumping were observed. Above 1,000r radiation capillaries showed stasis and bleeding.

2) The minute blood vessels became more sensitive to acetylcholine in early days (1~2 days) after radiation.

3) After radiation, the minute blood vessels showed the weak reaction for epinephrin. It was concluded that the weak reaction for epinephrine is due to both the low sensitivity for epinephrin and dilatation of the minute blood vessels with declined tonus.

4) By histological investigation, the endothel cell degeneration was observed.