Osaka University Knowledge Archive

Title	67Ga-citrateによる腫瘍シンチグラフィに関する臨床的研究
Author(s)	坂本, 力
Citation	日本医学放射線学会雑誌. 1978, 38(5), p. 457-478
Version Type	VoR
URL	https://hdl.handle.net/11094/19431
rights	
Note	

Osaka University Knowledge Archive : OUKA

https://ir.library.osaka-u.ac.jp/

Osaka University

^{67}Ga-citrate による腫瘍シンチグラフィに関する臨床的研究

京都大学医学部付属病院放射線医学教室（主任：鳥塚莞爾教授）
坂　本　力

（昭和52年10月21日受付）
（昭和52年11月18日最終原稿受付）

Clinical Studies of ^{67}Ga citrate Scintigraphy in Various Malignant and Benign Diseases

Tsutomu Sakamoto
Department of Radiology, Kyoto University School of Medicine

Research Code No.: *720*
Key Words: ^{67}Ga citrate scintigraphy, Malignant lymphoma, Hepatoma

Clinical Studies of ^{67}Ga citrate Scintigraphy in Various Malignant and Benign Diseases

Clinical usefulness of scintigraphy with ^{67}Ga citrate was evaluated on 607 patients with various malignant and benign tumors. The results were as follow:

(1) High positivity of the uptake of ^{67}Ga was obtained by the lesions of lung, maxillary cancer, nasopharyngeal cancer, hepatoma, melanoma and malignant lymphoma. It was thought that the ^{67}Ga scintigraphy was essential in detecting and delineating the extent of the lesions of these tumors.

(2) In patients with malignant lymphoma which showed strikingly avid uptake of ^{67}Ga, ^{67}Ga scintigraphy was particularly important in stage-making and follow up studies after the treatment.

(3) Measurement of serum alpha-feto protein (AFP) and carcinoembryonic antigen (CEA) levels, combined with liver scintigraphy with ^{67}Ga citrate were useful in differentiating a space occupying lesion in the liver: 1) Either one of ^{67}Ga scintigraphy or serum AFP values was positive in 97.5% of the patients with proven hepatoma: 2) All cases with AFP-negative and CEA-positive hepatoma could be differentiated from metastatic cancer by increased uptake of ^{67}Ga in the lesions.

(4) For the diagnosis of primary bone tumor and soft tissue tumors, a combined scintigraphy with ^{67}Ga and ^{99m}Tc-bleomycin (Tc-BLM) was useful in differentiating malignant tumors from benign tumors.

I. 緒　言

腫瘍を陽性描写する腫瘍シンチグラフィに関する検索は古くより行われていたが，1963年，Dewey ら[1]により^{131}I-抗フィブリノーゲンの臨床的利用が報告され，久田らにより，^{131}I-人血清アルブミン（1966年）[2]，^{203}Hg-ヘマトポルフィリン（1966年）[3]，^{131}I-フィブリノーゲン（1968年）[4]などの利用が報告された．1969年に至り，Edwards および Hayes ら[5]が ^{67}Ga-citrate がホジキン病患者の頸部リンパ節に集積するのを見出してから腫瘍シンチグラフィが本格化し，以後1970年には ^{111}In-chloride[6]，^{203}Hg-glutathion[7]，1971年には ^{57}Co-bleomycin[8]，1972年には ^{99m}Tc-bleomycin[9]，^{111}In-bleomycin[10]，^{169}Yb-citrate[11]などが開発されている．

著者らの教室においては1970年来，各種悪性腫

瘍患者について，^{67}Ga-cirrate および ^{99m}Tc-bleomycin (^{99m}Tc-BLM) による腫瘍シンチグラフィを行い，また in vitro 検査として腫瘍特異性抗原である α-fetoprotein (AFP), carcinoembryonic antigen (CEA) の測定を行つているが，これらの悪性腫瘍の核医学的診断のうち，^{67}Ga-citrate による腫瘍シンチグラフィの診断的意義について述べる．

II. 対象および方法

(1) 検査対象

1970年から1975年の間，京大病院放射線部で未治療患者に対して行つた ^{67}Ga-citrate によるシンチグラフィは悪性腫瘍434例，良性腫瘍173例の計607例である．疾患部位別では，胸部（肺・縦隔）105例，消化器126例，乳腺16例，頭頸部111例，中枢神経系14例，リンパ組織96例，骨・軟部組織67例，泌尿生殖器46例，造血器・その他26例である．

(2) ^{67}Ga によるシンチグラフィ

方法は ^{67}Ga-citrate 2mCi を静注投与し，48～72時間後に Nuclear Chicago 社製，Pho/Gamma Ⅲシンチカメラ及び Shimazu whole body scanner SCC-1050W (SCC-750W) を用いてシンチグラフィを行つた．分解能及び感度から 185KeV の γ 線を利用し，原則として前面像 (Anterior)，後面像 (posterior) の2方向のシンチグラムを作製した．また，腹部のシンチグラフィ時には大腸内に排泄された ^{67}Ga を除去するためにシンチグラフィ実施前に洗腸を行つた．

判定は，陽性と陰性に分け読影した．陽性は明らかに ^{67}Ga の異常集積をみとめるもの，陰性は異常集積をみとめないものまたは正常組織の集積と同程度の集積を示すものとした．

(3) 肝癌における検査方法

肝癌においては ^{67}Ga シンチグラフィ時に，同時に ^{99m}Tc-colloid による肝シンチグラフィを行い，あわせて血清 α-feroprotein (AFP) 及び carcino embryonic antigen (CEA) の測定を行つた．すなわち，^{67}Ga シンチグラフィ後，直ちに患者を動かすことなく同位置で ^{99m}Tc-colloid 2mCi を静注投与し，約10分後に肝シンチグラムを作成した．そして ^{67}Ga 及び ^{99m}Tc-colloid のシンチグラムを比較し，^{99m}Tc-colloid で欠損部（癌病巣部）に一致した部分の ^{67}Ga-citrate の集積程度を正常肝組織の集積と比較して5段階，すなわち，① 高度集積 (exceedingly increased)，② 中等度集積 (moderately increased)，③ 軽度集積 (slightly increased)，④ 正常肝と同程度 (equilibrated)，⑤ 集積の低下 (decreased) に分けた．

血清 AFP はダイナボット RI 研究所の α-フェトプロテイン・リアキットを用い，radioimmunoassay (RIA) によつて測定した．血清 CEAは，協同研究者の石川ら[12)13)14)]により自家製の RIA 系によつて測定された．すなわち Egan ら[15)]，Laurence ら[16)]による二抗体法を用い，Gold ら[17)]の方法で，結腸癌組織の過塩素酸抽出物からセファローズ4Bゲル濾過，セファデックス200ゲル濾過および調製用ディスク電気泳動によつて CEA を分離精製し，また家兎に免疫して抗 CEA 血清を作成した．CEA の標識は Hunter ら[18)]の変法で行い 0.1ml の未抽出血清を抗血清 0.1ml と4％の正常家兎血清 0.1ml で24時間，4℃で incubate し，ついで，^{125}I-CEA 0.1ml を加え24時間，4℃で incubate を行う．さらに，この混合物に20％の第2抗体0.1ml を加え，室温で24時間 incubate し遠沈して遊離 CEA から結合した ^{125}I-CEA を分離し，^{125}I-CEA に結合した分屑の放射能を multisample gammaray spectrometer で計測した．

(4) 悪性リンパ腫における検査方法

ホジキン病40例，リンパ肉腫12例，細網肉腫38例の計90例の悪性リンパ腫について ^{67}Ga シンチグラフィを実施した．病巣部における ^{67}Ga-citrate の集積程度から① 強陽性（＋＋），② 弱陽性（＋），③ 不確実（±），④ 陰性（－）の4段階に分け，また20例において放射線治療後，経時的に ^{67}Ga シンチグラフィを行つた．またこれらのうち35症例にリンパ管造影を行い，^{67}Ga シンチグラムと比較した．リンパ管造影は全例傍大

動脈リンパ節，総腸骨動脈リンパ節及び鼡径リンパ節の異常をみる目的で両足足背より各 8ml のリピヨドールを注入し，リンパ管造影上異常所見を認めるもの（陽性），異常所見を認めないもの（陰性），および不確実の3分類をした．これには，リンパ節の泡沫状構造の程度，陰影欠損の有無，大きさ，位置移動の程度および造影剤のリンパ管内長期停留などから判定した．また，触診可能な部位の腫瘍は大きさを測定し，不可能な部位の腫瘍はX線単純写真，断層写真により大きさを推定した．

(5) 骨および軟部組織腫瘍における検査方法

骨および軟部組織の ^{67}Ga シンチグラフィにおいては，^{99m}Tc-bleomycin (^{99m}Tc-BLM) によるシンチグラフィとの比較検討を行つた．^{99m}Tc-BLM シンチグラフィは共同研究者の小鳥[19]により実施された．すなわち ^{99m}Tc O^- 溶液に BLM を溶解し，塩化第1錫を加えて還元し PH を 2.5～3.0に下げ，ついでアスコルビン酸を加え，重曹液（7%）で中性に戻し，0.22μ のミリポアフィルターを通して ^{99m}Tc-BLM が作成された[9]．この ^{99m}Tc-BLM の 3～5mCi を静注投与し，2時間以内にシンチグラムを作成した．Nuclear Chicago 社製，Pho/Gamma Ⅲシンチカメラを用い，4000ホールの平行コリメーターを使用した．また ^{67}Ga シンチグラフィは原則として ^{99m}Tc-BLM を行つた後1週以内に実施した．

III. 結　果

(1) 各種疾患の ^{67}Ga シンチグラフィにおける陽性率

Table 1 は各臓器別，悪性，良性別の ^{67}Ga シンチグラフィにおける陽性描画率を示し，悪性および良性の全症例の陽性率はそれぞれ60%，34%である．また，Table 2 は悪性腫瘍患者の手術又は生検により組織学的に明らかにされた症例の組織型別の陽性率を示す．癌腫では全体として64%，なかでも扁平上皮癌60%，腺癌27%，未分化癌86%，燕麦細胞癌・小細胞癌100%，悪性黒色腫100%であり，肉腫は全体として76%の陽性率である．

(2) ^{67}Ga シンチグラフィにおける部位別の成績

(i) 胸部（肺・縦隔）

Table 3 に示す如く，肺癌では扁平上皮癌26例中21例，81%，腺癌5例中3例，60%，未分化癌4例中3例，75%，その他の18例は全例陽性であつた．Fig. 1 は左下葉気管支より発生した扁平上皮癌のシンチグラムを示すが，左肺門周囲に ^{67}Ga の集積像として描出し得た肺癌の最小陰影は胸部X線写真および断層写真上，直径 2.5cm のものであつた．

肺の良性疾患の陽性率は58%であり，Fig. 2 はザルコイドーシスの症例のシンチグラムを示す．両側肺門のリンパ腺腫脹に一致した ^{67}Ga の

Table 1. Number of cases examined and ^{67}Ga scintigraphic results in various diseases

	No. of cases		Positive case		Positive ratio (%)	
	malignant	benign	malignant	benign	malignant	benign
chest	60	45	40	32	66	71
digestive organ	86	40	44	2	51	5
head and neck	94	17	62	7	66	41
urogenital organ	39	7	8	3	21	43
breast	16	—	5	—	31	—
brain	5	9	3	2	60	22
lymphatic tissue	92	4	72	1	78	25
bone & soft tissue	30	37	19	8	63	22
others	12	14	8	3	67	38
total	434	173	261	58	60	34

Table 2. ^{67}Ga scintigraphic results in various malignant cases in relation to their histological findings.

		No. of cases	positive cases	positive ratio (%)
cancer	squamous cell ca.	118	71	60
	adenoca.	30	8	27
	undiff. cell ca.	22	19	86
	small cell ca.	3	3	100
	oat cell ca.	5	5	100
	hepatoma	42	37	88
	malig. melanoma	5	5	100
	transitional cell ca.	3	1	33
	hypernephroma	9	4	44
	Wilms' tumor	2	1	50
	seminoma	4	1	25
	total	243	155	64
sarcoma	malig. lymphoma	92	72	78
	osteosarcoma	4	4	100
	fibrosarcoma	10	7	70
	liposarcoma	4	2	50
	rhabdomyosarcoma	3	1	33
	chondrosarcoma	2	2	100
	malig. cylindroma	1	0	0
	spindle cell sa.	1	1	100
	total	117	89	76

Table 3. ^{67}Ga scintigraphic results in various diseases of lung and mediastinum.

		No. of cases	positive cases	positive ratio (%)
malignant cases	squamous cell ca.	26	21	81
	adenoca.	5	3	60
	undiff. cell ca.	4	3	75
	small cell ca.	3	3	100
	oat cell ca.	5	5	100
	unknown	10	10	100
	total	53	45	85
beni gn cases	sarcoidosis	9	5	56
	tuberculosis	16	8	50
	silicosis	2	2	100
	abscess	2	2	100
	aspergillosis	2	2	100
	other	19	10	53
	total	50	29	58
cases with diseases of mediastinum and blood	teratoma	2	2	100
	thymoma	4	4	100
	myasthenia gravis	14	6	43
	hemolytic anemia & anaplastic anemia	7	2	29

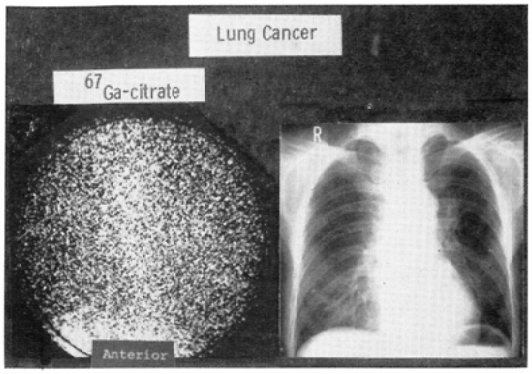

Fig. 1. Bronchogenic carcinoma with left hilar enlargement. ^{67}Ga-uptake is visible in the left-hilum.

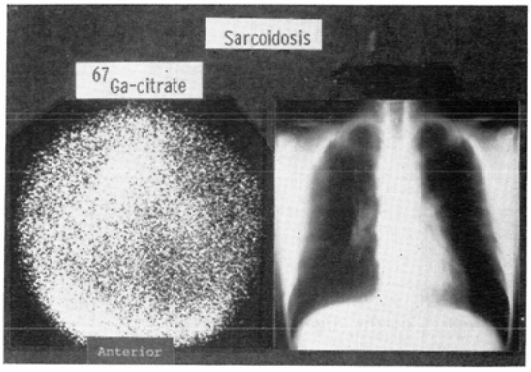

Fig. 2. Sarcoidosis with bilateral hilar enlargement. ^{67}Ga uptake is visible in bilateral hilar regions.

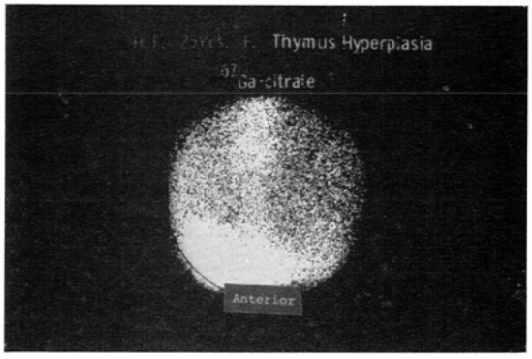

Fig. 3. Thymus scintigraphy of ^{67}Ga-citrate in the patient with myasthenia gravis. Abnormal ^{67}Ga uptake is visible in the anterior mediastinum in addition with normal uptake of the sternum.

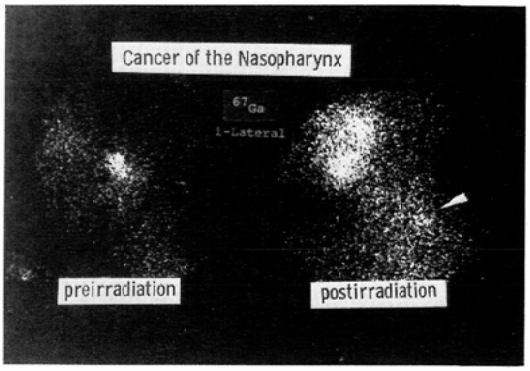

Fig. 4. Carcinoma of the nasopharynx (left lateral view) Before irradiation ^{67}Ga uptake is visible in the left upper neck in the left lateral view. After 6000 rads irradiation at the nasopharynx and the neck, ^{67}Ga uptake at the left lower neck and highly increased ^{67}Ga uptake of the parotid is unknown.

高度集積が認められる．

縦隔病変においては奇形腫2例，胸腺腫4例の全例が陽性である．重症筋無力症患者14例に実施した胸腺の ^{67}Ga シンチグラフィは14例中6例，43%に胸腺が陽性描画された．このうち8例（陽性6例，陰性2例）に胸腺摘出手術が行われ，胸腺重量は 10g～40g で，組織は過形成を示し，8例中6例に胚中心陽性であつた．また溶血性貧血，再生不良性貧血の7例に胸腺シンチグラフィが行われ，2例に明らかな ^{67}Ga の集積が認められた．Fig. 3 は重症筋無力症患者の胸腺シンチグラムを示す．胸骨の正常集積とは別に明らかな ^{67}Ga の集積が認められ，摘出胸腺は重量 40g で胚中心陽性であつた．

（ii）頭頸部領域

Table 4 に示す如く，悪性腫瘍全体の陽性率は68%である．組織型により陽性率が異なり，甲状腺，上咽頭の未分化癌はそれぞれ9例，8例に実施されて，全例陽性を示している．副鼻腔炎では4例中2例，唾石症では2例共に陽性に描出され，また，結核性頸部リンパ節炎では5例中3例，60%に陽性描画され，良性疾患では，全体として41.2%の陽性率を示した．Fig. 4 は上咽頭癌

Table 4. ^{67}Ga scintigraphic results in various diseases of the head and neck.

			No. of cases	positive cases	positive ratio (%)
malignant cases	maxilla	sq. cell ca.	16	14	94
		undiff. cell ca.	1	1	100
			17	15	88
	mandible	sq. cell ca.	13	12	92
		adenoca.	2	2	100
			15	14	93
	larynx		6	1	17
	tongue & lip		8	1	13
	epipharynx	sq. cell ca.	7	5	71
		undiff. cell ca.	8	8	100
			15	13	87
	parotis	mixed tumor	2	2	100
		epidermoid	2	1	50
			4	3	75
	thyroid	adenoca.	14	4	29
		undiff. cell ca.	9	9	100
		medullary ca.	2	1	50
			25	14	56
	branchia		1	1	100
	metastatic lesion with unknown origin		4	3	75
	totol		95	65	68
benign cases	sinusitis		4	2	50
	salivary stone		2	2	100
	thyroiditis		6	0	—
	lymphadenitis		5	3	60
	total		17	7	41

Table 5. ^{67}Ga scintigraphic results in various diseases of the digestive organs.

		No. of cases	positive cases	positive ratio (%)
malignant cases	esophagus	11	6	55
	stomach	8	2	25
	colon	7	1	14
	pancreas	4	0	0
	gallbladder	3	0	0
	liver	42	37	88
	(hepatoblastoma	2	0	0)
	total	77	46	60
benign cases	pancreas cyst	2	0	0
	gallstone	2	0	0
	cirrhosis	27	1	4
	hepatitis	9	0	0
	liver cyst	3	0	0
	total	43	1	2

（扁平上皮癌）の症例で，^{60}Co 放射線治療前，治療後および経過観察中，左頚部に転移を来したものの経時的な ^{67}Ga シンチグラムを示す．頚部転移巣は皮膚が照射によつてリンパ浮腫及び硬化しているため，触診にて不明であり，^{67}Ga によつてはじめて転移が明らかにされた．本例は転移

Table 6. ^{67}Ga scintigraphic results in various diseases of the urogenital organs and other organs.

		No. of cases	positive cases	positive ratio (%)
urogenital organ	hypernephroma	9	4	44
	Wilms' tumor	2	1	50
	ureter ca.	3	2	67
	cervical ca.	14	2	14
	ovarial ca.	5	0	0
	seminoma	4	1	25
	cholioca.	2	0	0
	total	39	10	26
melanoma		5	5	100
breast ca.		16	5	31
brain tumor	glioblastoma	4	3	75
	astrocytoma	4	1	25
	meningioma	3	1	33
	ependymoma	1	1	100
	malig. schwanoma	1	1	100

巣に再照射を行い，その後3年間経過を観察しているが，再発を認めていない．

(iii) 消化器領域

Table 5 に示す如く，食道癌55%，胃癌では25%，結腸癌では14%である．膵癌4例，胆嚢癌3例は全例陰性である．肝癌については後に詳細に述べるが，原発性肝細胞癌42例中37例，88%ときわめて高率に陽性描画されている．肝芽細胞腫2例は全例陰性であり，転移性肝癌においては，原発巣が胃・結腸の各1例について正常肝の集積と同程度の陽性摂取を示した．良性疾患では，肝硬変症27例中1例に軽度の摂取が認められたが，膵嚢腫，胆石症，肝炎および肝嚢腫では全例陰性であつた．

(iv) 泌尿・生殖器およびその他の疾患

Table 6 に示す如く，泌尿・生殖器の悪性腫瘍は，全体として39例中10例，26%の陽性率である．各疾患別では症例数が少なく，Grawitz 腫瘍は9例中4例，44%，Wilms 腫瘍は2例中1例，尿管癌は3例中2例，子宮頚癌は14例中2例であり，卵巣癌は5例全例陰性であり，精上皮腫は4例中1例が陽性であつた．子宮頚癌については，その転移症例12例について肺および鼡径部転移の5例においては全例転移部が描画されたが，腹部および脊椎への転移7例で全例転移部が陰性であつた．

悪性黒色腫5例は全例陽性に描出され，Fig. 5

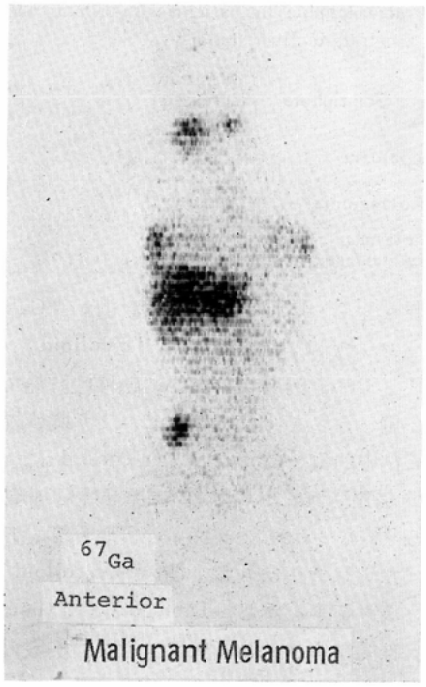

Fig. 5. ^{67}Ga reveals wide spread metastatic foci to the skin, lymphnodes and vicera in patient with malignant melanoma.

は悪性黒色腫の症例のシンチグラムを示し，頚部腋窩部および腹部の転移巣が明らかに描出されている．

乳癌では16例中5例，31%が陽性であつた．乳癌の転移12症例における ^{67}Ga 摂取では，肺および縦隔部への転移7例では全例に，また骨転移6例において12病巣中7病巣に陽性描画がみられ，また甲状腺転移をした1例においても転移巣は陽性像を示した．

脳腫瘍の ^{67}Ga シンチグラフィでは，例数は少ないが，多型性膠芽腫4例中3例，星細胞腫4例中1例，髄膜腫3例中1例が陽性描画され，また上皮細胞腫，悪性神経鞘腫の各1例が陽性描画された．

(3) 肝癌の ^{67}Ga シンチグラフィ

Table 7 に示す如く，原発性肝細胞癌では，^{67}Ga-citrate は36例中30例，83%，^{99m}Tc-colloid は36例中35例，97%にそれぞれ陽性摂取，欠損像の所見を呈した．胆管癌の5例では ^{67}Ga シンチグラフィでは全例陰性，^{99m}Tc-colloid シンチグラフィでは全例陽性であり，転移性肝癌では39例中2例，5%が ^{67}Ga-citrate により陽性描画され，39例中24例，62%に ^{99m}Tc-colloid により欠損部が描出された．Fig. 6 に原発性肝細胞癌における ^{67}Ga シンチグラフィの摂取程度を5段階に分けたシンチグラムおよび ^{99m}Tc-colloid によるシンチグラムを示し，Table 8 に ^{67}Ga-citrate の摂取程度により，5段階に分けた症例数の分布を示す．原発性肝細胞癌，胆管癌，転移性肝癌において，高度摂取6例，中等度摂取16例は原発性肝細胞癌のみにみられ，軽度摂取10例は原発性肝癌の8例，転移性肝癌の2例である．同程度摂取例15例，減少例33例については，原発性肝細胞癌ではそれぞれ4例，2例と少なくなり，転移性肝

Table 7. Rerults of ^{67}Ga and ^{99m}Tc-colloid scintigraphies in patients with primary and metastatic liver tumor.

Scintiphoto	^{67}Ga-citrate (increased uptake)	^{99m}Tc-colloid (defect)
hepatoma	30/36 (83%)	35/36 (97%)
cholangioma	0/5 (%)	5/5 (100%)
metastatic liver cancer	2/39 (5%)	24/39 (62%)

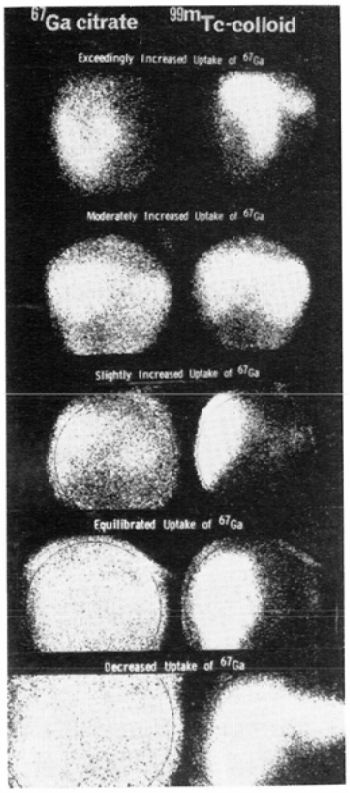

Fig. 6. ^{67}Ga scintigraphies (left) and ^{99m}Tc-colloid scintigraphies (right). The distribution of ^{67}Ga in the cancerous portion is graded into 5 degrees in comparison with that the noncancerous area of the liver.

Table 8. Summary of the degree of ^{67}Ga-uptake on the primary and metastic liver tumors.

	Uptake of ^{67}Ga in the Lesion					Total
	Exceedingly Increased	Moderately Increased	Slightly Increased	Equilibrated	Decreased	
Hepatoma	6	16	8	4	2	36
Cholangioma	0	0	0	1	4	5
Metastatic Liver Cancer	0	0	2	10	27	39
Total	6	16	10	15	33	80

癌の占める割合が圧倒的に多くなつている．

Fig. 7 に各種肝疾患患者の血清 AFP 値の成績を示す．160ng/ml 以上を AFP の異常値とすると，原発性肝癌では36例中30例，78%が異常高値を示し，なかでも10例が10,000 ng/ml 以上の高値であつた．一方，転移性肝癌43例では1例が160ng/ml 以上を示したにすぎない．

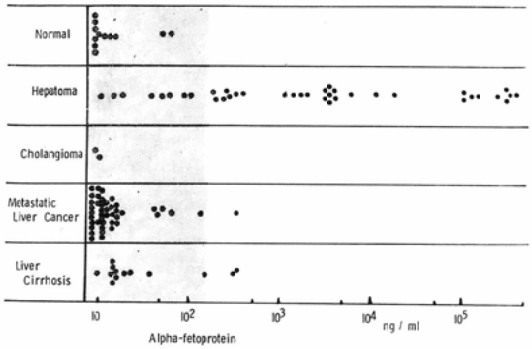

Fig. 7. The serum AFP level in patients with carcinomas of the liver cirrhosis.

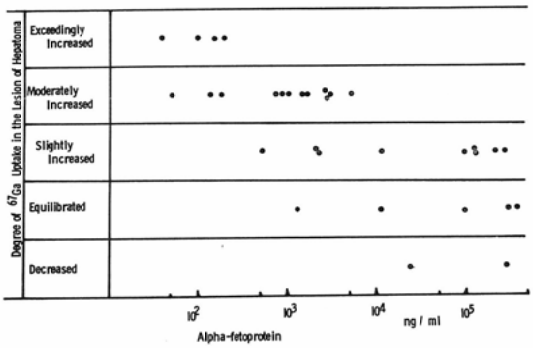

Fig. 8. Relationship between ^{67}Ga-uptake and the serum AFP level in patients with hepatoma.

Fig. 8 は原発性肝細胞癌における ^{67}Ga-citrate の摂取程度と血清 AFP 値の関係を示す．^{67}Ga の摂取が強いものほど AFP 値が低値を示し，^{67}Ga が低摂取を示すものほど AFP 値は高値を示している．

血清 CEA 値において，石川ら[12)13)14)]による正常域は10ng/ml 以下であり，原発性肝細胞癌では49例中32例，66%が10ng/ml 以上であるが，最高値は60ng/ml であつた．一方，転移性肝癌では34

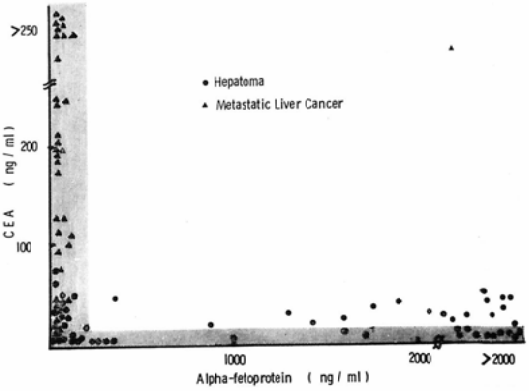

Fig. 9. Relationship between serum AFP anp CEA levels in patients with hepatoma and metastatic liver cancer.

例中32例，94%が異常高値を示し，肝転移巣の大きさにも関係し，250ng/ml 以上のものが20%にみられた．Fig. 9 に肝癌における血清 CEA 値と AFP 値の関係を示すが，原発性肝細胞癌では AFP 値は高値に，CEA 値は正常域が高くても60ng/ml までであり，転移性肝癌では1例の例外があるが，AFP 値は正常域に CEA 値は高値に分布している．

Fig. 10 に肝癌症例3例の ^{67}Ga シンチグラフィ，^{99m}Tc-Colloid シンチグラフィおよび血清 AFP, CEA 値を示す．Fig. 10-(1) は原発性肝細胞癌の症例で，^{99m}Tc-colloid で肝右葉に欠損像が認められ，その欠損部に一致して ^{67}Ga の高度集積（←）がみられる．AFP 値は 95ng/ml, CEA 値は3ng/ml と共に正常域にある．Fig 10-(2) は原発性肝細胞癌で，^{99m}Tc-colloid の肝右葉欠損部に一致して正常肝と同程度の ^{67}Ga の集積（←）がみとめられ，血清 AFP 値は 32×10^4ng/ml と異常高値を示したが，血清 CEA 値は 2ng/ml と正常域にある．Fig 10-(3) は転移性肝癌の症例の成績を示し，原発巣は結腸である．^{99m}Tc-colloid の欠損部に一致して ^{67}Ga も欠損像（←）として認められる．血清 AFP 値は 6ng/ml と正常域にあるが，血清 CEA 値は 200 ng/ml ときわめて高値を示している．

(4) 悪性リンパ腫の ^{67}Ga シンチグラフィ

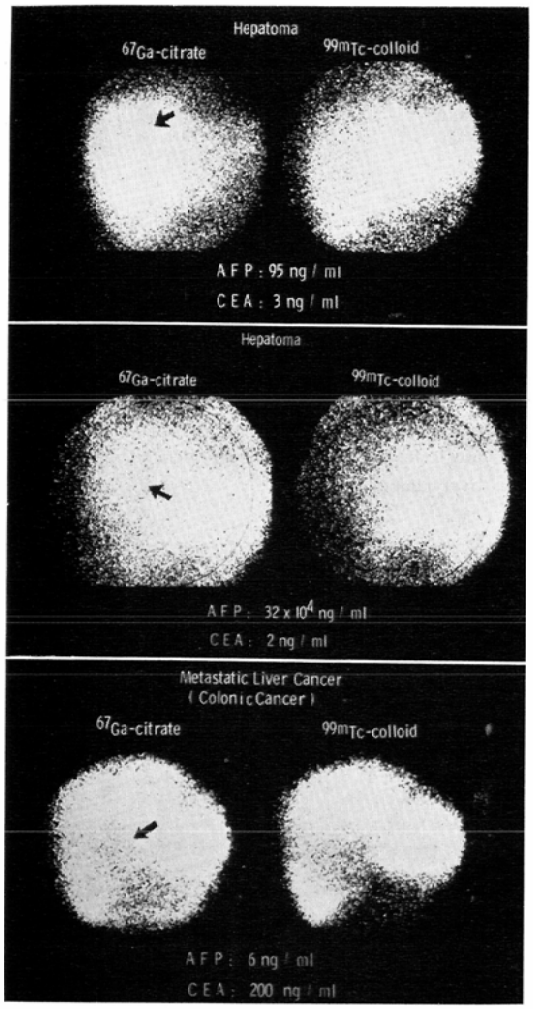

Fig. 10. Scintigrams with ^{67}Ga citrate and ^{99m}Tc-colloid in patients with live cancer.

Table 9-(1) に示す如く，陽性率はホジキン病40例中26例，65%，リンパ肉腫12例中12例，100%，細網肉腫40例中34例，85%である．摂取度を4段階に分類した結果では，ホジキン病は40例中10例，25%が高度集積，16例，40%が軽度集積を示し，リンパ肉腫では2例に高度集積が認められ，残りの10例の全例は軽度集積を示した．細網肉腫では40例中24例，60%が高度集積で，10例，25%が軽度集積を示した．不確実例はホジキン病では20%，細網肉腫では5%に認められ，陰性例はホジキン病の15%，細網肉腫の10%にみとめられた．

Table 9. ^{67}Ga scintigraphic results in patients with malignant lymphoma.

9—1

	++	+	±	−	total (cases)
Hodgkin's disease	10	16	6	8	40
lymphosarcoma	2	10	0	0	12
reticulosarcoma	24	10	4	2	40
total	36	36	10	10	92

9—2

	++	+	±	−	total (cases)
lymphocyte pred.	5	4	0	1	10
mixed cellurarity	2	2	0	0	4
nodular sclerosis	4	1	0	0	5
lymphocyte dep.	0	1	0	1	2

Table 10. Relation between tumor location and tumor size in ^{67}Ga accumulation in patients with malignant lymphoma.

size	neck		chest		abdomen		groin	
	+	−	+	−	+	−	+	−
less than 2cm.	2	6	0	1	0	0	1	3
2cm.-5cm.	20	9	5	4	2	3	5	2
more than 5cm.	11	0	4	0	5	3	4	0
total	33	15	9	5	7	6	10	5

ホジキン病で組織分類が可能であつた21例については Table 9-(2) に示す如く，lymphocyte predominance の10例中5例，50%が高度集積，4例，40%が軽度集積を示し，nodular sclerosis の5例中4例，80%が高度集積，1例が軽度集積で，mixed cellurarity の4例中2例，50%が高度集積，2例が軽度集積を示し，lymphocyte depletion の2例中1例が軽度，1例が陰性であつた．

触診，X線写真，試験切開によつて腫瘍の大きさを確認しえた80箇の病巣について，大きさと部

Table 11. Relation between ^{67}Ga scintigraphy and lymphography in patients with malignant lymphoma.

Ga-67 \ Lymphography	positive	negative	equivocal
positive	9	0	2
negative	1	15	1
equivocal	3	1	0

位別描出能をみると Table 10 に示す如くである．直径2cm 以上になると描出されやすく，5cm を越えると全例陽性に描出されている．部位別には，頭頸部が最も描出されやすく，ついで肺・縦隔，単径の順で，腹部（後腹膜）が最も描出されにくい．

Table 11 に ^{67}Ga シンチグラフィとリンパ管造影を行つた32例について両者を比較した結果を示す．両者陽性例は9例，両者共陰性例は15例で，32例中24例，75％が両者共に一致した結果を示し，リンパ管造影所見と ^{67}Ga の摂取とが不一致を示したものが8例，25％にみとめられた．不一致症例において，リンパ管造影で明らかに異常とされたもの4例のうち ^{67}Ga シンチグラフィでは不確実3例，陰性1例であり，リンパ管造影で不確実とされたものの3例のうち ^{67}Ga シンチグラフィでは陽性2例，陰性1例である．従つて悪性リンパ腫において ^{67}Ga シンチグラフィとリンパ管造影検査の病巣検出能力はおおむね同程度のものと考えられる．Fig. 11 はリンパ管造影では正常とされ，同時期に行つた ^{67}Ga シンチグラフィでは後腹膜上部に異常集積をみとめ，また右腋窩および胸骨部に高度集積がみとめられた例で，腎盂造影および消化管検査等で後腹膜に腫瘍がみとめられ，^{67}Ga シンチグラフィが有効であつた症例を示す．また悪性リンパ腫の ^{67}Ga シンチグラフィにおいて胸部または腹部に異常集積を認めた症例は92例中19例，21％に認められ，病期を決定し得た．19例の内訳は肝3例，脾7例，腸管及び腸間膜5例，膀大動脈リンパ節と骨盤腔内リンパ節3例，胸腺1例であつた．これら19例中のリンパ管造影による成績は，膀大動脈リンパ節と骨盤腔内リンパ節3例中2例が異常所見を示した．これらのうち，代表的な症例を示す．Fig. 12-a は上咽頭，左後耳介リンパ節，両側腋窩，縦隔，左肺門，左下腹，総腸骨リンパ節

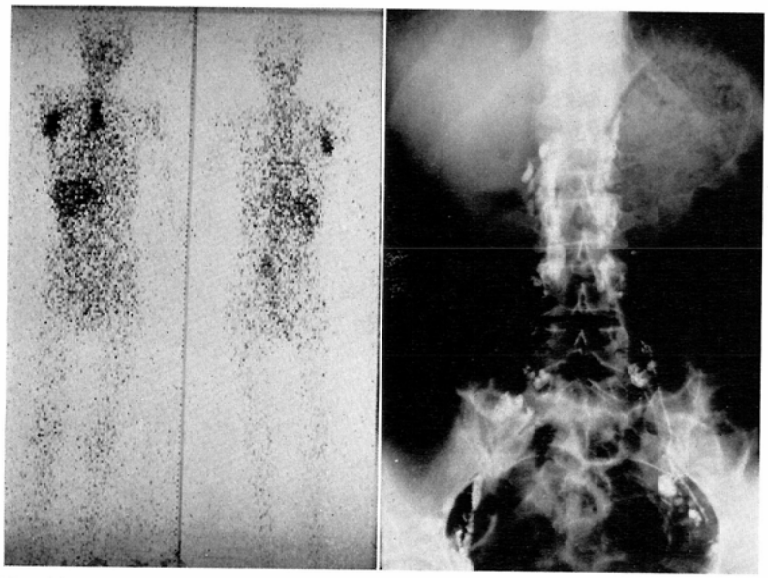

Fig. 11. Reticulum cell sarcoma. ^{67}Ga uptakes are visible at the right axilla, sternum and left retroperitoneal region, but lymphography is almost normal.

Fig. 12. ^{67}Ga scintigrams in patients with malignant lymphoma.

Fig. 12-a. Reticulum cell sarcoma, stage III

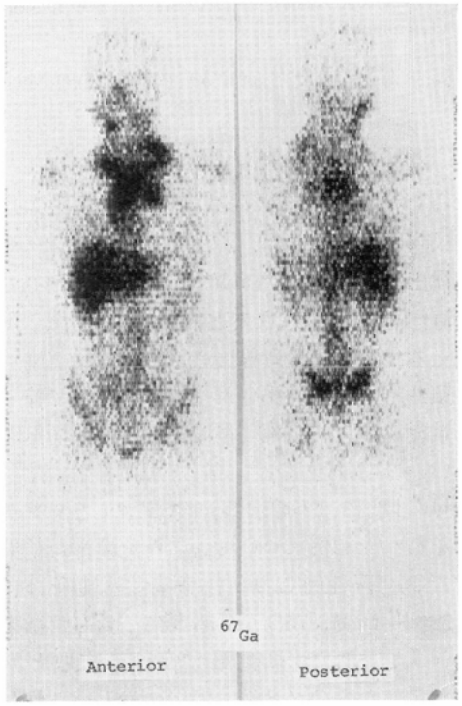

Fig. 12-b. Hodgkin's disease (nodular sclerosis), stage II

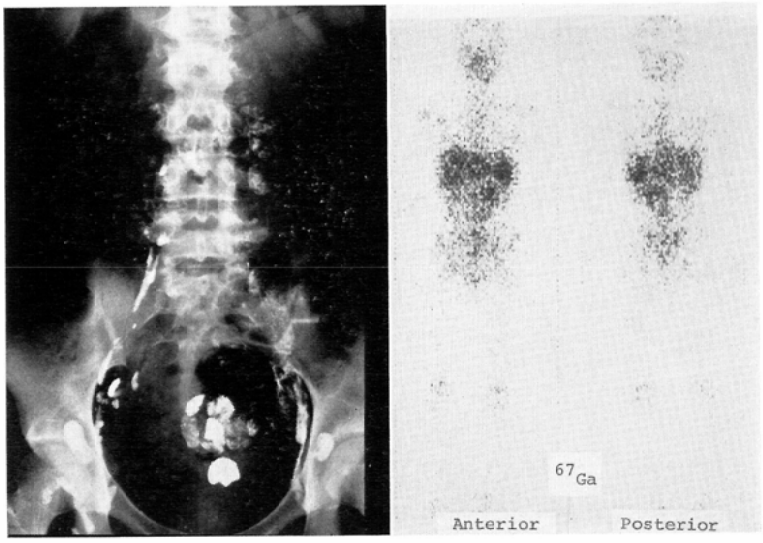

Fig. 12-c. Hodgkin's disease, stage II Lymphography demonstrates enlarged paraaortic lymphnodes with marked forminess. In ^{67}Ga scintigraphy, slight positive uptake is visible in the retroperitoneal region and high uptake in the spleen.

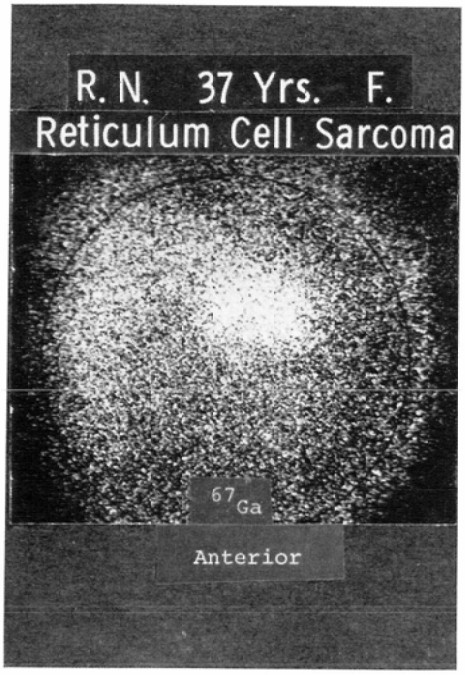

Fig. 12-d. Reticulum cell sarcoma, stage IV. ^{67}Ga uptake is visible in the left lobe of liver.

および両側鼡径リンパ節に ^{67}Ga の高度集積がみとめられ，Fig. 12-b はホジキン病（nodular sclerosis）で両側頸部および前縦隔に高度の集積がみられ，病期分類はそれぞれⅢ期，Ⅱ期と決定し得た．また Fig. 12-c はリンパ管造影では描出不能である脾の異常を ^{67}Ga シンチグラフィでみとめたホジキン病（Ⅱ期）の症例を示し，Fig. 12-d は ^{67}Ga シンチグラフィによつてはじめて肝の異常を指摘し得た症例でⅣ期と決定された．

放射線治療による ^{67}Ga 集積の変動を20例について観察した．20例中19例に治療開始後，病巣の縮少ないしは消失にともない ^{67}Ga の集積が次第に低下，消退した．またその後再発したものは，再発部に一致して ^{67}Ga の集積を認めた．Fig. 13 は細網肉腫の1例の治療前・治療後の経時的な ^{67}Ga シンチグラムを示す．上段は胸部，下段は上腹部で，A，B，は治療前で，Aは左鎖骨上窩および心窩部に，Bは左右鎖骨上窩および縦隔と心窩部に高度の ^{67}Ga の異常集積がみられ，

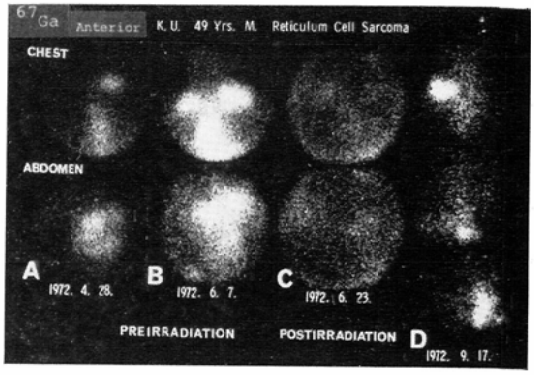

Fig. 13. Serial ^{67}Ga scintigraphies of the patient with reticulum cell sarcoma. Before irradiation ^{67}Ga uptakes are visible in the bilateral supraclavicular regions (A, B top) and epigastrial region (A, B bottom). After irradiation, these abnormal uptakes are diminished (C), but 3 months later, the recurrences to the right supraclavicle, epigastrium and left groin (D) are visible.

治療後Cではその集積は消退している．その後経過中Dで，右鎖骨上窩および心窩部（中段）と左下腹～鼡径（下段）に再発を示す ^{67}Ga の集積がみられる．

(5) 骨・軟部組織腫瘍の ^{67}Ga シンチグラフィ

Table 12，Table 13は骨・軟部組織の各種悪性腫瘍および良性疾患の ^{67}Ga-citrate と ^{99m}Tc-BLM によるシンチグラフィの成績を示す．悪性腫瘍における ^{67}Ga 陽性率は原発性骨腫瘍では12例中9例，75%，軟部組織腫瘍では18例中10例，56%，転移性骨腫瘍では12例中9例，75%であつた．一方，良性疾患は，骨疾患では23例中6例，26%，軟部組織では14例中2例，14%に陽性描写された．

^{67}Ga および ^{99m}Tc-BLM の両者のシンチグラフィを実施し得た骨・軟部組織の悪性腫瘍32例の ^{67}Ga，^{99m}Tc-BLM の陽性率はそれぞれ，69%，75%であり，^{67}Ga，^{99m}Tc-BLM ともに陽性を示したもの53%，いづれか一方が陽性を示したもの92%である．骨悪性腫瘍は悪性円柱腫を除き全例 ^{67}Ga，^{99m}Tc-BLM ともに陽性描画されている．一方，軟部組織悪性腫瘍は線維肉腫の7例中3

Table 12. ^{67}Ga and ^{99m}Tc-BLM scintigraphic results in various malignant tumors of bone and soft tissue.

	Ga / Tc-BLM	+ / +	+ / −	− / +	− / −	+	−
primary bone tumor	osteosarcoma	3	0	0	0	4	0
	fibrosarcoma	1	0	0	0	1	0
	chondrosarcoma	2	0	0	0	2	0
	myeloma	1	0	0	0	1	2
	spindle cell sa.	1	0	0	0	1	0
	malig. cylindroma	0	0	1	0	0	1
	total	8	0	1	0	9	3
primary soft tissue tumor	hemangiosarcoma	0	0	0	1	0	2
	fibrosarcoma	4	0	3	0	6	3
	liposarcoma	2	0	2	0	2	2
	rhabdomyosarcoma	1	1	1	0	2	1
	total	7	1	6	1	10	8
metastatic bone tumor	lung	1	1	0	0	3	0
	breast	0	2	0	1	4	1
	stomach	0	1	0	0	1	1
	kidney	1	0	0	0	1	0
	uterus	0	0	0	1	0	1
	total	2	4	0	2	9	3
total		17	5	7	3	28	14

Table 13. ^{67}Ga and ^{99m}Tc-BLM scintigraphic results in various benign tumor and diseases of bone and soft tissue.

	Ga / Tc-BLM	+ / +	+ / −	− / +	− / −	+	−
bone disease	osteomyelitis	2	0	0	0	2	0
	chondroma	0	1	1	0	1	1
	chordoma	0	0	0	0	0	1
	bone cyst	0	0	0	1	0	1
	benign chondroblastoma	1	0	0	0	1	0
	eosinophilic glanuloma	0	1	0	0	1	0
	fibrous dysplasia	0	0	0	4	0	4
	exostosis	0	0	0	2	0	2
	Brodie's abcess	1	0	0	0	1	0
	fracture	0	0	0	3	0	3
	total	4	2	1	10	6	17
soft tissue disease	fibroma	0	0	0	2	0	4
	ganglion	0	0	0	1	0	2
	lipoma	0	0	0	1	0	1
	aggresive fibromatosis	2	0	1	0	2	2
	neurogenic tumor	0	0	0	3	0	3
	total	2	0	1	7	2	12
total		6	2	2	17	8	29

Fig. 14. ^{67}Ga and ^{99m}Tc-bleomycin scintigrams in patients with bone and soft tissue diseases.

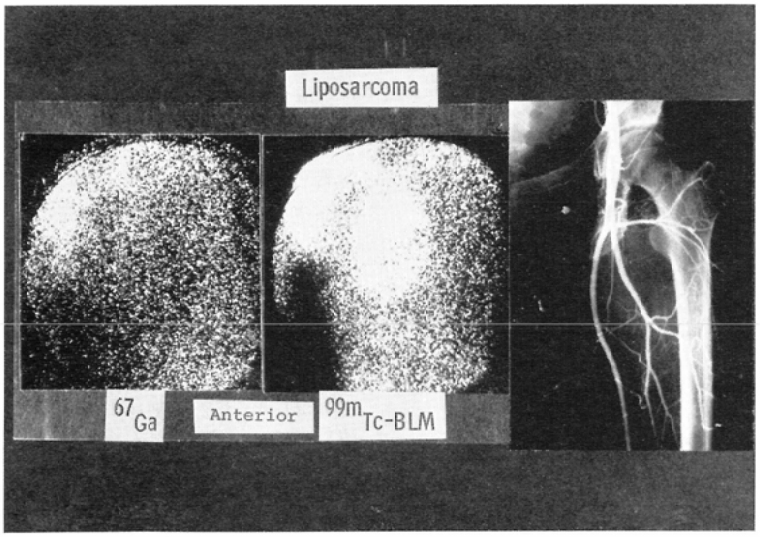

Fig. 14-a. Liposarcoma. Hypovascularized liposarcoma is well demonstrated by ^{99m}Tc-BLM, but not by ^{67}Ga.

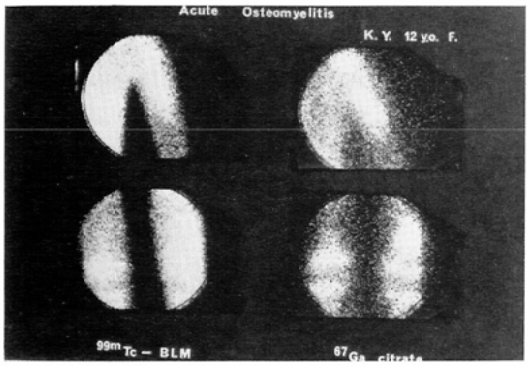

Fig 14.b. Acute osteomyelitis of the left humerus and left femur. Positive uptakes are visible in both scintigrams.

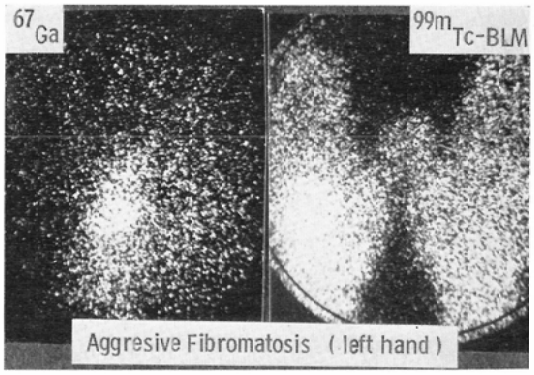

Fig. 14-c. Aggresive fibromatosis. Increased uptakes are visible in both scintigrams.

例，脂肪肉腫の4例中2例が ^{67}Ga 陰性，^{99m}Tc-BLM 陽性であつた．横紋筋肉腫3例において，1例は ^{67}Ga，^{99m}Tc-BLM 共に陽性，他の2例はいづれか一方が陽性を示し，軟部組織悪性腫瘍における ^{99m}Tc-BLM シンチグラフィは極めて有用と考えられた．また転移性骨腫瘍では8例中2例が ^{67}Ga，^{99m}Tc-BLM 共に陽性，4例が ^{67}Ga 陽性，^{99m}Tc-BLM 陰性，2例が共に陰性を示した．

Fig. 14-a は左大腿部に発生した脂肪肉腫の症例の成績を示すが，^{67}Ga の集積は認められず，^{99m}Tc-BLM による陽性像が描写されている．

良性骨疾患17例に ^{67}Ga，^{99m}Tc-BLM の両シンチグラフィが行われたが，^{67}Ga の陽性率は17例中6例，35%，^{99m}Tc BLM の陽性率は17例中5例，29%であり，共に陽性描画されたものは骨髄炎2例，良性軟骨芽細胞腫1例，Brodie 膿瘍1例の計4例であつた．また ^{67}Ga 陽性，^{99m}Tc-BLM 陰性の症例が軟骨腫，好酸性肉芽腫の各

1例にみられ，また ^{67}Ga 陰性，^{99m}Tc-BLM 陽性の症例が軟骨腫の1例にみられた．Fig. 14-b は急性骨髄炎の症例の成績を示すが，左上腕部および左大腿部に ^{67}Ga，^{99m}Tc-BLM で陽性像がみとめられる．

良性軟部組織疾患10例において ^{67}Ga，^{99m}Tc-BLM の両シンチグラフィが行われ，3例の線維腫症において ^{67}Ga では2例，^{99m}Tc-BLM では全例が陽性描画され，他の諸疾患はすべて陰性であつた．Fig. 14-c は右手に発生した線維腫症の症例の成績を示すが，^{67}Ga，^{99m}Tc-BLM 共に陽性に描画されている．

IV. 考　案

(1) 各種悪性腫瘍患者における ^{67}Ga シンチグラフィについて

^{67}Ga-citrate が悪性腫瘍に取り込まれることを利用した腫瘍シンチグラフィの臨床評価について多くの報告があり，また ^{67}Ga-citrate は炎症にも取り込まれ，炎症の部位および経過観察にも利用されている[5)20)~29)]．しかしながら，^{67}Ga-citrate が腫瘍や炎症に摂取される機序については現在なお十分に解明されていない．^{67}Ga-citrate の摂取は腫瘍の組織型により異なり，生活力のある細胞は壊死組織より強い摂取を示し，治療によつて摂取は低下し[20)21)30)]，また炎症とくに活動性炎症や慢性炎症で，リンパ球や組織球増生を伴う場合には ^{67}Ga の取り込みが強いといわれている[31)]．また，^{67}Ga で標識した腫瘍細胞の autoradiography から ^{67}Ga が cytoplasma に局在し，lysosome の分画中に ^{67}Ga の高い放射活性が見出されている[32)]．

^{67}Ga の代謝は静注投与後，腎臓から24時間以内に排泄され，それ以後は，大部分肝臓から排泄される．48時間から72時間で，骨，肝臓，脾臓に高い集積を示し，投与後1週以内に投与量の1/3が排泄され，2/3は主に肝臓（6％），脾臓（1％），腎臓（2％），骨・骨髄（24％），軟部組織（34％），副腎，腸管，肺に比較的高く集積されると云われる．従つて，^{67}Ga シンチグラフィの読影に際しては ^{67}Ga の正常分布を熟知しておくことが必要と考えられる．

^{67}Ga 2mCi の静注投与による被曝線量は MIRD 法の算出では全身被曝線量は 0.26rads，男子生殖腺被曝は 0.24rads，女子生殖腺被曝は 0.28rads であり，骨髄被曝は 0.48rads と概算されている[33)]．

著者の今回の検索において，^{67}Ga-citrate は悪性腫瘍では60％の陽性率を示し，組織型別の陽性率では未分化癌が最も高く，ついで扁平上皮癌であり，腺癌は最も低い成績であつた．また良性疾患における陽性率は34％であり，比較的高い false positive の成績である．

肺癌の陽性率は87％できわめて高いが，他の胸部良性疾患の陽性率も高く，胸部疾患についてはその悪性，良性の判定には ^{67}Ga シンチグラフィの診断的価値は少ない．胸部疾患の陽性率の高いのは，一つには background の低いこと，他に良性疾患の大半が炎症性疾患であるためと考えられる．肺癌に対する ^{67}Ga シンチグラフィは胸部X線写真上発見困難な肺癌，とくに肺門部周囲から発生する中心型肺癌の検出と肺癌の肺門部及び縦隔転移の有無の判定に有用であり，とくに放射線治療を行う場合には照射野の決定に有用である．^{67}Ga シンチグラフィで描出し得る大きさは直径 2cm が限界であり，また肺門および縦隔では生理的集積が多いため病巣が直径 3～5cm の大きさがあれば描出可能と考えられる．中心型肺癌の診断で，患者に苦痛の少なく簡単に行える核医学的検査法は気管支造影や気管支内視鏡検査に先立つて行い，さらにこれらの検査の適応の決定に重要と考えられる．また肺癌の放射線治療により，癌の縮少～消失するにつれて，^{67}Ga の集積が低下～消失することが認められた．木下ら[34)]は肺癌10例の放射線治療において，治療後の腫瘍の縮少に伴う ^{67}Ga の摂取状態から，5,000rad 照射時になお ^{67}Ga 集積がみられる場合には追加照射を行い，4,000rads 照射時で ^{67}Ga 集積のみられない場合は 5,000rads で照射を終了して，^{67}Ga の摂取程度から照射線量の決定を試みている．

胸腺の ^{67}Ga シンチグラフィにおいて[35]，胸腺の過形成では ^{67}Ga を摂取することが多いが，その原因は明らかでない．しかしながら，胸腺腫のみならず重症筋無力症，さらには免疫学的な異常を反映した胸腺過形成を ^{67}Ga シンチグラフィで描出し得ることは興味深く，今後の検討が必要である．

頭頸部領域では頭蓋骨，涙腺，耳下腺，顎下腺への正常集積があり，シンチグラムの読影に注意が必要である．悪性腫瘍は高率に陽性像を示しているが，舌癌，口唇癌などで腫瘍の大きさが直径1cm 前後のものは描出不能であつた．甲状腺癌25例中未分化癌の9例は強い集積を示したが，乳頭状腺癌および髄様癌の陽性率は低く，それぞれ14例中4例，29%，2例中1例，50%であつた．甲状腺良性疾患は全例陰性であつたが，最近亜急性甲状腺炎における ^{67}Ga の陽性描出が報告されている[36]．

消化管では，胃癌50%，結腸癌24%の陽性率が報告されているが[21)24)25)]，著者らの症例の陽性率が全体として20%で低値を示した．

泌尿生殖器領域の著者らの症例の陽性率は35%であり，諸家らの報告では45%～78%の陽性率であり，かなりの差がみられる[37)~39)]．子宮頸癌の転移巣の描出において，肺および鼡径部の5例全例に陽性描写され，他の検査法で発見しがたい転移巣の発見，また病期決定の補助的診断法として，^{67}Ga シンチグラフィが有効と考えられる．

悪性黒色腫の ^{67}Ga 摂取は特異的なもので，経験した5例全例に著明な集積がみとめられ，転移巣の描出も可能であつた (Fig 6)．Langhammer ら[25]および Milder ら[40]は，それぞれ11例中7例，64%，38例中26例，68%と高率に ^{67}Ga の集積が認められたと報告している．また，Milder らは 2cm 以上の大きさがあれば75%は証明し得るとし，それより小さい病巣は陽性率が低下し，さらに転移巣について肺・脳およびリンパ節で60%に陽性描画されたと述べている．

乳癌では，^{67}Ga の陽性率が20～70%といわれており[41)42)]，著者らの成績は16例中5例，31%であつた．乳癌の診断は乳房撮影が一般的であり，正診率は発生部位によつて異なるが，80%～90%といわれ[43]，^{67}Ga の陽性率ははるかに劣つている．しかしながら，転移巣について，肺・縦隔では全例陽性描画され，他の検査法で発見しがたい部位への転移の検索に ^{67}Ga シンチグラフィは有効と考えられる．乳癌は骨転移を来し易い腫瘍の一つであり，骨転移巣については著者らの症例では約半数に陽性描画され，Richman ら[42]は65%に陽性像がみられたと述べている．乳癌の骨転移の ^{67}Ga による陽性率は ^{99m}Tc-リン酸化合物による骨シンチグラフィおよび骨X線検査に比し満足し得るものでなく，また授乳期に乳腺に生理的 ^{67}Ga 集積がみられるといわれ[44]，読影上考慮する必要がある．

脳腫瘍の ^{67}Ga シンチグラフィの著者らの陽性率は54%であつた．脳腫瘍の核医学的診断には一般に ^{99m}Tc-pertechnetate が利用されているが，^{99m}Tc-pertechnetate は脳腫瘍に特異的なものでなく，他の疾患でも陽性描画されること，また脈絡叢や唾液腺に集積するため，その付近に発生した腫瘍の判定が困難であること，さらに術後の手術創に著明な集積を示すため再発病巣の判定が困難であるために，^{67}Ga-citrate が脳腫瘍に利用され，とくに術後の経過観察に有効であるといわれている[45)46)]．Waxman らは ^{99m}Tc-pertechnetate と ^{67}Ga-citrate を各種脳腫瘍に利用して，73例中21例に ^{67}Ga がすぐれ，50例に両者が一致した結果を得たと報告している．

(2) 肝癌の ^{67}Ga シンチグラフィについて

原発性肝細胞癌，胆管癌および転移性肝癌の80例について ^{67}Ga-citrate および ^{99m}Tc-colloid による肝シンチグラフィ，および血清 AFP 値と血清 CEA 値の測定を行つた[23)47)48)]．一般に肝癌のX線診断には血管造影が行われ，造影所見により94%に陽性所見が得られる．また鈴木ら[49]は肝癌における ^{67}Ga シンチグラフィと血管像との関係について hypervascularity のものほど ^{67}Ga の摂取を示す傾向をみとめ，^{67}Ga による肝シン

チグラフィはある程度肝癌の質的診断が可能であり，経過観察や治療効果の判定に有用であると述べている．

また，原発性肝細胞癌のスクリーニング検査として血清 AFP の測定はその早期診断のみならず治療効果の判定，経過観察にも有効であるといわれている[50)~54)]．しかしながら，原発性肝細胞癌の AFP 値はその組織型によつて変動し，Edmondson の分類では，I型の分化度の高いものは AFP 値が低く，II型・III型で AFP 値が高いものが多いと云われている[55)56)]．このように AFP 値にはかなりの差がみられ，AFP 陰性の原発性肝癌は明らかに存在する[51)~53)]．著者らの今回の AFP 値測定では36例中8例，22%が AFP 値陰性であつた．この8例の AFP 陰性の原発性肝細胞癌についての ^{67}Ga 摂取は4例が高度，残り3例が中等度，1例が正常肝と同程度の摂取の異常を示した．一方，転移性肝癌の44例中43例が AFP 陰性であり，^{67}Ga シンチグラフィにおいても2例に軽度摂取がみられたにすぎなかつた．^{67}Ga の病巣部集積が軽度集積ないしは高度集積を示すものは2例の転移性肝癌を除きすべて原発性肝細胞癌であることより，AFP 値にかかわらず ^{67}Ga の集積を示す肝癌は原発性肝細胞癌の可能性がきわめて高いと考えられた．また，原発性肝細胞癌の36例中35例，97.5%が AFP 高値，^{67}Ga 摂取のいづれかを示し，従つて，^{67}Ga シンチグラフィと血清 AFP 値の測定の併用は原発性肝細胞癌の診断にきわめて有用と考えられた．

Gold ら[17)]により結腸癌患者の血清中に CEA 値が検出されて以来，数多くの報告がされ，結腸癌70～80%，胃癌50～70%，膵癌・胆嚢癌65～100%，肺癌60～80%などの検出成績が報告されている[16)57)~59)]．今回の共同研究者石川[12)]の測定で，転移性肝癌は34例中32例，94%に，原発性肝細胞癌は49例中32例，66%に陽性を示した．CEA 値と AFP 値の関係より，AFP 陰性・CEA 陽性の原発性肝細胞癌は10例あり，これら10例は AFP 値と CEA 値から転移性か原発性かの両者を鑑別することは不可能であるが，前述のように ^{67}Ga シンチグラムで強い摂取がみられることによつて転移性肝癌と鑑別可能である．このように CEA 陽性原発性肝細胞癌は ^{67}Ga シンチグラフィによつて転移性肝癌と鑑別することが可能である．すなわち，CEA 陽性・AFP 陰性の場合，^{67}Ga の摂取が低下している場合には転移性肝癌と断定出来る．

以上により，血清 AFP，CEA 値の測定は転移性肝癌と原発性肝細胞癌を鑑別し，^{67}Ga シンチグラフィは AFP 陰性・CEA 陽性の原発性肝細胞癌を他の AFP 陰性・CEA 陽性の胆管癌や他の転移性肝癌から鑑別するのに有用と考えられる．

(3) 悪性リンパ腫の ^{67}Ga シンチグラフィについて

悪性リンパ腫への ^{67}Ga の集積がみられることは今回の成績および諸家の報告からも明らかであるが[5)60)~62)]，組織型によつて集積程度が異なる．すなわち，Greenlaw ら[63)]は histiocytic lymphoma では71%，poorly differentiated lymphoma では31%，nodular sclerosis では71%，mixed type lymphoma では53%に取り込みがみられるとし，さらに ^{67}Ga の陰性の場合には病巣が小さいこと，生検等によつて病巣が完全に摘出されたことが考えられると述べている．

病巣の拡がりについて，一般にリンパ管造影法が後腹膜および鼡径・総腸骨動脈領域のリンパ節の病巣の検出に行われ，また最近では試験開腹が病期進展度の決定に不可欠といわれているが[64)]，しかし試験開腹は欧米に比べて本邦では一般的でないように思われる．その理由に，欧米では放射線治療の対象であるホジキン病がきわめて多いのに比べ，本邦では細網肉腫の多いことが挙げられる．そこで，^{67}Ga による悪性リンパ腫のシンチグラフィが病巣の拡がりを決定する手段としての有用性をリンパ管造影法との比較をすることによつて検討した．

リンパ管造影と ^{67}Ga シンチグラフィとの比較から，78%が一致し，リンパ管造影が陽性で ^{67}Ga が不確実または陰性のもの4例，リンパ管

造影が陰性で ^{67}Ga が陽性であつたもの2例，^{67}Ga 陰性であつたもの1例であつた．これら ^{67}Ga で陽性描画されたリンパ節は，Table 10 の如く，3～5cm 以上の大きさが大半であり，小さくても描出出来たものは異常リンパ節がいくつか集塊を形成したものであつた．従つて，悪性リンパ腫における ^{67}Ga シンチグラフィは腹部，骨盤腔内の病巣検出はリンパ管造影法と同程度であると考えられる．Johnstone ら[62]は試験開腹で証明されたホジキン病57例のリンパ管造影と ^{67}Ga シンチグラフィを腹部，骨盤領域で比較し，ともに陽性であつたもの16例，29%，共に陰性であつたもの18例，33%，不一致22例，すなわちリンパ管造影陽性，^{67}Ga 陰性の6例，リンパ管造影陰性，^{67}Ga 陽性16例，38%であり，異常リンパ節の数と大きさが関係すると述べている．なお，腹部とくに後腹膜の異常リンパ節を描出するためには，大腸内の ^{67}Ga の排泄が必要であり，下剤の投与，さらには経時的なシンチグラフィが必要である．

また，悪性リンパ腫の ^{67}Ga シンチグラフィは，病期決定に有用である．すなわち，Fig. 12-c, d に示す如く，肝・脾・消化管・肺などへの進展を今回検討した92例中19例，21%に検出し，病期を決定し得た．Pulumbo ら[65]は臨床上の病期と組織学的病期の分類の決定に ^{67}Ga シンチグラフィをホジキン病について行い，^{67}Ga シンチグラフィと他の診断法と比較し，23例中16例に一致を認めている．

放射線治療により，悪性リンパ腫の ^{67}Ga 摂取は腫瘍の縮少～消失に一致して低下～消退を示すことは他の悪性腫瘍と同様である．しかしながら，頭頸部領域への照射を行つた場合，他の頭頸部悪性腫瘍と同様に，照射の影響と思われる耳下腺・顎下腺に一致した ^{67}Ga の集積が出現し，半永久的にみとめられ，経過観察，治療効果の判定の際読影上注意が必要と思われる．このような照射による ^{67}Ga 摂取を示す耳下腺・顎下腺の唾液分泌低下がしばしば認められる．

(4) 骨・軟部組織における ^{67}Ga シンチグラフィについて

骨腫瘍の診断は，骨単純X線写真あるいは断層写真および ^{99m}Tc-リン酸化合物による骨シンチグラフィによつて比較的容易であるが，軟部組織腫瘍における良性，悪性の判定は非侵襲的な手段では困難であり，一般に血管撮影法が行われている．

著者らの実施した骨・軟部組織腫瘍の ^{67}Ga および ^{99m}Tc-BLM シンチグラフィにおいて，悪性腫瘍では ^{99m}Tc-BLM の方が ^{67}Ga に比し高い陽性率が得られた．

骨原発悪性腫瘍について，^{99m}Tc-BLM は全例陽性を示したが，^{67}Ga は多発性骨髄腫，悪性円柱腫で陰性である．しかしながら，転移性骨腫瘍について，^{67}Ga 陽性，^{99m}Tc-BLM 陰性のものがみられた．骨良性腫瘍の多くは ^{67}Ga および ^{99m}Tc-BLM シンチグラフィにおいて，陰性像を示したが，良性軟骨芽細胞腫は ^{67}Ga, ^{99m}Tc-BLM ともに陽性を示した．また ^{67}Ga が炎症性疾患とくに活動性炎症に集積し，^{99m}Tc-BLM も集積を示すが，その程度は ^{67}Ga に比し低いといわれているが[66]，今回の検索においても骨髄炎や Brodie の膿瘍では ^{67}Ga, ^{99m}Tc-BLM ともに陽性像を示し，その鑑別には臨床所見，X線写真による鑑別が必要と考えられた．

軟部組織悪性腫瘍においては，^{99m}Tc-BLM がきわめて有効であつた．すなわち，横紋筋肉腫，血管肉腫の各1例をのぞきすべて陽性像を示したが，^{67}Ga では約半数に false negative を示した．線維腫症 (aggresive fibromatosis) は臨床上，再発と浸潤性に増殖する傾向があるため，遠隔転移を来さない悪性腫瘍と考えられて治療が行われているが，その血管造影所見から良性，悪性の鑑別が困難である場合が少なくない．線維腫症における ^{99m}Tc-BLM シンチグラフィは全例陽性を示すことは本疾患の診断に有効と考えられる．

以上より，骨・軟部組織における ^{67}Ga シンチグラフィと ^{99m}Tc-BLM シンチグラフィを比較すると，原発性骨悪性腫瘍では，^{99m}Tc-BLM，転

移性骨腫瘍では ^{67}Ga，また軟部組織悪性腫瘍では ^{99m}Tc-BLM がすぐれている．骨・軟部組織腫瘍の良性，悪性の鑑別に ^{67}Ga シンチグラフィと ^{99m}Tc-BLM シンチグラフィの併用は有用であり，さらに症例を加えることによつて質的な診断が可能になると考えられる．

^{99m}Tc-BLM シンチグラフィは静注後2時間以内に行われる．したがつて background が高い躯幹の診断には不利であるが，四肢等には良効な画像が得られる[66]．^{99m}Tc-BLM を 5mCi 静注投与した場合の全身被曝線量は MIRD 法で概算すると 2mrad である．

V. 総括ならびに結語

各種悪性腫瘍患者に ^{67}Ga-citrate によるシンチグラフィを行い，また肝癌では ^{99m}Tc-colloid による肝シンチグラフィ，血清 AFP 値，CEA 値の測定，悪性リンパ腫ではリンパ管造影法，骨・軟部組織腫瘍では ^{99m}Tc-bleomycin シンチグラフィなどを行つて次の結果を得た．

1) ^{67}Ga シンチグラフィは悪性病変の病巣の拡がり，治療効果の判定，再発の診断に有用である．

2) 悪性腫瘍における組織型および病巣の大きさによつて ^{67}Ga の陽性率が異なり，また初期病変では陽性描画することが困難である．

3) ^{67}Ga は良性疾患にも集積を示し，良性，悪性の判定の困難な場合がある．しかしながら，骨・軟部組織においては ^{99m}Tc-BLM シンチグラフィの併用がその鑑別に有用と考えられる．

4) 肝癌における ^{67}Ga シンチグラフィ，血清 AFP 値，CEA 値の測定は原発性肝細胞癌と転移性肝癌の鑑別に有用と考えられる．

5) 悪性リンパ腫における ^{67}Ga シンチグラフィの陽性率は高く，また病巣の拡がりおよび病期の決定に有用と考えられる．

（御指導と御校閲を頂いた京都大学医学部放射線科，鳥塚莞爾教授に感謝の意を表します．また，本研究の実施に御指導と御協力を頂いた愛媛大学医学部放射線科，浜本研教授および京大病院放射線科，放射線部の「癌の診断」研究グループの諸先生，殊に石川演美先生，小鳥輝男先生に感謝致します）．

文　献

1) Dewey, W.C., Bale, W.F. and Rose, R.G.: Localization of antifibrin antibodies in human tumors. Acta Un. Int. Cancer: 185—196, 1963
2) Hisada, K., Hiraki, T. and Ohba, S.: Positive delineation of human tumors with 131-I-human serum albumin. J. Nucl. Med., 7(1): 41, 1966
3) 久田欣一，平木辰之助，大場　覚：癌親和性アイソトープ化合物による癌早期診断法の総合的研究（第2報）．放射性アイソトープ標識人血清アルブミンによる人癌陽性描画の可能性．最新医学，23（12）：2672，1968．
4) Hisada, K., Hiraki, T., Mishima, T., Watanabe, R., Yokoyama, K. and Wakabayashi, T.: Tumor scanning with 131-I-human fibrinnogen. J. Nucl. Med., 9(6): 324, 1968
5) Edwards, C.L. and Hayes, R.L.: Scanning with 67-Ga-citrate. J. Nucl. Med., 10: 103—105, 1969
6) Hunter, W.W., Jr. and deKock, H.W.: 111-In for tumor localization. J. Nucl. Med., 10(6): 243, 1969
7) 原　敏彦，平田正信，飯尾正明，馬場治賢：^{203}Hg-グルタチオンによる肺癌のシンチグラフィー．日胸，29：525—530，1970．
8) Nouel, J.P., Renault, H., Robert, J., Jeanne, C. and Wicart, L.: La bleomycine marquee an 57-Co., Nouv. Presse Med., 1: 95—98, 1972
9) 森　徹，浜本　研，鳥塚莞爾：^{99m}Tc 標識 Bleomycin の性状および腫瘍親和性に関する基礎的ならびに臨床的応用．核医学，9：353—357，1972．
10) Goodwin, D.A., Lin, M.S., Diamanti, C.I., Goode, R.L. and Meares, C.F.: 111-In-labeled bleomycin for tumor localization by scintiscanning. J. Nucl. Med., 14: 401, 1973.
11) 久田欣一，平木辰之助，安東　酵，利波紀久，松平正道：新癌親和性物質 ^{69}Yb-citrate による人癌陽性描画．医学のあゆみ，83（4）：198—199，1972．
12) 石川演美：二抗体法による血清中癌胎児性抗原の放射免疫測定に関する基礎的検討ならびに臨床的評価について，投稿中．
13) 浜田　哲，石川演美，鳥塚莞爾：ヒト結腸癌組織からの Carcinoembryonic antigen 精製について．第33回日本癌学会総会口論，1974．10．（仙台）
14) 石川演美，吉井正雄，浜田　哲，鳥塚莞爾：

Carcinoembryonic antigen Radioimmunoassay のの検討．第61回日本消化器病学会総会，1975．4（京都）
15) Egan, M.L., Lautenshleger, J.T., Coligan, J.E. and Todd, C.W.: Immunochenistry 9: 289—299, 1972
16) Laurence, D.J.R., Stevens, L. and Bettelheim, R.: Role of plasma carcinoembryonic antigen in diagnosis of gastrointestinal, mammary and bronchial carcinoma. Br. Med. J., 9: 605—609, 1972
17) Gold, P. and Freedom, S.O.: Demonstration of tumor specific antigens in human colonic carcinomata by immunological tolerance and absorption techniques. J. Exp. Med., 121: 439—462, 1965
18) Hunter, W.M. and Greenwood, S.: Nature Lond., 194—495
19) 小鳥輝男：各種悪性腫瘍患者の ^{99m}Tc-Bleomycin シンチグラフィに関する研究．未発表．
20) Edeards, C.L. and Hayes, R.L.: Tumor scanning with 67-Ga-citrate. J.A.M.A., 212: 1182—1186, 1970
21) Higashi, T., Nakayama, Y., Murata, A., Nakamura, K., Sugiyama, M., Kawaguchi, T. and Suzuki, S.: Clinical evaluation of 67-Ga-citrate scanning. J. Nucl. Med., 13(3): 196—201, 1972
22) Ito, Y., Okuyama, S., Awano, T., Takahashi, K., Sato, T. and Kanno, I.: Diagnostic evaluation of 67-Ga scanning of lung cancer and other diseases. Radiology, 101: 355—362, 1971
23) Suzuki, T., Honjo, I., Hamamoto, K., Kousaka, T. and Torizuka, K.: Positive scintiphotography of cancer of the liver with 67-Ga-citrate. Amer. J. Roentogenol., 113: 92—103, 1971
24) Lavender, J.P., Lowe, J.L., Barker, J.R., Burns, J.I. and Chandri, M.A.: Gallium-67 citrate scanning in neoplastic and inflammatory lesions. Br. J. Radiol., 44: 361—366, 1971
25) Langhammer, H., Glaubitt, G., Grebe, S.F., Hampe, J.P., Houbold, U., Hör, G., Kaul, A., Koeppe, P., Koppenhagen, J., Roedler, H.D. and Vanderschoot, J.B.: 67-Ga for tumor scanning. J. Nucl. Med., 13: 25—30, 1972
26) Nelson, B., Hayes, R.L., Edwards, C.L., Kniseley, R.M. and Andrew, G.A.: Distribution of Gallium in human tissues after intravenous adminstration. J. Nucl. Med., 13: 92—100, 1972
27) Gerud, L.G., Arseneau, J.C. and Johnston, G.S.: Gallium-67 localization in experimental and clinical abscess. Clin. Res., 20: 881, 1972
28) Hopkins, G.B., Kan, M. and Mende, C.W.: Early 67-Ga scintigraphy for the localization of abdominal abscesses. J. Nucl. Med., 16: 990—992, 1975
29) Lomas, F. and Wagner, H.N., Jr.: Accumulation of ionic 67-Ga in empyema of the gallbladder. Radiology, 105: 689—692, 1972
30) Goepfert, H. and Trapp, P.: Abnahme der 67-Ga-zitrat-Einlagerung unter Chemotherapie. Fortschr. Röntgenstr., 116: 126—127, 1972
31) 東　与光，青山　亘，中山義之，久田太郎：悪性腫瘍の RI 診断．Ⅲ．体内分布の実験．医学図書出版（東京），11—18，1972．
32) Swartzendruber, D.C., Nelson, B. and Hayes, R.L.: Galliun-67 localization in lysosomal like granules of leukemic and non-leukemic murune tissues. J. Natl. Cancer Inst., 46: 941—952, 1971
33) MIRD Dose estimate report No. 2: Summary of current radiation dose estimates to humans from 66-Ga, 67-Ga, 68-Ga, and 72-Ga-citrate. J. Nucl. Med., 14: 755—756, 1973
34) Kinoshita, F., Ushio, T., Maekawa, A., Ariwa, R. and Rubo, A.: Scintiscanning of pulmonary diseases with 67-Ga-citrate. J. Nucl. Med., 15: 227—233, 1974
35) 坂本　力，浜本　研，鳥塚莞爾：縦隔病変の ^{67}Ga-citrate シンチグラフィ．第14回核医学会総会発表，1974（東京）
36) Grove, R.B., Pinsky, S.M., Brown, T.L., Braamer, S.R. and Johnston, M.L.: Uptke of 67-Ga-citrate in subacture thyroiditis. J. Nucl. Med., 14: 403, 1973
37) 岸本　孝，小峰志訓，宮前達也：^{67}Ga-citrate による泌尿性器悪性腫瘍シンチグラムの検討．臨泌，26：31—37，1972．
38) 三木　誠，町田豊平，南　孝明，上田正山，木戸　晃：泌尿器科悪性腫瘍に対する ^{67}Ga-scintigraphy の経験．日本泌尿器学会誌，63：688，1972．
39) Symmonds, R.E.: Gallium-67 scintigraphy of gynecologic tumors. Amer. J. Obstet., 114: 356—369, 1972
40) Milder, M.S.: Atlas of gallium-67 scintigraphy. New York, Plenum., 149—160, 1973
41) 杉山道雄，前田外喜男，杉重　喜，鷹栖昭治，川口重文，村田　晃，東　与光：^{67}Ga-citrate による乳癌の診断について．外科，35：71—75，1973．
42) Richman, S.D., Ingle, J.N., Levenson, S.M., Neifeld, J.P., Tormey, D.C., Jones, A.E. and

Johnston, G.S.: J. Nucl. Med., 16: 996—1001, 1975
43) Egan, R.L.: Mammography, report on 2000 studies. Amer. J. Surg., 53: 291, 1963
44) Larson, S.M. and Schall, G.L.: Gallium-67 concentration in human breast milk. J.A.M.A., 218: 275, 1971
45) Jones, A.E., Koslow, M., Johnston, G.B. and Ommaya, A.K.: 67-Ga-citrate scintigraphy of brain tumors. Radiology, 105: 693—697, 1972
46) Heller, H.: Hirnszintigraphie mit 67-Gallium. Fortschr. Röntgenstr., 117: 704—706, 1972
47) Winchel, H.S., Sanchez, P.D., Watanabe, C.K., Hollander, L.A., Mcrac, J., Hayes, R.L. and Edwards, C.L.: Visualization of tumors in humans using 67-Ga-citrate and the Anger whole body scanner, scintillation camera and tomographic scanner. J. Nucl. Med., 11: 459—466, 1970
48) Hamamoto, K., Torizuka, K., Muka, T., Kousaka, T., Suzuki, T. and Honjo, I.: Usefulness of computer scintigraphy for detecting liver tumor with 67-Ga-citrate and scintillation camera. J. Nucl. Med., 13: 667—672, 1972
49) Suzuki, T., Honjo, I., Hamamoto, K., Kousaka, T. and Torizuka, K.: Positive scintiphotography of cancer of the liver with 67-Ga citrate. Amer. J. Roentgenol, 113: 92—103, 1971
50) Abeler, G.I., Assercritova, I.V. and Kraevsky, N.A.: Embryonal serum alpha-globulin in cancer patients-diagnostic value. Int. J. Cancer, 2: 551—558, 1967
51) O'Conor, G.T., Tatarinov, Y.S., Abelev, G.I. and Uriel, J.: Colaborative study for evaluation of serologic test for primary liver cancer. Cancer, 25: 1091—1098, 1970
52) Purves, L.R., Bersohn, I., Path, F.C. and Geddes, E.W.: Serum alpha-fetoprotein and primary cancer of liver in man. Cancer 25: 1261—1270, 1970
53 Smith, J.B.: Alpha-fetoprotein: Occurence in certain malignant diseases and review of of clinical applications. M. Clin. North America, 54: 797—803, 1970
54) Ruoslauti, E., Seppälä, M. and Vuopio, P.: Radioimmunoassay of alpha-fetoprotein in in primary and secondary cancer of the liver. J. Ncrth Cancer Inst., 49: 623—630, 1972
55) Alpert, E., Hersberg, R., Schur Ph. and Isselbacher, K.J.: Alpha-fetoprotein in human hepatoma: Improved detection in serum and quaritative studies using a new sensitive technique. Gastroenterol, 61: 137—140, 1971
56) 遠藤康夫：α-フェトプロテイン研究の今後の問題点．日本臨床，30：1186，1972.
57) Logerfo, P., Krupey, J. and Hansen, H.J.: Demonstration of an antigen common to several varieties of neoplasia. New Engl. J. Med., 285: 138—141, 1971
58) Reynoso, G., Chu, T.M., Holyoke, D., Cohen, E., Nemoto, T., Wang, J.J., Chnang, J., Guinun, P. and Murphy, G.P.: Carcinoembryonic antigen in patients with different cancers. J.A.M.A., 220: 361—365, 1972
59) Meeker, W.R., Kashmir, R., Hunter, L., Clapp, W., Grifen, W.O., Jr. and Lexinton, K.Y.: Clinical evaluation of carcinoenbryonic antigen test. Arch. Surg., 107: 266—274, 1973
60) Kay, D.N. and McCready, V.R.: Clinical isotope scanning using 67-Ga citrate in the management of Hodgkin's disease. Br. J. Radiolt, 45: 437—443, 1972
61) Turner, D.A., Pinsky, S.M., Gottschalk, A., Hoffer, P.B., Ultmann, J.E. and Harper, P.V.: The use of 67-Ga scanning in the staging of Hodgkin's disease. Radiology, 104: 97—101, 1972
62) Johnston, G., Benua, R.S., Teates, C.D., Kniseley, R.M. and Edwards, C.L.: 67-Ga-citrate imaging in untreated Hodgkin's disease. J. Nucl. Med., 15: 399—403, 1974
63) Greenlaw, R.H., Weinstein, M.B., Brill, A.B., McBain, J.K., Murphy, L. and Kniseley, R.M.: 67-Ga-citrate imaging in untreated malignant lymphoma. J. Nucl. Med., 15: 404—407, 1974
64) Paglia, M.A., Lacher, M.J., Hertz, R.L., Geller, W., Watson, K.C., Levis, J.L., Jr.: Nisce, L.Z. and Lieberman, P.H.: Surgical aspects and results of laparotomy and splenectomy in Hodgkin's disease. Amer. J. Rentogenol, 117: 12—18, 1973
65) Pulumbo, R., Tonato, M., Martelli, M.F., Corsos., Allegra, A., Crino, L. and Grignan, F.: 67-Ga scanning in the staging of Hodgkin's disease. Acta Haemat., 52: 280—288, 1974
66) Mori, T., Odori, T., Sakamoto, T., Hamamoto, K., Onoyama, Y. and Torizuka, K.: Clinical results of ^{99m}-Tc-labelled Bleomycin scintigraphy in various malignant and benign diseases: Comparison with 67-Ga citrate scintigraphy. Jap. J. Clin. Oncol., 4: 133—144, 1974