The University of Osaka
Institutional Knowledge Archive

Title	胸部ヘリカルCTにおける至適造影剤濃度の検討
Author(s)	古平, 毅; 島本, 佳寿広; 廣田, 英輝 他
Citation	日本医学放射線学会雑誌. 1995, 55(3), p. 138-144
Version Type	VoR
URL	https://hdl.handle.net/11094/19450
rights	
Note	

The University of Osaka Institutional Knowledge Archive : OUKA

https://ir.library.osaka-u.ac.jp/

The University of Osaka

胸部ヘリカルCTにおける至適造影剤濃度の検討

古平　毅[1)]　島本佳寿広[1)]　廣田　英輝[1)]　伊藤　茂樹[1)]
伊藤　健吾[1)]　鎌田　憲子[1)]　石垣　武男[1)]　池田　充[2)]

1)名古屋大学医学部放射線医学教室　2)同医学部付属病院医療情報部

Optimal Concentration of Contrast Medium in Helical CT of the Thorax

Takeshi Kodaira[1)], Kazuhiro Shimamoto[1)], Hideki Hirota[1)], Shigeki Itoh[1)], Kengo Itoh[1)], Noriko Kamata[1)], Takeo Ishigaki[1)] and Mitsuru Ikeda[2)]

In 99 examinations of 89 patients, we took CT images of the chest after administering one of three concentrations of contrast medium (iohexol 140 mgI/ml, 240 mgI/ml, 300 mgI/ml) to determine the optimal iodo-concentration for intravenous contrast enhancement in spiral CT. Attenuation values of the superior vena cava, ascending aorta, descending aorta, and pulmonary artery were measured to evaluate the degree of contrast enhancement. Five radiologists judged the image quality by scoring factors such as vascular opacification, delineation of the lung and chest wall, detectability of calcification, lymphadenopathy and pulmonary nodules, and the presence of artifacts. The relationships between the iodo-concentration and the scores were analyzed statistically. The higher the iodo-concentration of the contrast medium administered, the stronger the vascular structures were opacified. There was also a concurrent improvement in the detection of lymphadenopathy. However, artifacts appeared on the administration route as a result of the high-concentration contrast medium, and the image quality was degraded. Among the three groups, iohexol 240 mgI/ml exhibited the best performance, namely, good image quality, so that a high degree of contrast enhancement of the vasculature was obtained with few artifacts due to the contrast medium. However, we believe that iohexol 140 mgI/ml presents no significant problems in routine studies.

Research Code No.: *502. 1*

Key words: *Optimal concentration, Helical CT, Vascular opacification, Artifact, Reduced dose*

Received Dec. 3, 1993; revision accepted Mar. 14, 1994

1) Department of Radiology, Nagoya University, School of Medicine／2) Department of Medical Information and Medical Records Nagoya University Hospital

緒　言

高速スリップリング装置を応用したヘリカルスキャンは，短時間で広範囲のヴォリュームデータが得られ，体軸方向のアーチファクトが軽減でき，このため3D再構成時に良好なimageが得られることから広く臨床応用されつつある[1)-14)]．その初期より，胸部CTでは肺小腫瘤の検出能の有用性について報告されてきたが[15)-17)]，最近ではヘリカルスキャンの特性を応用し，造影剤の投与量を抑え，適切な造影のphaseで臓器全体の撮影が可能であることが報告されている[4)-6),8)]．胸部CTに検査時間の短縮や造影効果の改善をねらい，dynamic scanを応用する試みがある[18),19)]．

この利点をヘリカルCTに生かし胸部CTでの造影検査時に，造影剤投与量を軽減し，有効な造影効果が得られることはCostelloらにより報告されているが[12)]，ヘリカルCTでの造影剤至適濃度についての検討は報告がない．本研究では，胸部造影CTの際に問題となる高濃度の造影剤によるアーチファクトを抑え，少量の投与ヨード量で有効な造影効果を得ることが可能であるかを検討した．

対象および方法

対象は1992年10月2日から1993年4月16日までに名古屋大学付属病院で胸部造影CTを施行した89人，99件である．症例の内訳は食道癌21名，肺癌14名，乳癌3名，悪性リンパ腫4名，大動脈瘤14名，サルコイドーシス2名，上大静脈症候群1名，縦隔腫瘍2名，胸部精査目的23名，その他5名である．使用造影剤はiohexol 140mgI/ml, 240mgI/ml, 300mgI/mlである.99件を無作為に濃度順にそれぞれ35，30，34例に振り分けた．各群の年齢，体重は表に示した（Table 1）．各群の年齢および体重はいずれの2群間においても独立2群のt-検定により有意差は認められなかった（$p>0.10$）．使用した装置は東芝TCT-900Sで，管電圧120kV，管電流150mA，スライス厚5mm，テーブル移動5mm/sの条件でヘリカルスキャンにより胸郭入口より足方への145mmを29secで撮影した．各濃度とも造影剤は60mlを，注入速度2ml/s

Table 1　Patient information for each group

	Total	140 mgI/ml	240 mgI/ml	300 mgI/ml
Sex				
Male : Female	53 : 36	21 : 14	18 : 12	23 : 11
Age				
Range	21～83	21～83	21～79	21～77
Mean±S.D.	56.57±15.64	58.54±16.03	54.83±17.32	56.09±13.83
Body weight				
Range	35～72	35～68	37～72	40.5～72
Mean±S.D.	55.2±8.39	56.52±8.24	53.75±9.23	55.38±7.71

Table 2　Case record form used for survey

A) Vascular opacification
- 1. Excellent　The best quality of vascular opacification is archived
- 2. Good　Good quality slightly inferior to "excellent"
- 3. Fair　No disturbance is found on diagnostic-quality, but slight insufficiency of vascular opacification exists
- 4. Poor　Insufficient for diagnosis

B) Suspected cause for insufficient vascular opacification
- 1. Insufficient amount of contrast material
- 2. Cardio-vascular disease
- 3. Venous occlusion or stenosis due to mass lesion or thrombus
- 4. Others

C) Artifacts
- 1. None　Artifacts cannot be seen
- 2. Slight　Artifacts exist, but image quality is acceptable
- 3. Moderate　Artifacts exist, and disturb image quality a little
- 4. Severe　Severe artifacts are noticed, and insufficient for diagnosis

で40ml注入し，残量を注入速度1ml/sで投与した．投与方法は前腕の静脈より20Gまたは22Gの留置針から自動注入器を用い投与し，撮影は造影剤投与開始20秒後から行った．画像再構成は10mm間隔で行い，縦隔，肺野条件を至適なwindow表示条件でフィルム上に記録した．

画質評価方法はCT値の計測と読影実験である．CT値は上大静脈，肺動脈，上行大動脈，下行大動脈を肺動脈本幹のレベルで計測した．症例の判定はフィルム上で4人の放射線科専門医を含む5人の放射線科医（N.K, K.I, K.S, S.I, T.K.）により以下に示す項目につき検討した．検討項目は造影剤に起因する効果のほかにも一般的な画質についても検討を加えた．すなわち上縦隔大血管，肺門血管の造影効果（以下特に記載のない場合それぞれ上縦隔，肺門の造影効果あるいは造影能と略す），アーチファクト，肺細部の構造，石灰化の評価，肺結節の描出能，リンパ節の評価，胸壁の画質，総合的画像評価である．今回の投与・撮影のタイミングでは投与路以外の静脈はほとんど造影効果が得られないので，上縦隔の造影能とは主に胸部大動脈とその1次分枝，肺動脈を対象とした．肺門の造影効果は撮影範囲が症例により下肺静脈までカバーできていない場合が多く，主に肺門部肺動脈の造影効果を対象とした．各項目はそれぞれ4つの評価段階に分類された（Table 2）．造影効果では最も優れていると考えられたexcellent以外の評価の場合にはそれぞれ造影効果の不良となった原因についても検討した．アーチファクトではなんらかのものが認められた際には，その部位と原因についても記録した（Table 2）．アーチファクトの検討部位は撮影範囲を4つのレベルに区分し行った．すなわち腕頭静脈の上方，腕頭静脈から気管分岐部，気管分岐部から肺門，肺門より下方の撮影範囲である．判定者は読影時に使用造影剤の濃度は知らされなかった．スコアの評価が過半数の読影者で一致したものをその症例の評価とした．読影実験では個々の症例間，読影者間のバイアスが無視できないので客観性を高める目的で半数以上の一致が見られない場合は除外とした．検査の前後で血圧，脈拍を記録した．熱感，疼痛の有無，処置の必要な副作用等を検査時に記録した．結果における統計学的な有意判定はonewayanalysisで行った．

結　果

上大静脈，上行大動脈，下行大動脈，肺動脈の使用造影剤の各濃度におけるCT値の計測結果をTable 3に示す．造影剤濃度とCT値の間には，計測したいずれの点でも有意に相関関係が認められた（$p<0.0001$）．

読影実験により造影剤濃度と画質評価の間で有意な相関

Table 3　Attenuation values of each point

Concentration (mgI/ml)	CT attenuation value(H.U, ; Mean±S.D.)			
	SVC*	Ascending aorta	Descending aorta	Pulmonary artery
140	218±81.3	137±26.0	134±28.9	131±28.6
240	279±111	178±34.0	173±31.7	160±32.2
300	339±137	198±31.6	189±29.6	189±34.6

*SVC＝superior vena cava

Table 4 Iodo-concentration versus clinical evaluation of vascular opacification on the upper mediastinum and the pulmonary hilus

	Concentration (mgI/ml)	Clinical evaluation				
		Excellent	Good	Fair	Poor	Omitted
Upper mediastinum	140	16	13	1	0	5
	240	26	1	0	1	2
	300	33	1	0	0	0
Pulmonary hilus	140	14	9	3	1	8
	240	22	4	0	1	3
	300	30	4	0	0	0

関係が認められたのは，上縦隔の造影効果，肺門の造影効果，高濃度造影剤によるアーチファクト（腕頭静脈より上方，および腕頭静脈から気管分岐部のレベル），リンパ節の評価，そして総合的評価であった．

上縦隔の造影効果，肺門の造影効果の各群のスコアをTable 4に示す．上縦隔の造影効果は濃度の上昇とともに評価が向上し，有意な相関関係が見られた（$p<0.0001$）．肺門の造影効果と濃度の間でも有意な相関関係が見られた（$p<0.05$）．使用造影剤濃度が低くなると読影者の評価の不一致例が増加した．140mgI/ml群では上縦隔部で35例中5例，肺門部で8例に認められた．240mgI/ml群でどちらの評価もpoorであった1例は，三尖弁閉鎖，右房内血栓の症例で，今回の検討方法では投与法に問題があった症例である．各濃度群の症例において大きな造影能の支障のなかった画像をそれぞれFig．1, 2, 3に示す．また心機能低下が原因で造影効果が不十分であると評価された症例をFig. 4に示す．上縦隔，肺門の造影効果でgood以下と判定された際の推測された理由をTable 5に示す．上縦隔

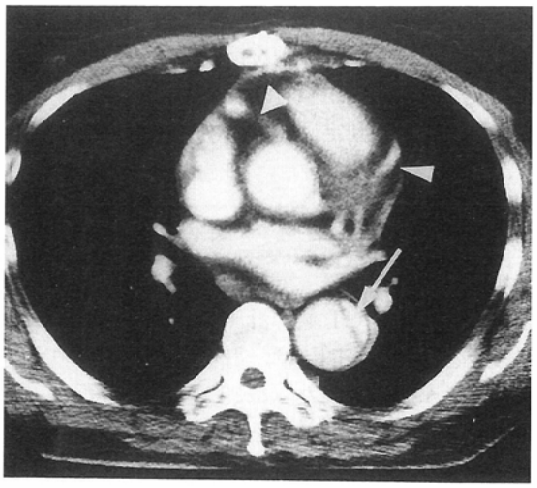

Fig. 1 Helical CT scan in a 69 y.o. man with dissecting aneurysm (DeBakey type 2). Scan were performed just above the aortic valve. The intimal flap (arrow), the right coronary artery (wide arrow head), and the left coronary artery (narrow arrow head), are visualized well. Note that "streak-like" artifact exists around the spine and the ribs. (300 mgI/ml iohexol, B.W. 76 kg)

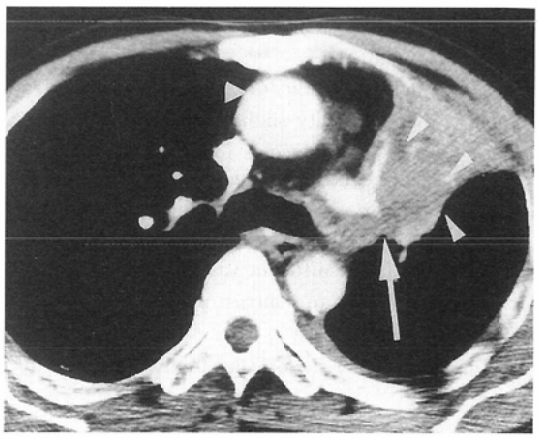

Fig. 2 Helical CT scan in a 69 y.o. man with squamous cell carcinoma of the left upper lobe of the lung (T4N3M0). Hypoattenuating mass on the left pulmonary hilus is visualized. Tumor invades the left trunks of the pulmonary artery (arrow). There is a lower attenuation area in the lesion thought to be the tumor in the secondary atelectasis (narrow arrow heads). Besides the superior vena cava, a slight artifact due to high-concentration contrast medium exist (wide arrow head). (240 mgI/ml iohexol B. W. 55 kg)

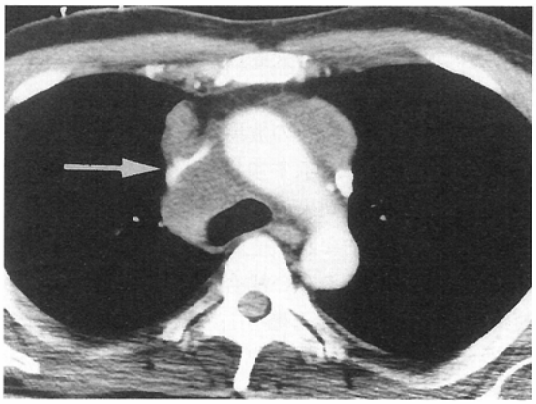

Fig. 3 Helical CT scan in a 50 y.o. man with mediastinal lymphnode metastasis of short bowel tumor. Hypoattenuating mass is visualized on the mediastinum. The superior vena cava (arrow) and the trachea are compressed by the mass lesion. The shape and the vascular opacification of the aortic arch are visualized well. (140 mgI/ml iohexol, B.W. 68 kg)

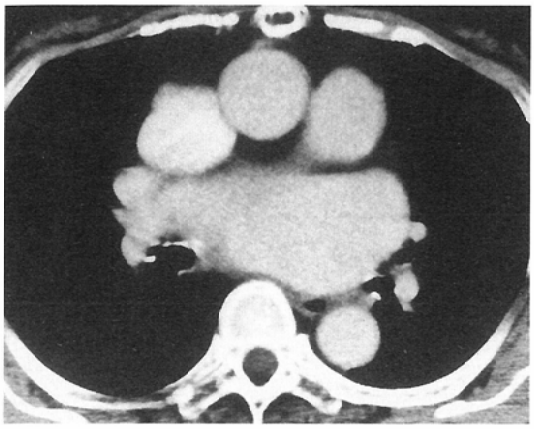

Fig. 4　Helical CT scan in a 65 y.o. woman of non-Hodgkin's lymphoma who has mitral regurgitation. Marked cardiomegaly is noted. Vascular structures are not opacified clearly because of insufficient amount of contrast medium. (140 mgI/ml iohexol, B. W. 45 kg. The scores of vascular opacification both of the upper mediastinum and the pulmonary hilus are fair.)

の造影能の評価の項目で低濃度造影剤群では造影効果不良の原因として，今回の投与方法と撮影のタイミングから考え投与量が不足していたと考えられたものが目立った．特に140mgI/ml群では半数近くに指摘された．肺門の造影効果の不足の原因もほぼ同様の傾向が認められた．上縦隔，肺門の造影効果の評価で，スコアと各計測点の測定CT値の間にはスコアが高いほどCT値が高いという相関が得られた（Table 6 $p<0.0001$）．

上縦隔の造影能のスコアと体重の関係は体重の少ない群に造影効果の高いという相関関係が見られたが（$p<0.02$），肺門の造影能のスコアは体重と相関関係が見られなかった（Table 7）．

高濃度の造影剤のためのアーチファクトは，4群に分けた撮影範囲のうちで上方の2群，すなわち腕頭静脈より上方，腕頭静脈から気管分岐部の間の2つのレベルで造影剤濃度が高いほどその投与流路の造影剤のアーチファクトが著しいという結果であった（Table 8）．腕頭静脈より上方の部位（$p<0.0001$ Fig. 5），腕頭静脈から気管分岐部の間（$p<0.002$）とも造影剤濃度とアーチファクトの強さに相

Table 5　Suspected causes for insufficient vascular opacification

	140 mgI/ml	240 mgI/ml	300 mgI/ml
Upper mediastinum			
Insufficient amount	14	1	0
Cardio-vascular disease	2	1	0
Venous occlusion or stenosis	0	1	0
Pulmonary hilus			
Insufficient amount	16	5	0
Cardio-vascular disease	3	0	0
Venous occlusion or stenosis	0	1	0

Table 6　CT attenuation value versus clinical evaluation of vascular opacification

		CT attenuation value (H.U.; Mean±S.D.)			
	Clinical evaluation	SVC*	Ascending aorta	Descending aorta	Pulmonary artery
Upper mediastinum	Excellent	305±123	182±35.8	176±32.9	168±36.2
	Good	193±54	131±19.4	123±25	127±27.9
	Fair				
	Poor	118	101	120	102
Pulmonary hilus	Excellent	312±126	187±33.5	180±32.2	173±34.3
	Good	236±66.4	148±23	147±20.8	140±25.2
	Fair	157±43	125±16.2	104±38.3	108±26
	Poor	95	94	87	84

*SVC=superior vena cava

Table 7　Body weight versus clinical evaluation of vascular opacification

	Clinical evaluation	Body weight (kg; Mean±S.D.)
Upper mediastinum	Excellent	53.4±8.30
	Good	60.6±7.20
	Poor	53.0
Pulmonary hilus	Excellent	54.6±8.52
	Good	51.8±8.77
	Fair	64.0±5.66
	Poor	57.5±6.36

Table 8 Iodo-concentration versus grade of artifact due to high-concentration contrast medium

Location	Concentration (mgI/ml)	None	Slight	Moderate	Severe	Omitted
Above the brachiocephalic vein	140	10	23	1	0	1
	240	3	14	10	0	3
	300	0	14	12	3	5
Between the brachiocephalic vein and the carina	140	33	2	0	0	0
	240	22	7	0	0	1
	300	15	12	2	0	5

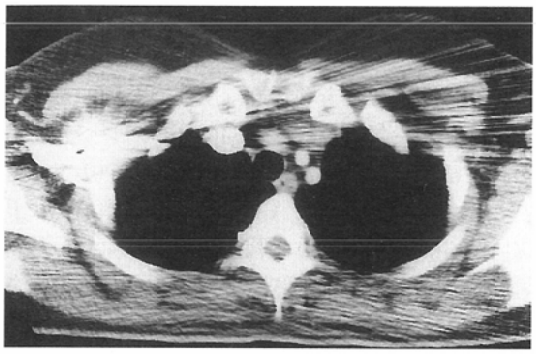

Fig. 5 Helical CT scan in a 23 y.o. woman for screening of lung metastasis of invasive mole. A conspicuous artifact is shown on the right subclavian vein caused by high-concentration contrast medium. (300 mgI/ml iohexol, B.W. 52 kg. The score of the artifact is severe.)

関関係が認められた．そのほかの部位のアーチファクトについては，気管分岐部から肺門の間でslightの評価が300mgI/ml群で2例観察された．手術など人工物のためのアーチファクトの程度と造影剤濃度との間に相関は見られなかった．moderateの評価は，腕頭静脈から気管分岐部の間の140mgI/ml群で1例，気管分岐部から肺門の間で1例見られた．呼吸，体動に伴うアーチファクトは今回の検討では，まったく観察されなかった．大量の胸水，大動脈瘤，縦隔腫瘍などのmass lesionや胸郭入口部の骨などの周囲には，“streak artifact”が観察された．このアーチファクトは濃度との相関関係は見られず，slightの評価は全体で9例，moderateの評価は3例に記録された．

リンパ節の評価の項目では造影剤濃度が高いほどその評価が高く，両者の間に相関関係が見られた（$p<0.05$）．ほとんどの症例でexcellent, goodの高い評価がされていた．

肺細部の解像力，石灰化の評価，肺結節の画質の評価，胸壁の画像の項目では濃度との相関関係は見られなかった．

総合的画像評価では造影剤濃度が高いほど総合的評価のスコアが高く，相関関係が認められた（$p<0.01$, Table 9）．fair以下の低い評価であったのは，濃度順にそれぞれ8,1,1例で140mgI/ml群に目立っていた．excellentの評価は240mgI/ml群に最も多かった．

Table 9 Total assessment of image quality in each group

Concentration (mgI/ml)	Excellent	Good	Fair	Poor	Omitted
140	5	22	8	0	0
240	9	18	0	1	2
300	5	28	1	0	0

造影剤投与前後の血圧，脈拍については各群の血圧は投与前後でpaired t-testによる検定で有意差は見られなかった．造影剤の投与との因果関係は証明されなかったが投与後の血圧上昇が240, 300mgI/mlの各群で1例ずつ観察された．脈拍は300mgI/mlの群で投与前後でpaired t-testによる検定で有意差が見られた（$p<0.05$）．300mgI/mlで1例投与後に脈拍の上昇が観察された．

検査時の熱感は自ら訴える程度のものが240mgI/mlで2例，300mgI/mlで3例あった．問診により初めて分かる程度の熱感は140, 240, 300mgI/mlの各群で6，11，14例であった．140mgI/mlの群の熱感の発生頻度は240mgI/ml（$p<0.05$），300mgI/ml（$p<0.01$）の群に対して有意に低かった．240, 300mgI/mlの群間には有意な頻度の差は認めなかった（$p>0.05$）．疼痛は今回の検討では1例も観察されなかった．処置を要する副作用は300mgI/ml群で1例に投与後に鼻閉，結膜充血が観察され，steroidが投与された．

考　察

今回の検討でいずれの評価方法でも造影剤の濃度と造影効果は造影剤濃度が高いほど優れた評価であった．上縦隔の造影能は低濃度の造影剤でもおおむね良好であったが，肺門の造影能のスコアは造影剤濃度が低くなるほど造影効果の不良が目立つ傾向が見られた．しかし今回の検討方法において客観性を高めるため設けた除外例は低濃度群になるほど多く見られた．

これは造影効果が低下すると造影効果の判定に読影者の経験，造影効果の判定基準，読影時の疲労などが微妙に影響したためと思われた．しかし，“主観的な”造影効果のスコアは“客観的”な計測CT値とよく相関しており，評

価方法として大きな問題はなかったと思われる．

造影効果不良の原因は投与・撮影のタイミングを考え投与量が不足していたと考えられたものが多かった．またこのような際に，心拡大や動脈瘤など血管床の拡大がある場合は造影効果の不足が目立つ結果になったと思われる．上縦隔の造影能と体重の間で統計学上相関関係が見られたことは，投与造影剤の総量が循環血液量に対し不足していたことが主に造影不良の原因であったと思われる．

一方肺門の造影能で有意な関係が得られなかったのは心機能の状態や検査の撮影のタイミングが無視できない要素になったのであろう．体重の多い患者，動脈瘤，心疾患を有する患者の検査などでは投与濃度を上げる必要があるものの，それらを除けば今回検討したうち最も濃度の低い造影剤の140mgI/mlでもほぼ良好な造影効果が得られると考えられる．この際投与ヨード量はわずかに8.4gで，通常の300mgI/mlの100ml投与時の総量30gのわずか28%にすぎない．helical scanを用いることで投与量の大幅な減少が可能であり，高齢者や腎機能低下の見られる症例で造影剤の投与量を極力軽減することが望ましい症例での検査の適応が拡大できると考えられた[20)-24)]．

また鎖骨下静脈，腕頭静脈，上大静脈などの血管内の高濃度の造影剤のため生じたアーチファクトが造影剤の濃度が増すほど高度であり，画質に影響を与えたことからも濃度が低い方が望ましい．特に撮影開始にあたる上方のスキャンでは血液により希釈される以前の造影剤が投与濃度に応じてアーチファクトとして観察され，高い濃度の造影剤では，造影効果が優れる反面画質の劣化につながっていた．

今回使用した機種ではスライス厚が1, 2, 5,10mmに限られている．我々は，ヘリカルスキャンではスライス厚の指標となるthe full width at half maximum(FWHM)がスライス厚10mm，テーブル移動10mm/secの撮影時に20～30%増すことを考慮し[9),10),25)]，解像力，空間分解能を維持するため5mmのスライス厚でテーブル移動5mm/secの撮影条件に設定したため撮影範囲に制限が生じた．またこの条件で撮影範囲を可能な限り広くとると管電流は150mAに制限され，スライス厚，管電流の制限が原因と思われる画像劣化も観察された．つまり大きなmass lesionや，胸郭入口部の骨などの周囲には，“streak artifact”が観察され，胸壁の画質や肺の解像力に支障を感じるものが見られた．これらはhelical scanの構造に起因するものではなく，設定した撮影条件がS/N比の低下をもたらしたためと思われる[25)]．これらは管球の大容量化，補間構成法の改良による解像力の向上などで解決しうると思われる．

今回検討した撮影方法で，相関関係の認められなかった他の検討項目，すなわち肺細部の構造，石灰化の評価，肺結節の描出能，胸壁の画質は臨床上問題のない高い評価がされていた．

総合的画質評価では240, 300mgI/mlの2群に高い画質評価が得られたのに対して，140mgI/mlの群では約1/4の8例に臨床上わずかな支障ありという評価がされた．その内訳を検討すると，心疾患1例，動脈瘤2例，胸部術後2例，多量の胸水1例などがあり，心血管系の疾患や術後の投与流路の通過障害が造影効果の支障となったと思われた．またこの群での平均体重は60.1kgと全体平均より高く，投与量不足の原因となったと思われた．また造影効果以外に評価の低い項目は示されていなかった．

しかし，他の3/4の例では高い評価が得られ，実際上造影剤投与量は最適と考えられた240mgI/mlの60ml投与（総ヨード量14.4g）より減量できる可能性があると思われる．

造影剤使用時の熱感の出現には，投与方法や，評価方法，検査自体によってもかなり諸家により報告に差があり今回の結果は予想された範囲内である[20)-23),26)]．文献上は造影剤濃度の軽減が副作用の程度や頻度を下げるという報告は見られないが[23),26)]，今回の我々の検討では造影剤の濃度が低いほど，検査時の熱感は軽減した．投与前後の血圧，脈拍で循環動態に影響したと思われる結果は得られなかったので，安全性の点ではいずれの濃度でも問題はないと思われた．

結　論

胸部造影CTにヘリカルスキャンを応用し，検査時の至適造影剤濃度につき検討した．今回使用した140, 240, 300mgI/mlの使用造影剤のなかでは240mgI/mlの製剤が安定した高い造影効果が得られ，かつ投与流路の高濃度の造影剤によるアーチファクトが軽度であり最も評価が高かった．しかし140mgI/mlという低い濃度でも臨床的にさほどの問題は生じないと考えられた．検査時の安全性については今回の検討で明らかな群間の差は見られなかったが，低濃度造影剤の群では熱感の発生率が抑えられていた．胸部造影CTにヘリカルスキャンを応用することにより，造影剤投与量を減少することが可能で，投与造影剤総量を減少し，安全性の向上，検査費の節約が可能で造影剤の有効利用が達成できると思われる．

本論文の一部は第52回日本医学放射線学会総会（1993年4月，横浜）において発表した．

文　献

1) Tello R, Scholz E, Finn JP, et al: subclavian vein thrombosis detected with spiral CT and three-dimensional reconstraction. AJR 160: 33-34, 1993
2) Zimmerman RA, Gusmard DA, Bilaniuk LT: Pediatric craniocervical spiral CT. Neuroradiology 34: 112-116, 1992
3) Suojaunen JN, Mukherji SK, Duphy DE, et al: Spiral CT in evaluation of head and neck lesions: work in

progress. Radiology 183: 281-283, 1992
4) Rubinn GD, Dake MD, Napel SA, et al: Three-dimensional spiral CT angiography of abdomen: initial clinical experience. Radiology 186: 147-152, 1993
5) Napel S, Marks MP, Rubin GD, et al: CT angiography with spiral CT and maximum intensity projection. Radiology 185: 607-610, 1992
6) Schwartz RB, Jones KM, Chernoff DM, et al: Common carotid artery bifurcation: evaluation with spiral CT: work in progress. Radiology 185: 513-519, 1992
7) Dupuy DE, Costello P, Ecker CP: Spiral CT of the pancreas. Radiology 183: 815-818, 1992
8) Bluemke DA, Fishman EK: Spiral CT arterial portography of the liver. Radiology 186: 576-579, 1993
9) Polacin A, Kalender WA, Marchal G: Evaluation of section sensitivity profiles and image noise in spiral CT. Radiology 185: 29-35, 1992
10) Brink JA, Heiken JP, Balfe DM, et al: Spiral CT: decreased spatial resolution in vivo due to broading of section-sensitivity profile. Radiology 185: 469-474, 1992
11) Costello P, Ecker CP, Tello R, et al: Assessment of the thoracic aorta by spiral CT. AJR 158: 1127-1130, 1992
12) Costello P, Dupuy DE, Ecker CP, et al: Spiral CT of the thorax with reduced volume of contrast material: a comparative study. Radiology 183: 663-666, 1992
13) Godwin JD, Herfkens RL, Skioldebrand CG, et al: Evaluation of dissections and aneurysms of the thoracic aorta by conventional and dynamic CT scanning. Radiology 136: 125-133, 1990
14) Petasnick JP: Radiologic evaluation of aortic dissection. Radiology 180: 297-305, 1991
15) Kalender WA, Seissler W, Diplphy EK, et al: Spiral volumetric CT with single-breath-hold technique, continuous transport, and continuous scanner rotation. Radiology 176: 181-183, 1990
16) Vock P, Soucek M, Daepp M, et al: Lung: spiral volumetric CT with single-breath-hold technique. Radiology 176: 864-867, 1990
17) Costello P, Anderson W, Blume D: Pulmonary nodule: evaluation with spiral volumetric CT. Radiology 179: 875-876, 1991
18) Reese DF, McCullough EC, Baker HL: Dynamic sequential scanning with table incrementation. Radiology 140: 719-722, 1981
19) Shepard JO, Dedrick CG, Spizarny DL, et al: Dynamic incremental computed tomography of the pulmonary hila using a flow-rate injection. J Comput Assist Tomogr 10(2): 369-371, 1986
20) Katayama H, Yamaguchi K, Kozuka T, et al: Adverse reaction to ionic and nonionic contrast media: a report from the Japanese committee on the safety of contrast media. Radiology 175: 621-628, 1990
21) Gomes AS, Lois JF, Baker JD, et al: Acute renal dysfunction in high-risk patients after angiography: comparison of ionic and nonionic contrast media. Radiology 170: 65-68, 1989
22) Katholi EK, Taylor GJ, Woods WT, et al: Nephrotoxicity of nonionic low-osmolality versus ionic high-osmolality contrast media: a prospective double-blind randomized comparison in human beings. Radiology 186: 183-187, 1993
23) 高橋恵理子，河野　敦，重田帝子，他：静脈性尿路造影における非イオン性造影剤 Iohexol 240, 300, 350, の有用性の検討．薬理と治療 17 (6)：2799-2808, 1989
24) Smith HJ, Levorstad K, Berg KJ, et al: High dose urography in patients with renal failure: a double blind investigation of iohexol and metriozate. Acta Radio [Diagn] (Stockh) 44: 213-220, 1984
25) Rigaunys H, Marchal G, Baert AL, et al: Initial experience with volume CT scanning. J comput assis tomogr 14 No. 4: 675-682, 1990
26) 原田潤太，岡田淳一，川口　隆，他：非イオン性造影剤イオヘキソールの臨床的評価，特に副作用について．薬理と治療 19 (9)：3809-3819, 1991