The University of Osaka
Institutional Knowledge Archive

Title	脳内血腫のMRI : 0.2T永久磁石装置による経時的信号変化の観察
Author(s)	岡田, 進; 川勝, 樹夫; 鈴木, 秀徳 他
Citation	日本医学放射線学会雑誌. 1990, 50(8), p. 938-945
Version Type	VoR
URL	https://hdl.handle.net/11094/19453
rights	
Note	

The University of Osaka Institutional Knowledge Archive : OUKA

https://ir.library.osaka-u.ac.jp/

The University of Osaka

日本医放会誌：50（8），938—945，1990（平2）

脳内血腫のMRI：0.2T永久磁石装置による経時的信号変化の観察

日本医大第一病院放射線科
岡田　進　川勝　樹夫　鈴木　秀徳
五十嵐義晃　伊藤　正　加藤　富三
日本医大第一病院第2内科
海江田　亮
中華人民共和国内蒙古医学院放射線科
牛　広　明

（平成元年8月29日受付）
（平成2年1月19日最終原稿受付）

MR Imaging of Intracerebral Hematomas: Sequential Changes of Signal Intensities on a 0.2T Permanent Magnetic System

Susumu Okada, Mikio Kawakatsu, Hidenori Suzuki, Yoshiaki Igarashi, Tadashi Ito and Tomizo Kato
Department of Radiology, Nippon Medical School First Hospitasl
Ryo Kaieda
Second Department of Medicine, Nippon Medical School First Hospital
Niu Guang Ming
Department of Radiology, Inner Mongolian Medical College, China

Research Code No. : 503.9

Key Words : MR imgaing, Intracerebral hematoma

We performed 67 examinations in 27 patients with intracerebral hemorrhage on a 0.2T permanent magnet system. MR appearance of the hematomas on T-1 weighted and T-2 weighted images (T1WIs, T2WIs) was carefully evaluated according to the chronological course of the lesions after the ictus.

The signal intensity of each hematoma was classified into four stages in terms of the degradation process of hemoglobin.

Four hematomas examined within 24 hours after the ictus (ultraacute stage) appeared slightly hypointense or isointense relative to the normal brain tissue on T1WIs and markedly hyperintense on T2WIs. Three of those lesions became partially or totally hypointense on T2WIs at the actue stage (one to three days after the ictus), though all appeared in general isointense on T1WIs. The hematomas at the subacute stage (four days to two weeks after the icuts) were hyperintense on both T1WIs and T2WIs. At the chronic stage (more than two weeks after the ictus) the singnal pattern of hematomas became variable: hyperintense on both T1WIs and T2WIs early at this stage; hypointense on T1WIs but mostly hyperintense on T2WIs latter.

The results indicate the clinical feasibility of a low tesla system for MR evaluation of intracerebral hematomas.

1. はじめに

脳内血腫のMRIについてはすでに多くの報告があり，経時的な著しい信号強度変化が知られている．高磁場装置での所見についてはGomoriら[1)~3)]の報告が知られており，中磁場についてはZimmermanら[4)]，井上ら[5)]の報告がある．これらはいずれも超伝導装置での所見であるが，低磁場での報告はやや古いものが多い[6)~8)]．われわれは，低磁場0.2Tにおける血腫の所見について詳細に検討を行い，興味ある所見を得たのでここに報告する．

2. 対象と方法

対象は1988年6月より1989年6月までに日本医大第一病院においてMRIを行った25症例（男20例，女5例，年齢24～79歳）である．一人に対する検査回数は，8回が1例，7回が2例，4回が1例，3回が2例，2回が5例，1回が14例で，検査累計は56回である．7回以上検査を行った3症例は，急性期から慢性期にわたって詳細な変化を観察しえた．症例のうちわけは，高血圧性脳出血22例（被殻10例，視床6例，皮質下2例，小脳1例，脳幹3例），AVMによる出血1例（小脳），

a

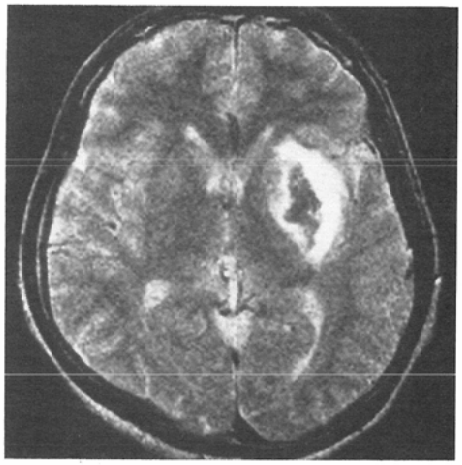

b

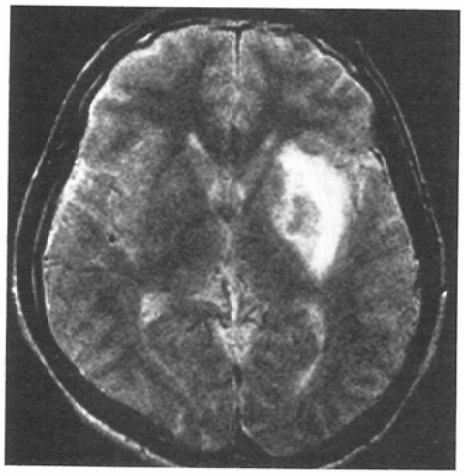

c

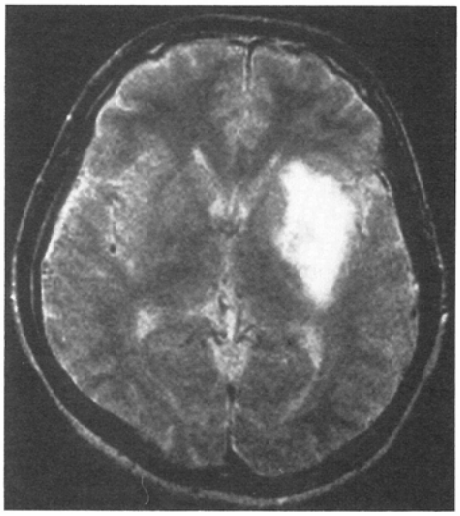

d

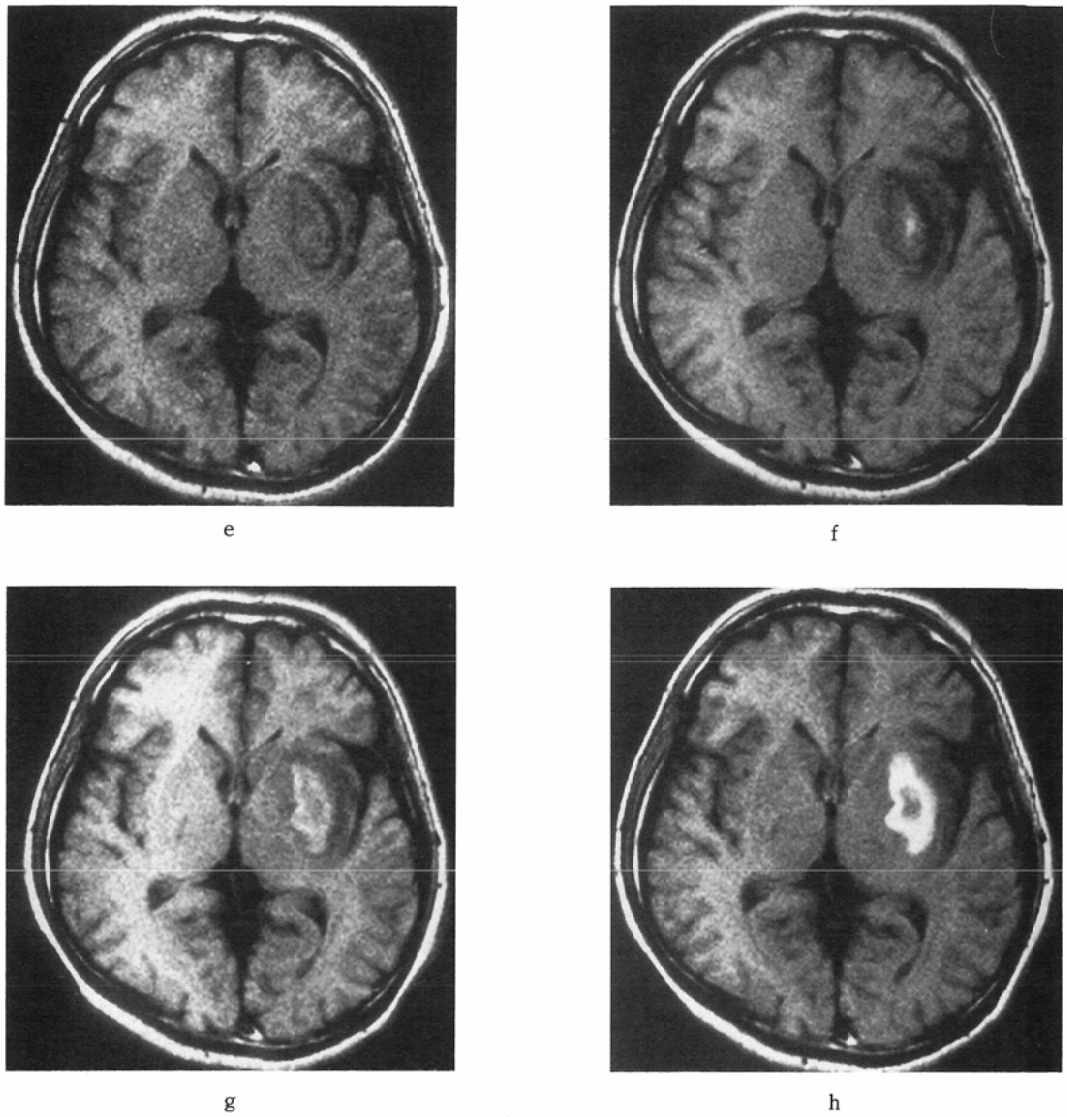

Fig. 1 (case 1) Hypertensive left putaminal hemorrhage in a 36-year-old man with renal hypertension. T2WI (a-d), T1WI (e-h). 12 hours (a, e), 2 days (b, f), 4 days (c, g) and 7 days (d, h) after ictus.

cavernous angioma による出血 2 例（皮質下）である．

血腫の発症後の時間につき，hemoglobin の分解過程と MR 所見を考慮して 4 段階に分類した Bradley[2]に従い検討した．すなわち，hemoglobin が oxyhemoglobin として存在するとされている24時間以内を超急性期（4 例），deoxyhemoglobin として存在するとされている 1 ～ 3 日を急性期（4 例），methemoglobin 形成及び溶血が起きるとされている 4 日～ 2 週間を亜急性期（12例），hemosiderin の rin が形成される 2 週以降を慢性期（36例）とした．

使用した装置は，日立製永久磁石型で静磁場強度は0.2T，受信コイルは頭部用ソレノイド型である．pulse sequence は SE（2,000/38, 111），IR（1,500/38/500）を用いた．スライス幅は1cm，ス

ライス間ギャップなし，画像加算は2回である．

血腫の信号強度は，対側の正常構造と比較して評価した．

3. 結　果

(1) 超急性期

24時間以内の超急性期においては，4例中3例がT2強調像で著明な高信号(Fig. 1a, 2a)を，1例が淡い高信号を呈した．T1強調像ではいずれも等～わずかな低信号（Fig. 1e, 2e）を示したが，症例1では血腫の辺縁部に低信号領域を認めた(Fig. 1e)．この低信号領域は，血漿部分であることが示唆される．

(2) 急性期

症例1はT2強調像でわずかな低信号を（Fig. 1b)，症例2，3では明らかな低信号を呈した(Fig. 2b, 3a)．従って，0.2Tにおいても T2短縮が観察されることが判明した．一方，T1強調像においては，症例1，2では血腫の一部に淡い高信号(Fig. 1f, 2f)を認めたが，症例3では等信号（Fig. 3b）であった．

他の1例（発症後33時間）では，T2強調像で高信号，T1強調像でやや低信号であり，超急性期と同様の所見であった．本症例は，その7日後ではT2･T1強調像のいずれでも高信号を呈し，次に示

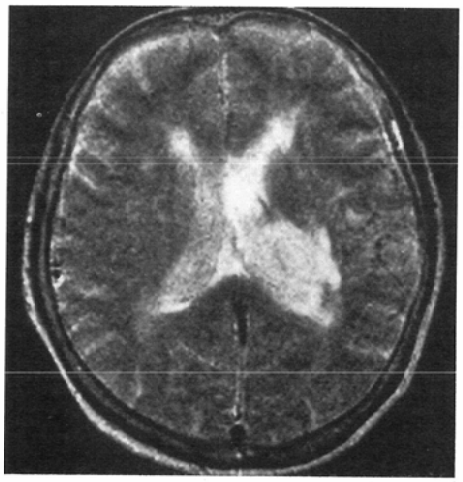

a

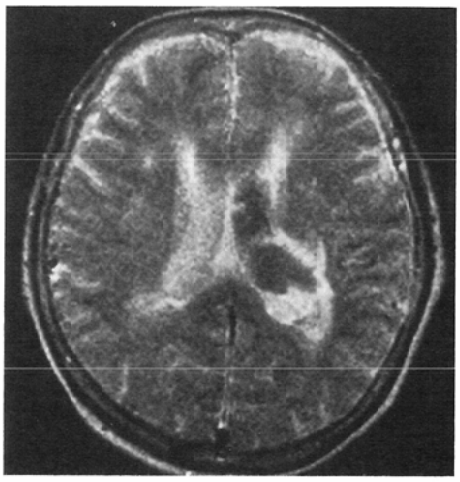

b

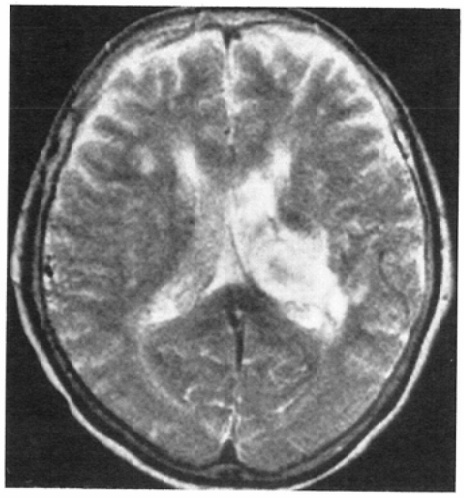

c

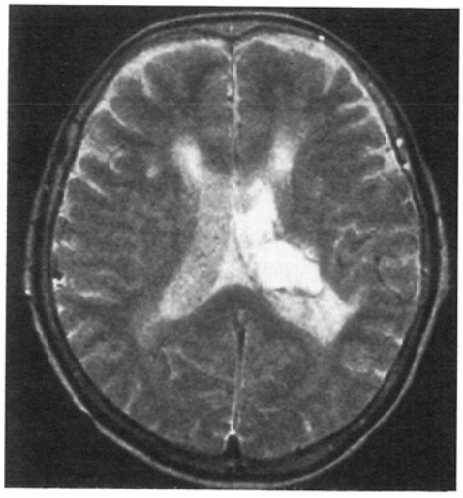

d

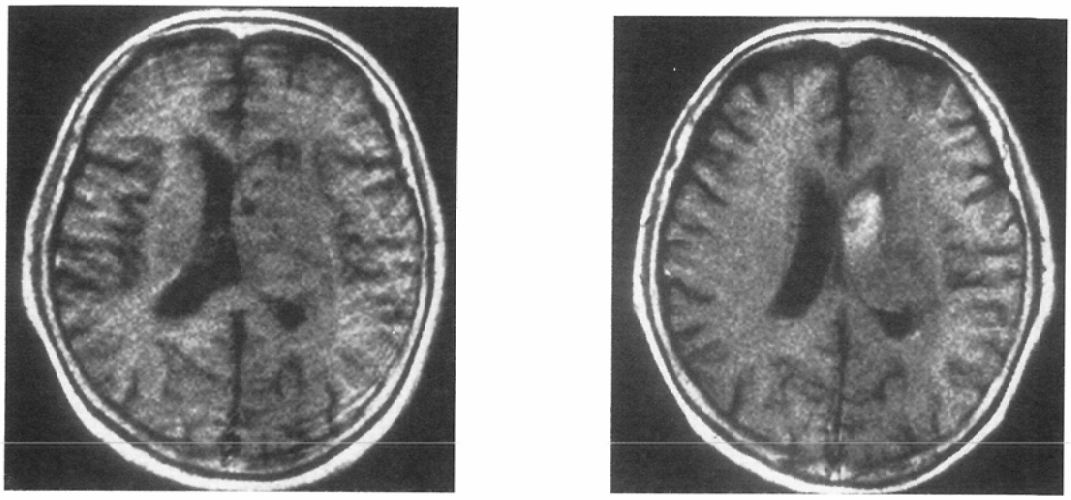

e f

Fig. 2 (case 2) Hypertensive left thalamic hemorrhage in a 79-year-old woman. T2WI (a-d), T1WI (e-f). 7 hours (a, e), 3 days (b, f), 10days (c) and 1 month (d) after ictus.

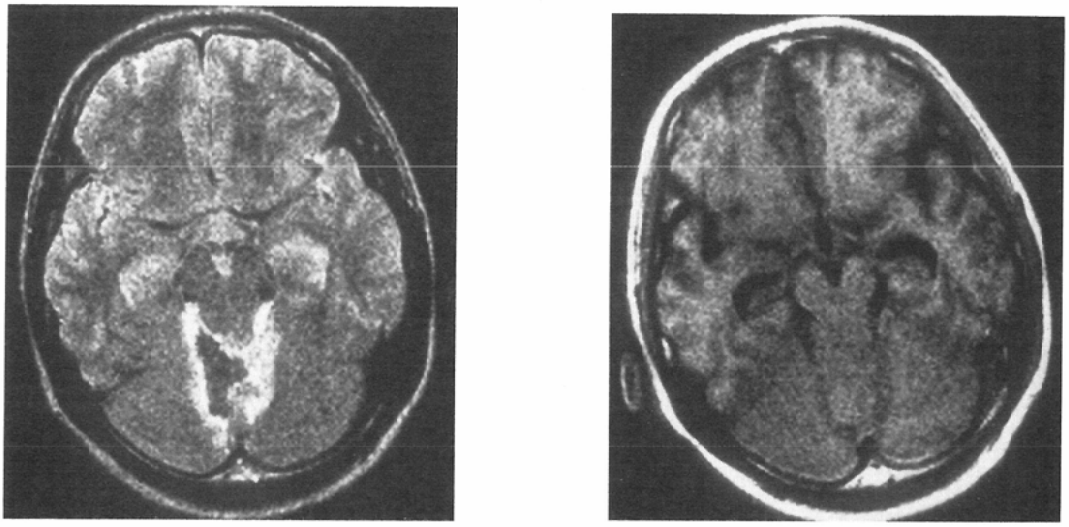

a b

Fig. 3 (case 3) 2-day-old cerebellar hemorrhage due to AVM in a 23-year-old woman. T2WI (a), T1WI (b).

すような亜急性期の信号強度となった．超急性期と急性期を24時間で分けたが，症例により若干の違いがあることが示唆された．

(3) 亜急性期

この時期における血腫には，全ての症例に各sequenceで高信号を認めた．そのうち，T1強調像でリング状の高信号を呈したのが8例，全体が高信号だったのが4例であった．T2強調像ではリング状の高信号が3例，全体が高信号が9例であった．症例1では血腫の周囲から高信号に変化した

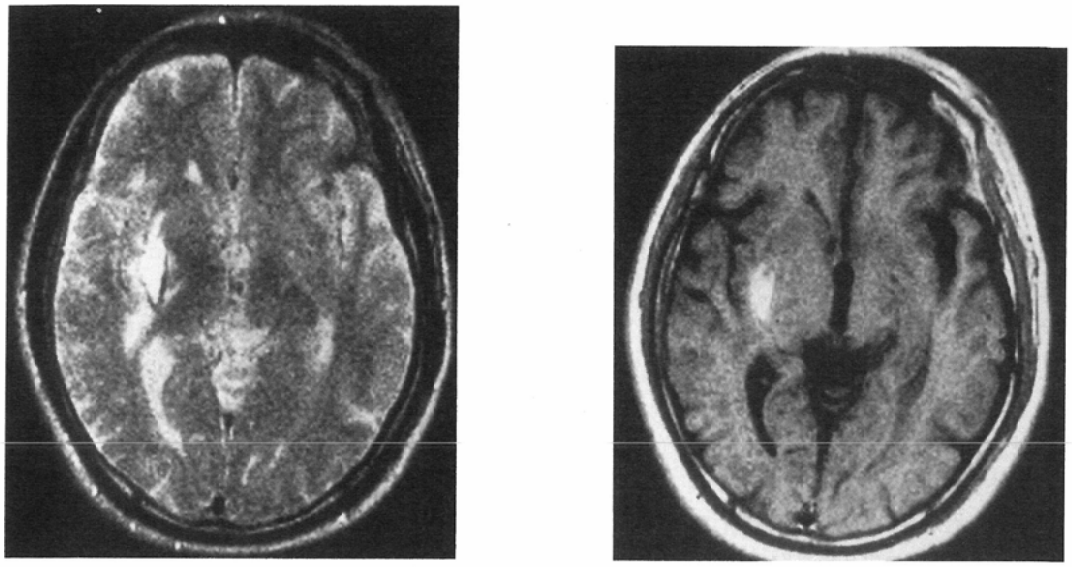

a　b

Fig. 4　(case 4) 1-month-old putaminal hemorrhage in a 50-year-old man. T2WI (a), T1WI (b).

Table 1　MR intensities of chronic stage hematomas. 25 patient, 56 examinations

	signal intensity	2W～3M	3M～
T1WI	ring-like hyper	9	1
	hyper	12	2
	iso	1	3
	hypo	3	5
T2WI	ring-like hyper	1	0
	hyper	24	10
	iso	0	1
	hypo	0	0

hyper : hyperintense ; iso : isointense ; hypo : hypointense

のが認められた（Fig. 1c, 1d).

(4) 慢性期

2週以上の慢性期の症例について，更に3カ月で分けてみた(Table 1). 3カ月以内は，T1強調像ではリング状の高信号が9例，全体が高信号が12例であり，一部症例では高信号領域が血腫周辺部から全体へと広がったのが認められた．T2強調像ではリング状高信号は1例のみ，他は全体が高信号であった．3カ月以後ではT1強調像では等又は低信号化の症例が多かった．一方，T2強調像では1例を除いて高信号が残存していた．

血腫と浮腫の間に，白質に対し等信号の線状構造が36例中12例に認められた（Fig. 2d, 4a).

5. 考　察

脳内血腫のMR信号の経時的変化について，最初に系統的な説明を行ったのはGomoriら[1]であった．Bradley[2]より引用すると，①超急性期：発症24時間以内は，T1強調像・T2強調像ともに変化が少ない．②急性期：3日以内では，intactな赤血球の中のdeoxyhemoglobinのparamagnetismにより，T2 proton relaxation enhancement (T2 PRE)が生じ，T2短縮．③亜急性期：血腫の辺縁部よりmethemoglobinが生じ，proton-electron dipolar-dipolar (PEDD) PREによりT1短縮．更に，溶血が起きるとT2延長．④慢性期：macrophageがhemoglobinを貪食して沈着したhemosiderinにより，T2が短縮し血腫周囲のrimを形成．この説はhemoglobinの変性に伴うMR信号の変化を明快に説明しているため，一般に広く引用されている．ここで彼らは，急性期でのT2短縮及び，慢性期でのhemosiderinのrimは，1.5Tといった高磁場装置でのみ検出されるとしている．一方，Zimmermanら[4]は，急性期における

血腫中心部のT2短縮が中磁場である0.5Tの装置でも認められたとして，Gomoriらの説に疑問を投げかけている．同様の所見は0.5Tの装置を用いた井上らの報告[5]でも明瞭に認められる．gradient echo法が磁場不均一に鋭敏なことから，これを用いれば高磁場装置を用いなくとも血腫の診断には充分との報告[9]があるが，今回はspin echo法についてのみ検討した．以下，各時期で別けて考察する．

超急性期での血腫のT1・T2の延長は，他の多くの報告と異なっている．この時期の血腫を磁化率（susceptibility）の均一な液体とみなせばこの結果はむしろ当然の結果とも思われるが，急性期でのT2短縮作用が中磁場以上の装置より弱いこととも合わせ，血腫のT2への作用は低磁場では異なっている．この時期にすでにT2短縮の機序が存在しており，高磁場装置では相殺されていたのかもしれない．

急性期におけるT2短縮が，中磁場以上の装置より弱いものの，0.2Tにおいても認められることが示された．Zimmermanらは中磁場から極低磁場にわたる各種磁場強度の装置を用いた過去の報告[6)~8)]を再検討し，急性期におけるT2短縮が，それら報告のなかでは触れられていないものの，よく観察すれば実は存在しているとしている．しかしこれらはretrospectiveに見ても，T2強調像での低信号領域というよりは，むしろ浮腫による高信号で囲まれた，白質に対して等信号の領域であり，これらをT2短縮領域とするのはやや読みすぎのきらいがある．我々の症例により明瞭に示されたごとく低磁場強度でもこの現象が生じることは明らかであるが，やはり高感度のソレノイド型コイルを用いた最新の装置によってのみ初めて観察された所見であると思われる．

Thulbornら[10]は1.9～11Tの磁場強度でin vitroの実験を行い，deoxyhemoglobinを含むintactな赤血球によるT2-PREは磁場強度の2乗に比例することを示した．Gomoriらも同様の理論を用いているが，彼らも認めているように[3]，1.5Tでも充分とはいえない．変性hemoglobinを含む赤血球によるT2短縮はもはや高磁場装置によってのみ観察されるとは考えがたく，Thulbornらの理論の再検討が必要と思われる．あるいは，他の又は複数の因子が関与しているのかもしれない．我々の症例1では発症2日目に，症例2では3日目にT1強調像で血腫の内部に高信号領域が認められ，methemoglobin形成が示唆される．methemoglobinの強い磁化率がT2短縮に関与している可能性はあるが，症例3，4ではこのようなT1強調像での高信号は認められていない．macrophageの貪食作用の過程で形成されるfree radicalのparamagnetismに注目した報告[11]がある．hemoglobinのmet化においてもfree radicalが形成される[12]が，ごく微量である．Zimmermanらは，血腫の経時的な信号変化の機序を解析するために動物実験を含む基礎的な検討が必要としている．我々はウサギを用いて実験的脳出血のMRを観察きたが，脳の容積が小さいために血腫周囲の浮腫が観察されたのみであった（未発表データ）．サルを用いた実験の報告[13]があるが，やはり急性期における変化ははっきりしない．このT2短縮現象を装置のパネル系列に関連したアーチファクトとする意見[14]もあり，今後は系統的なin vitro実験等による再検討が必要と考えられる．

亜急性期の血腫の信号強度については他の報告とほぼ一致しており，全ての症例でT1・T2強調像の各々で高信号を認めた．T2強調像での急性期の低信号は周囲から高信号に変化した．T1強調像では，一部症例においてリング状から全体の高信号へと変化したのが認められた．

Gomoriら[1]がやはり高磁場でのみ観察されるとした慢性期における血腫をとりまくrimは，白質に対してほぼ等信号の線状構造として血腫と浮腫との間に出現するのが観察された．この所見が低磁場装置で従来報告されていなかったのは，低磁場装置は古い設計のものが多く分解能が不充分であったためと思われる．

これらの血腫の信号強度変化の発症からの時間には，症例により若干の差が認められた．hemoglobinの分解過程は，pH・温度・deoxyhemoglobinの濃度・金属イオンなど多くの因子により

影響を受ける[12)15)]．今回我々が用いた血腫の時期分類は便宜的なもので，実際にはかなりの個人差があることが示唆された．

以上，低磁場装置においても，血腫のMR信号の経時的変化を鋭敏に検出可能であることが判明した．実際には脳内血腫の診断はCTのみで充分である事も多いが，後頭蓋窩などMRが有用なことも少なくない．又，出血を含む病変の診断のためにも，血腫のMR像を正しく理解することは重要と思われる．これら信号強度変化の機序については不明な点が多く，臨床・基礎各々の分野における系統的な検討が必要であると考えられた．

本論文の要旨は，第17回International Congress of Radiologyにて発表した．

謝辞　本稿を終わるに当たり，御協力いただいた日本医科大学第2内科赫　彰郎教授に深謝いたします．

文　献

1) Gomori JM, Grossman RI, Goldberg HI, et al: Intracranial hematomas: Imaging by high-field MR. Radiology 157: 87—93, 1985
2) Bradley WG Jr: MRI of hemorrhage and iron in the brain. (In) Stark DD, Bradley WG Jr eds: Magnetic resonance imaging. 359—374, 1988, Mosby, St Louis
3) Gomori JM, Grossman RI, Yu-Ip C, et al: NMR relaxatio times of blood: Dependence on field strength, oxidation state, and cell integrity. J Comput Assist Tomogr 11: 684—690, 1987
4) Zimmerman RD, Heier LA, Snow RB, et al: Acute intracranial hemorrhage: Intensity changes on sequential MR scans at 0.5T. AJNR 9: 47—57, 1988
5) 井上佑一，竹本和正，橋本博美，他：脳出血のMRI，日本医放会誌，46: 1198—1206, 1986
6) Sipponen JT, Sepponen RE, Sivula A: Nuclear magnetic resonance (NMR) imaging of intracerebral hemorrhage in the acute and resolving phases. J Comput Assist Tomogr 7: 954—959, 1983
7) DeLaPaz RL, New PF, Buonanno J, et al: NMR imaging of intracranial hemorrhage. J Comput Assist Tomogr 8: 599—607, 1984
8) Sipponen JT, Sepponen RE, Tanttu JE, et al: Intracranial hematomas studied by MR imaging at 0.17 and 0.02T. J Comput Assist Tomogr 9: 698—704, 1985
9) Edelman RR, Johnson K, Buxton R, et al: MR of hemorrhage: A new approach. AJNR 7: 751—756, 1986
10) Thulborn KR, Waterton JC, Matthews PM, et al: Oxygenation dependence of the transverse relaxation time of water protons in whole blood at high field. Biochim Biophys Acta 714: 265—270, 1982
11) Haimes AB, Zimmerman RD, Morgello S, et al: MR imaging of brain abscesses. AJR 152: 1073—1085, 1989
12) Hemoglobin Oxidation: Methemoglobin, methemoglobinemia, and sulfhemoglobinemia. (In) Bunn HF, Forget BG eds: Hemoglobin: Molecular, genetic and clinical aspects. 634—662, 1986, Saunders, Philadelphia
13) Chiro GD, Brooks RA, Girton ME, et al: Sequential MR studies of intracerebral hematomas in monkeys. AJNR 7: 193—199, 1986
14) 渡部恒也，岩田智子：梗塞性血管障害．(In)河野敦，西川潤一，小野田由子，他，最新MRI情報．24—33, 1989, 中外医学社
15) Hsieh H-S, Jaffe ER: The metabolism of methemoglobin in human erythrocytes. (In) Surgenor DMN ed: The red blood cell 1, 799—824, 1974, Academic Press