The University of Osaka
Institutional Knowledge Archive

Title	舌癌に対する放射線治療とブレオマイシンとの併用療法
Author(s)	林, 繁次郎; 森田, 皓三; 渡辺, 道子
Citation	日本医学放射線学会雑誌. 1977, 37(6), p. 605-607
Version Type	VoR
URL	https://hdl.handle.net/11094/19457
rights	
Note	

The University of Osaka Institutional Knowledge Archive : OUKA

https://ir.library.osaka-u.ac.jp/

The University of Osaka

研究速報

舌癌に対する放射線治療とブレオマイシンとの併用療法

愛知県がんセンター放射線治療部
林　繁次郎　　森田　皓三　　渡辺　道子

（昭和52年2月12日受付）
（昭和52年3月11日最終原稿受付）

Radiotherapy combined with Bleomycin for carcinoma of the tongue

Shigejiro Hayashi, Kozo Morita and Michiko Watanabe
Department of Radiotherapy, Aichi Cancer Center Hospital

Research Code No.: *603*
Key Words: *Radiotherapy, Bleomycin, Tongue*

Nineteen cases with carcinoma of the tongue were administered with 2,000 rads/10 sittings/12 days of external irradiation and simultaneously with 50–60 mg/10 times/12 days of intramuscular injection of Bleomycin. In comparison with the group which was treated with 4,000 rads/20 sittings/26 days of external irradiation alone, there was no difference in the tumor regression rate between two groups (Fig. 1).

After 2–3 weeks interval both groups were given the interstitial irradiation of Radium needle. No statistical difference was seen on the control rate of the primary tumor 8 months after treatment (Fig. 2). After external irradiation severe mucosal reaction was observed, but it is expected that occurrence of the osteonecrosis will decrease. Long-termed observation is necessary.

研究目的

舌癌に対してこれ迄早期例を除いて一般に外照射とラジウム組織内照射の併用を施行していたが，ブレオマイシン（以下 BLM と略）の併用で，外照射の線量を減らし副作用の軽減化を図ろうとする．

研究方法

1975年2月から1976年6月の間に前処置として外照射を施行したのちにラジウム組織内照射が良いと考えられた症例が19例（T_1 1，T_2 10，T_3 8）あつた．これらの症例に対して BLM 5 mg を毎日照射前30—60分に筋肉内に投与しつつ，^{60}Co γ 線対向2門法で，舌の原発巣及び顎下，顎二腹筋下リンパ節領域に 180— 200rads/回の照射を施行した．総量は放射線 2,000— 2,200rads（875ret），BLM 50—60mg であつた．対照群としては，これ以前に前処置として外照射のみを施行した13例（T_1 2，T_2 7，T_3 4）をえらんだ．照射は ^{60}Co γ 線で 4,000rads/20回/26日（1,360 ret）が7例，3,000rads/10回/12日（1,310ret）が6例，この両者はほぼ等しいとみなされる．両群共に2—3週後にラジウム組織内照射で 4,000— 6,000rads が与えられている．

研究結果

外照射終了後，ラジウム組織内照射の施行直前に，その一次効果について検討した（Fig. 1）．腫瘍の縮小の程度は外照射単独 4,000rads/4週又は 3,000rads/2週を行なつた13例と，外照射 2,000

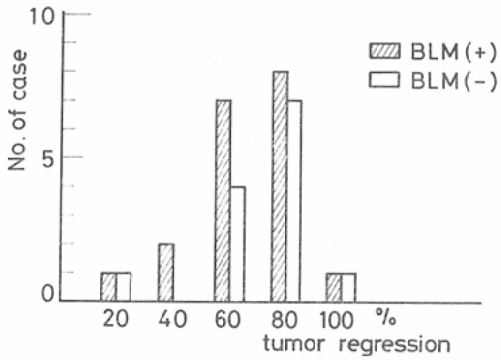

Fig. 1. Tumor regression after exterernal irradiation

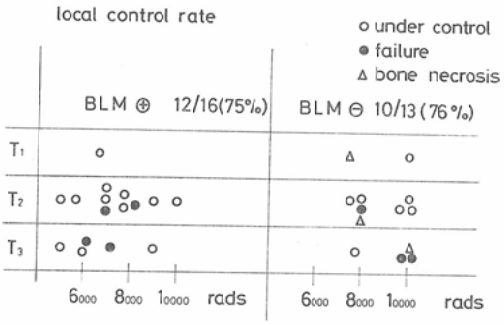

Fig. 2. Local control rate and total dose

rads/2週と BLM 50—60mg を行なつた19例とでほぼ同じであつた．BLM 使用群の内3例は手術療法を施行したので残りの16例と対照群13例とでラジウム治療後の治療効果について検討した．BLM 使用群では治療後の観察期間が短かいので局所コントロール率というよりも臨床的腫瘍消失率というべきかも知れないが，両群の局所コントロール率には差をみとめなかつた(Fig. 2)．BLM 併用群の総線量は 8,000rads 以下が75%であるが，対照群では 8,000rads 以上が，85%で，BLM 併用群の照射線量が全体的にすくない．対照群では下顎骨壊死が3例に発生し，内2例が外科的に処置を必要としている．BLM 併用群では現在迄1例も発生していない．しかし観察期間が短かい症例が多いので今後に期待したい．

考　案

舌癌に対する放射線治療後に発生する下顎骨壊死には，総線量[1]の他に外照射領域の大きさ，ラジウム小線源治療技術の巧拙，感染あるいは外傷の存在などが大きく影響して来る[2)3)]ことはあきらかであるが，これらの点にできる限り注意を払つて治療が行なわれると共に局所コントロール率を低下させることなく，その投与線量を減らす[3]ことも1つの努力目標であると考えられる．放射線と抗癌剤との併用の目的の1つとして両者の使用量をへらすことで，副作用の分散化を図ることがあげられる[4]．このためには，両者の副作用が同一の組織につよくでないような組み合わせをえらばなければならない．BLM は肺，皮膚，口腔粘膜などの扁平上皮組織につよい障害を与えることが示されているので，併用によつて生ずる急性粘膜反応は，放射線単独と同程度あるいはむしろつよい[5]．しかし BLM は骨に集まる程度がすくないので骨壊死を中心とする慢性障害が投与線量の低下ですくなくなることが期待できる．

これ迄の報告では放射線と BLM との間に相乗効果がほとんどみとめられていないので[6]両者の投与時間が重要であるとは思えないが相加効果であるとしても今回の我々の結果では，一次効果よりみて BLM 50—60mg は放射線の 2,000rads にほぼ相当する．BLM 50—60mg では現在迄致死的な肺障害が報告されていないので，この方法は安全で且つ慢性障害軽減には有利な方法であろう．放射線治療と化学療法との併用を全治療経過の前半に用いて，比較的放射線感受性の高い腫瘍細胞群をできる限りすくなくして腫瘍の縮少を図り，治療後半はいろいろの理由で放射線感受性の低い腫瘍細胞群を，空間的線量分布の良い，低線量率ラジウム組織内照射で治療して腫瘍の根治を図ろうとするのがこの治療法の狙いである[4]．

結　論

舌癌の放射線治療に小量の BLM を併用することで，放射線治療単独と同程度の成績をあげることができそうである．すると投与線量がすくないので骨壊死を中心とする慢性障害を軽減させ得ることが期待できる．観察期間が短いので今後更に症例をまして長期に亘つて検討してゆきたい．

(本研究は厚生省がん特別研究田崎班研究費の援助をうけた).

文　献

1) Kim, J.H., F.C.H. Chu, R.A. Pope, H.Q. Woodard, D.B. Bragg and H. Shidnia: Time dose factors in radiation induced osteitis. Amer. J. Roentgenol. 120: 684—690, 1974
2) 奥山武雄，堀内淳一，足立　忠，猪俣宏史：口腔領域における放射線骨障害に関する考察．第一報，臨放，14： 472—481，1969
3) 奥山武雄，国光隆史，水野明夫，足立　忠：口腔癌の放射線治療に伴う骨障害．第二報．日本医放会誌，33： 110—120，1973
4) 森田皓三：放射線と薬剤との併用療法について．臨放，19： 329—337，1974
5) 森田皓三，母里知之，林繁次郎：放射線と抗癌剤との併用療法，その臨床的意義．癌の臨床，22： 153—157，1976
6) 寺島東洋三：細胞周期依存的感受性変動にもとずいた腫瘍治療の考え方．癌と化学療法，1： 533—541，1974