The University of Osaka
Institutional Knowledge Archive

Title	成人腸重積における腸間膜嵌入のCT所見の検討
Author(s)	藤本, 俊史; 福田, 俊夫; 松永, 尚文 他
Citation	日本医学放射線学会雑誌. 1993, 53(6), p. 621-627
Version Type	VoR
URL	https://hdl.handle.net/11094/19484
rights	
Note	

The University of Osaka Institutional Knowledge Archive : OUKA

https://ir.library.osaka-u.ac.jp/

The University of Osaka

日本医放会誌：53 (6), 621-627, 1993 (平5)

成人腸重積における腸間膜嵌入のCT所見の検討

長崎大学医学部放射線医学教室

藤本　俊史　福田　俊夫　松永　尚文　神崎　修一
平尾　幸一　永吉　健介　武田　宏之　磯本　一郎
上谷　雅孝　林　邦昭

(平成4年6月1日受付)
(平成4年10月15日最終原稿受付)

CT Findings of Invaginated Mesentery in Adult Intussusception

Toshifumi Fujimoto, Toshio Fukuda, Naofumi Matsunaga,
Syuichi Kohzaki, Kohichi Hirao, Kensuke Nagayoshi,
Hiroyuki Takeda, Ichiro Isomoto, Masataka Uetani
and Kuniaki Hayashi

Department of Radiology, Nagasaki University, School of Medicine

Reserch Code No. : 513.1

Key words : Intussusception, CT, Mesentery

The CT findings of invaginated mesentery in adult intussusception were analyzed in 12 patients (three patients with four small bowel intussusceptions and nine patients with nine large bowel intussusceptions). In all small bowel intussusceptions, the neck was located near the superior mesenteric artery and vein (SMA & SMV) and showed a medial opening, and the vessels in the neck showed a continuity to the left side of SMA & SMV. In most of the large bowel intussusceptions, the neck was located distant from SMA & SMV, and the vessels in the neck did not show continuity to SMA & SMV.

The difference in CT findings between small and large bowel intussusception is attributed to the difference in mesenteric anatomy ; the small bowel and its mesentery move freely in the peritoneal cavity, whereas the large bowel is partially fixed to the retroperitoneum.

緒　言

腸重積症は近年CT・USによる特徴的な多重リング所見の報告が増えている[1)-4)]が重積部位の診断まで検討した報告は少ない．著者らはCTでとくに重積頸部（以下単に頸部と記す）における腸間膜嵌入像に着目し，小腸間膜と結腸間膜の解剖学的差異（後腹膜固定の有無）が頸部の位置や向きにどのように影響するか検討した．これにより重積部位の診断が可能かどうか考察を加え報告する．

対象と方法

1986年より1991年までに経験した腸重積症を，先進部病変の存在部位により小腸重積と大腸重積に分け，小腸重積3例4重積（空腸空腸・回腸回腸型），大腸重積9例（回盲部型7例，結腸結腸型2例）計12例13重積を対象とした（Table

1)．既に著者らが嵌入部分の構造を検討し報告した10例11重積[4]が含まれる．注腸造影が先に行われた1例を除きCT・USで腸重積と診断し，12例中8例は手術で重積が確認された．他の4例は注腸・内視鏡で重積が確認されたが，手術時には自然整復されていた．CTのスライス厚は1 cm，間隔は1ないし1.5 cmで，5例は単純CTのみ，7例は造影CTが施行された．

著者らはCTで13重積の先端と頸部（Fig.1のApexとNeck）を同定し，特に頸部と上腸間膜動・静脈本幹（以下SMA・SMV）の関係について

1. 頸部の開口する方向（内側か外側か）
2. SMA・SMVと頸部の位置関係（近いか離れているか）
3. 頸部の脈管とSMA・SMVの連続性が描出されるか（同定可能か困難か．SMA・SMVの左右どちらに連続するか）

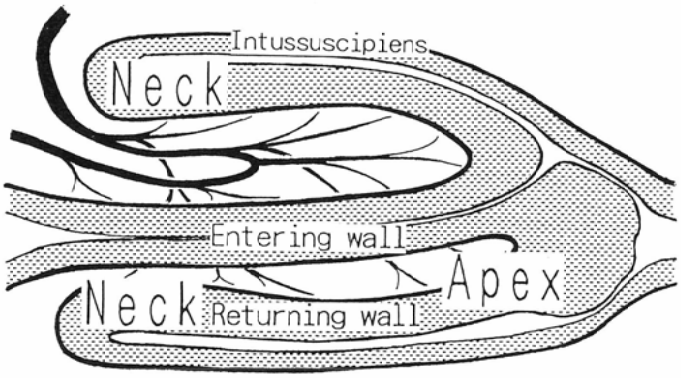

Fig. 1 The diagram of intussusception
We evaluated the position of the neck (near or distant from SMA & SMV), the opening direction (medial or lateral), and the vessels continuity to SMA & SMV.

Table 1 Summary of 13 Adult Intussusceptions

Case No.	Age	Sex	Chief complaint	Site	Leading mass	Exam.	Location of neck in relation to SMA & SMV	Opening direction of neck	Vessel continuity from neck to SMA & SMV
1(1)	46	F	melena	Ileoileal	Peutz-Jeghers polyp	CE-CT	near	medial	(+) to left side
(2)				Ileoileal	Peutz-Jeghers polyp	CE-CT	near	medial	(+) to left side
2	65	M	abd. pain	Jejunojejunal	(hematoma)	P-CT	near	medial	(+) to left side
3	67	F	abd. pain, vomiting	Jejunojejunal	Leiomyoma	P-CT	near	medial	(+) to left side
4	54	F	abd. pain, diarrhea	Ileocecal	Adenoca. (stage II)	CE-CT	near	lateral	(+) to right side
5	58	F	melena, abd. pain	Ileocecal	(Edematous mucosa)	CE-CT	near	lateral	(−)
6	41	F	asymptomatic	Ileocecal	Leiomyosarcoma	CE-CT	distant	medial	(−)
7	74	F	abd. pain	Ileocecal	Adenoca. (stage II)	P-CT	distant	medial	(−)
8	45	M	unknown	Ileocecal	Adenoca.	CE-CT	distant	(down) *1	(−)
9	47	M	asymptomatic	Ileocecal	Peutz-Jeghers polyp	CE-CT	distant	medial	(−)
10	34	M	abd. pain	Ileocecal	Peutz-Jeghers polyp	CE-CT	distant	(down) *1	(−)
11	60	M	abd. pain, diarrhea	Colocolic (asc. colon)	Adenoca. (stage III)	CE-CT	distant	lateral	(−)
12	76	F	bloody stool	Colocolic (desc. colon)	Lipoma	P-CT	distant	(up) *2	(−)

CE-CT：contrast enhanced CT, P-CT：plain (noncontrast) CT
*1：downward opening
*2：upright opening

以上3項目の観察から小腸と大腸の重積の鑑別が可能かどうか検討した.

結　果

重積腸管は多くのCT断面で多重リング所見を示した。頸部はそのリングが開いて13重積中10例でU字形に描出された。他の3例ではCT断面と垂直な頭・尾側方向に開口したためU字形には描出されなかったが頸部の同定は可能であった。10例で開口部分に脈管構造が描出され頸部同定の参考になった。

小腸重積は全3例（4重積）で頸部が内側に開いたU字形を示しSMA・SMVの近傍に存在して頸部の脈管もその左側に連続した。

大腸重積は全9例中6例で頸部は外側か頭尾側方向に開口し，7例で側腹部に存在し，また8例で脈管のSMA・SMVへの連続は描出されなかった。頸部が内側に開口した3例は側腹部に存在し，頸部がSMA・SMV近傍に存在した2例は外側に開口した。この検討結果をTable 1に示す。

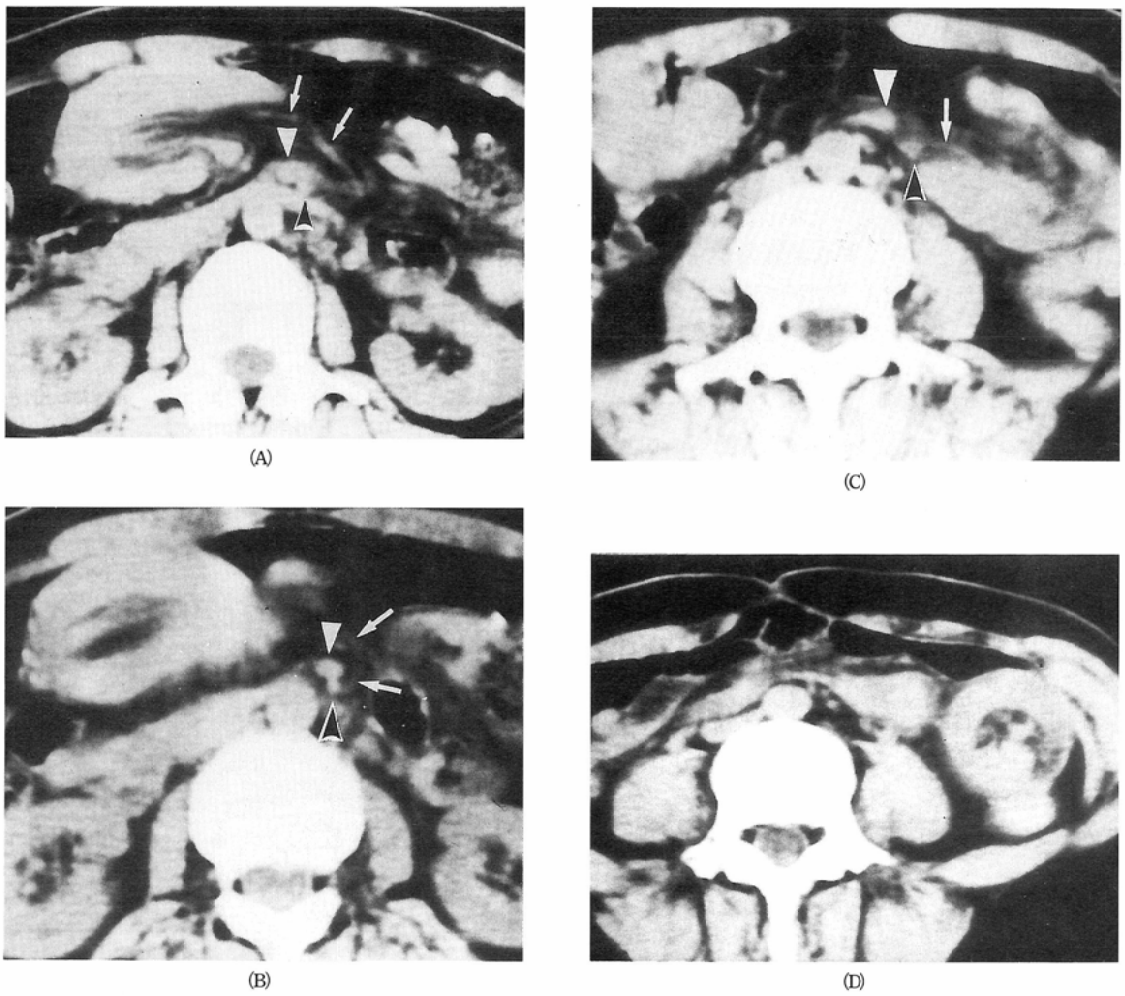

Fig. 2 (A)-(D) (case 1) Two ileoileal intussusceptions caused by Peutz-Jegher's polyps

Noncontrast CT shows two ileoileal intussusceptions on both sides of the abdomen. The right one has a neck opening medially near the main trunk of SMA (▲) & SMV (△). The vessels (↑), which arise on the left side of SMA & SMV, turn to the neck of the intussusceptum ((A),(B)). The left one shows a similar pattern (C). The more caudal scan (D) shows typical "multiple concentric rings".

症　例

症例1（Fig.2）46歳，女性，polypが先進部腫瘤となった2つの回腸回腸型重積が認められた症例．

Peutz-Jegher's syndromeで経過観察中，血便の精査のためCTが施行された．右腹部のリング状の腫瘤はSMA・SMVの近くで内側に開いたU字形を示し，開口部分の脈管構造はSMA・SMVの左側に回り込む（Fig.2(A)，(B)）．左側腹部のリング状の腫瘤も頸部はSMA・SMVの近くで内側に開口する（Fig.2(C)，(D)）．CTでは2つの腸重積が描出されたのみであったが，手術で4つの回腸回腸型重積が確認された．

症例2（Fig.3）65歳，男性，先進部腫瘤を伴わない空腸空腸型重積．嵌入部に壊死が認められた唯一の症例．

膵嚢胞腺癌手術後イレウス症状が持続したためCTが施行された．リング状の腫瘤が左腹部に認められるが頸部はSMA・SMVの近くに存在して内側に開口し，開口部分の脈管もSMA・SMVの左側に連続する（Fig.3(A)，(B)）．重積状態のまま摘出された標本で壊死を伴った空腸空腸型重積が確認された（Fig.3(C)）．リングの内側の液貯留は中・内筒（Fig.1のreturning・enterning wall）間の腸管外滲出液であった．悪性細胞は認められず術後腹水は消失した．

症例12（Fig.4）76歳，女性，下行結腸の脂肪腫が先進部となった結腸結腸型重積．大腸重積の典型的な例．

血便の精査目的で施行されたCTで左側腹部にリング状の重積腸管が認められる．結腸内に経口造影剤が存在するが重積部分には認められない．しかし頸部は頭側に開口しSMA・SMVと離れて

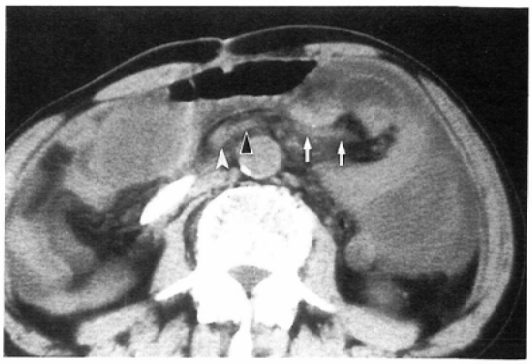

(A)

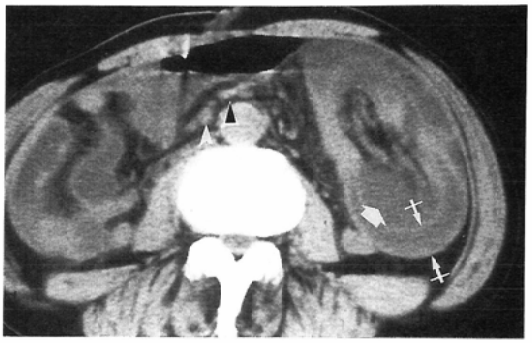

(B)

(C)

Fig. 3(A)-(C) (case 2) Jejunojejunal intussusception with necrotic returning wall of intussusceptum

Noncontrast CT shows the neck of intussusceptum opening medially near the main trunk of SMA (▲) & SMV (△). The vessels (↑) arising on the left side of SMA & SMV are continuous to the neck of intussusceptum(A). The returning wall of intussusceptum shows marked thickening (↟), and there is localized fluid collection ((B)⇧) inside the bowel wall. These findings were thought to suggest necrotic intussusception.

The gross specimen shows necrosis of the returning wall accompanied by a localized fluid collection ((C)⇧) between the returning and entering walls of intussusceptum.

存在するとともに，頸部よりSMA・SMVに連続する脈管も描出されない．大腸重積の所見と考えられる（Fig.4(A)，(B)）．より尾側の断面で腸内ガスとは薄い粘膜を介して接する脂肪濃度の先進部腫瘤が認められる（Fig.4(C)）．手術で脂肪腫が先進した下行結腸の重積が確認された．

症例4（Fig.5）54歳，女性，回盲弁の腺癌が先進部となった回盲部型重積．大腸重積の非典型例．

10か月前より反復するイレウス症状の精査のため施行された造影CTで，内部に脂肪を含んだ重積腸管が腹腔内を横走する．脈管構造の見られる右側が頸部でSMA・SMVの近傍に存在するが，外側に開口する頸部の形と脈管がSMVの右側へ連続する像は小腸重積の所見と異なる．手術で回盲部型の重積が確認された．本例は盲腸の後腹膜固定が不十分であった．

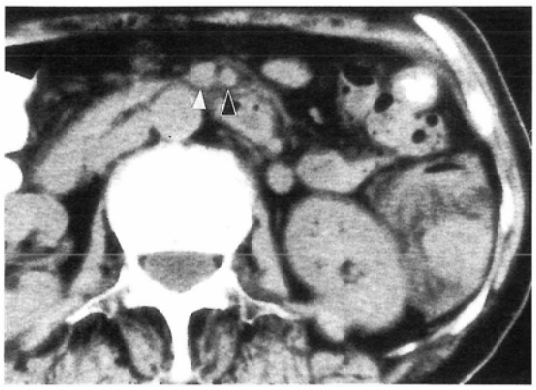

(A)

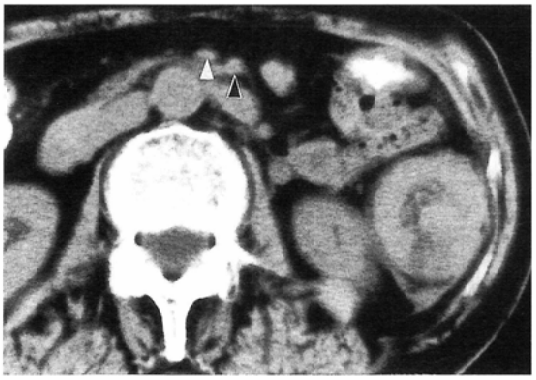

(B)

考　察

成人腸重積症は小児の場合と異なり高頻度に先進部腫瘤を伴う．回盲部型や結腸結腸型など大腸が先進部となる重積では悪性腫瘍が原因となることが多いが，小腸の重積では比較的少ない[5]．

重積部位診断には消化管造影が施行されることが多く，注腸造影で大腸から回腸末端部までの重積が診断される．しかし経口造影では造影剤が中・外筒（Fig.1のreturning wall・intussuscipiens）間に流入せずコイル状（coil spring）所見を示さないことがあり，とくに小腸重積の診断には注意を要する[6]．CTでは一般に多重リング所見の位置や走行から部位診断が試みられるが，診断困難な症例の報告もある[3]．また重積部分全体が撮像されていない場合や，腸管の連続性が観察困難な場合もしばしば経験される．

頸部と重積部位の関係について検討した報告はない．しかし頸部では嵌入した腸間膜が正常部分に移行するため，嵌入した腸間膜の解剖学的特徴が頸部の位置・形態に影響すると考えられる．すなわち小腸間膜は腸間膜根部のみで固定されるが，結腸間膜は上行・下行結腸部分で後腹膜に固定されており，この差は重積発現時に頸部の位置

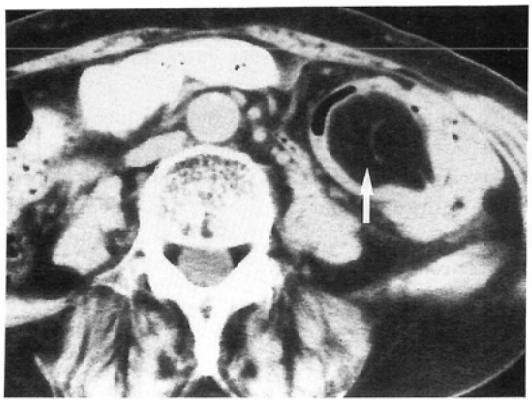

(C)

Fig. 4(A)-(C) (case 12) Colocolic intussusception with lipoma of descending colon

The neck in the lateral abdomen without vessels continuous to SMA (▲) & SMV (△) is typical feature of large bowel intussusception ((A), (B)). More caudal scan (C) shows lipoma (⇧) at the apex of the intussusceptum.

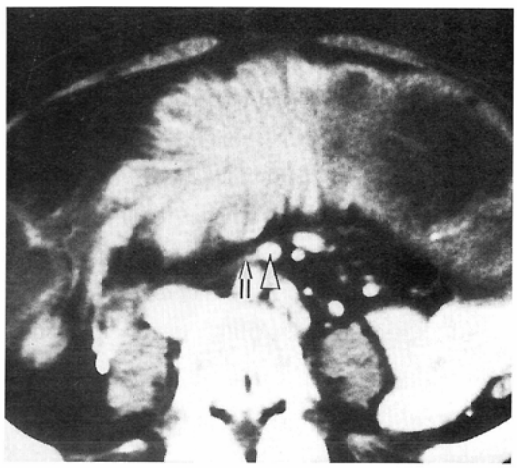

(A)

(B)

Fig. 5 (A), (B) (case 4) Ileocecal intussusception caused by adenocarcinoma of ileocecal valve

The intussusception crossing the abdomen shows U shape near SMA & SMV, and the vein (↑) which arises on the right side of SMV (△) is continuous to the neck of the intussusceptum. Ileocecal intussusception was confirmed at surgery. The cecum is free from the retroperitoneum in this case.

や開口する向きの違いとしてCTで観察される可能性がある．

自験例を検討すると頸部は小腸重積全例（3例4重積）で内側に開口し，SMA・SMVの近傍に存在しその左側に頸部の脈管が連続しているのが認められた．これは腸間膜の嵌入により頸部から根部までの腸間膜の長さが短縮し，頸部が根部側に引き寄せられたための所見と解釈される（Fig. 6）．水平断面の得られるCTでは頸部は内側に開口し，開口部分よりSMA・SMVに連続する脈管（空・回腸枝）も描出される．一般に空・回腸枝はSMA・SMVの左側に分岐するため，右腹部の小腸重積でも頸部の脈管はSMA・SMVの左側に回り込む（Fig.2(A), (B)）．

大腸重積では上行・下行結腸が腸間膜とともに後腹膜に固定されているため頸部は腸間膜根部側へ引き寄せられにくい．症例4で頸部が根部近傍に存在したが，この症例で盲腸の固定が不十分であったことが関係すると考えられた．しかしこの症例でも頸部の脈管はSMVの右側に連続しており，左側に連続する小腸重積の所見とは異なっていた．

本所見は嵌入した腸間膜の非固定性に依存すると推測され，（自験例に含まれなかった）横行・S状結腸の重積は小腸重積類似の所見を示す可能性もある．しかし消化管造影でも診断が難しい場合のある小腸重積の診断に参考になり，また嵌入頸部とSMA・SMVの位置関係は超音波検査でも観察できるため，小児重積へも応用可能で有用な所見と考えられる．

結　語

成人腸重積12例13重積を先進部病変の部位により小腸重積と大腸重積に分け，CTで嵌入頸部とSMA・SMVの位置関係を観察して鑑別可能か否か検討した．小腸重積は全例で頸部が内側に開口したU字形を示しSMA・SMV近傍に存在するとともにその左側に頸部の脈管が連続する所見が認められた．

この小腸重積のCT像は小腸間膜の嵌入・短縮により頸部が腸間膜根部側へ引き寄せられるためと考えられ，上行・下行結腸が後腹膜に固定され脈管走行も異なる大腸重積との鑑別に参考になると考えられる．従来検討されていない重積頸部に着目した本所見は腸管の走行が追いにくい場合や重積全体が撮像されていない場合でも観察可能で，消化管造影でも診断が難しい場合のある小腸重積の参考所見として，また超音波診断・小児重積への応用も可能な所見として有用であると考えられた．

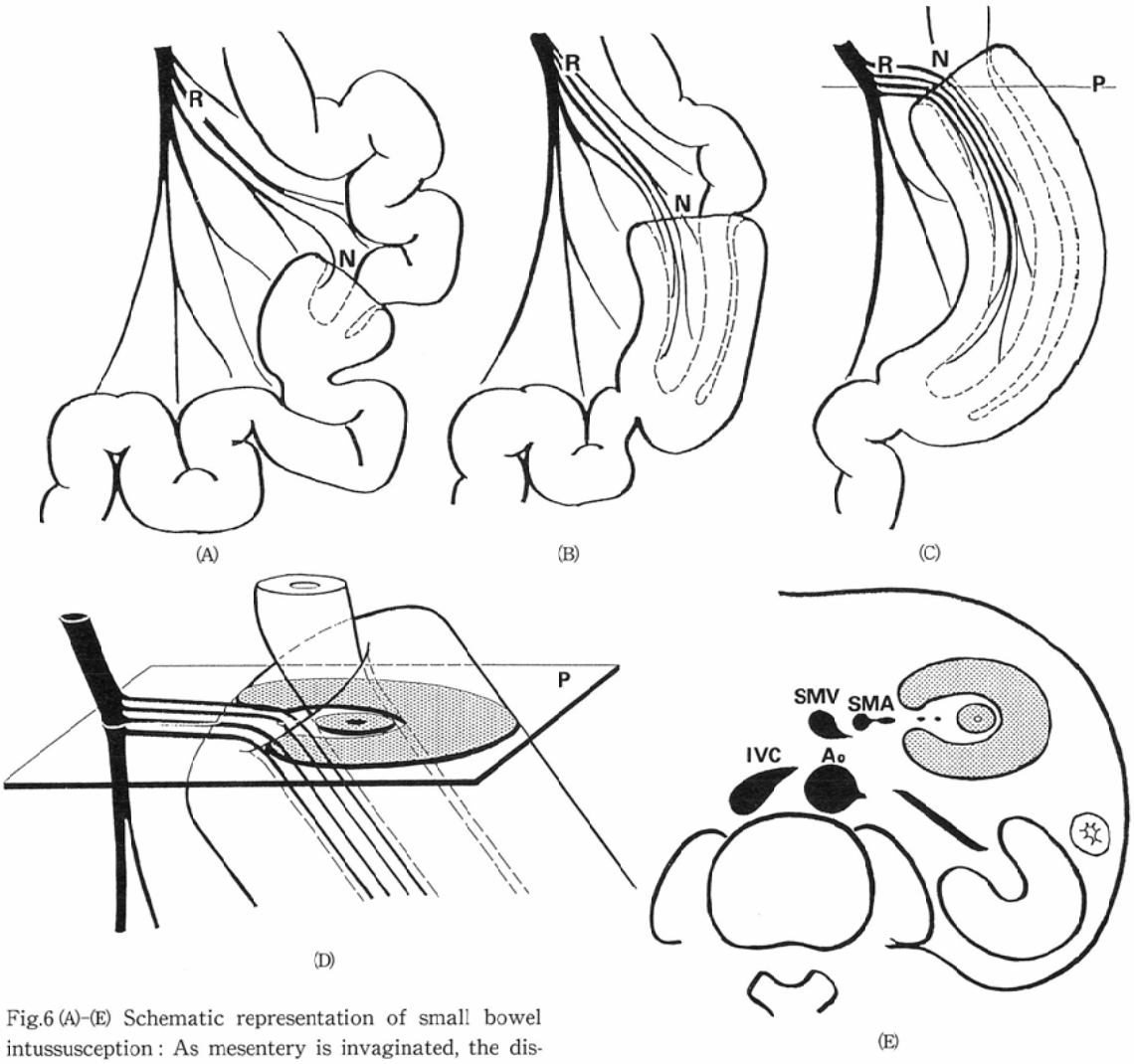

Fig.6 (A)-(E) Schematic representation of small bowel intussusception : As mesentery is invaginated, the distance from the mesenteric root to the neck of intussusceptum (R-N distance) is shortened. And the neck is pulled to the mesenteric root ((A)-(C)). On CT, the neck shows U shape and a medial opening, and vessels in the neck show a continuity to SMA & SMV. This feature closely resembles to the relationship between the left kidney and the aorta & IVC ((D), (E)).

文　献

1) Holt S Samuel S : Multiple concentric ring sign in ultrasonographic diagnosis of intussusecption. Gastrointest. Radiol 3 : 307-309, 1978
2) Iko BO, Teal JS, Siram SM, et al : Computed tomography of adult colonic intussusception : clinical and experimental studies. AJR 143 : 769-772, 1984
3) Skaane P, Skjennald A : Ultrasonic features of ileocecal intussusception. J. Clin Ultrasound 17 : 590-593, 1989
4) 藤本俊史，磯本一郎，松永尚文，他：成人腸重積症の画像診断—CT，US 像の再検討—．日本医放会誌，52：14-22，1992
5) Nagorney DM, Saar MG, McIlrath MD : Surgical Management of Intussusception in Adult. Ann. Surg. 193 : 230-236, 1981
6) Carlson HC : Small intestinal intussusception : an easily misunderstood sign. AJR 110 : 338-339, 1970